II. sjezd České společnosti kardiovaskulární chirurgie

30. listopadu – 1. prosince 2006
Brno, hotel Voroněž

ČESKÁ SPOLEČNOST
KARDIOVASKULÁRNÍ
CHIRURGIE

SBORNÍK ABSTRAKT S PROGRAMEM

obalka

II. sjezd České společnosti kardiovaskulární chirurgie

30. 11. – 1. 12. 2006
Brno

13. Hejhalův den

Výbor společnosti:

předseda:	Prof. MUDr. Jan Černý, CSc.
místopředseda:	Doc. MUDr. Pavel Šebesta, CSc.
vědecký tajemník:	Prof. MUDr. Vladislav Třeška, DrSc.
revizní komise:	Prim. MUDr. Štěpán Černý, CSc.
	MUDr. Petr Pavel, CSc.
	Doc. MUDr. Jan Tošovský, CSc.
členové:	Doc. MUDr. Miloš Adamec, CSc.
	Prim. MUDr. Radim Brát, PhD.
	Prof. MUDr. Jan Dominik, CSc.
	Doc. MUDr. Zdeněk Gregor, CSc.
	Doc. MUDr. Petr Němec, CSc.
	Prof. MUDr. Jan Pirk, DrSc.
	MUDr. Patrik Tošenovský

Programový výbor sjezdu:

Prim. MUDr. Radim Brát, PhD.
Prof. MUDr. Jan Černý, CSc.
Doc. MUDr. Zdeněk Gregor, CSc.
Doc. MUDr. Petr Němec, CSc.
Doc. MUDr. Pavel Šebesta, CSc.

Organizační výbor sjezdu:

Prof. MUDr. Jan Černý, CSc.
Doc. MUDr. Zdeněk Gregor, CSc.
Doc. MUDr. Petr Němec, CSc.

INFORMACE PRO ČLENY ČESKÉ SPOLEČNOSTI KARDIOVASKULÁRNÍ CHIRURGIE

2. Valná hromada společnosti se bude konat

v sále A hotelu Voroněž

ve čtvrtek, 30. 11. 2006 od 17.15 – 18.00 hodin

II. sjezd ČSKVCH se koná
v kongresových sálech Hotelu Voroněž v Brně, Křížkovského 47.

Sekretariát odborného garanta: CKTCH
Zdenka Horáčková
Pekařská 53, 656 91 Brno
tel.: 543 211 528, fax: 543 211 218
e-mail: zdenka.horackova@cktch.cz
www.cskvch.cz

Organizační sekretariát sjezdu: TA-SERVICE s.r.o.
kontaktní osoba: Ing. Martin Nesrsta
Hlinky 48, 603 00 Brno
tel./fax: 543 211 134
e-mail: nesrsta@ta-service.cz
www.ta-service.cz/kardio

II. sjezd České společnosti kardiovaskulární chirurgie je garantován OSL ČLK Brno-město, jejíž představenstvo přidělilo akci 1 certifikát v rámci kontinuálního vzdělávání lékařů.

Česká asociace sester přidělila II. sjezdu České společnosti kardiovaskulární chirurgie kreditní ohodnocení:

15 kreditů	- aktivní účast autor
10 kreditů	- aktivní účast spoluautor
6 kreditů	- pasivní účast

Certifikát o účasti na sjezdu v rámci celoživotního vzdělávání lékařů i sester bude vydáván průběžně během sjezdu.

Jednací jazyk: čeština, slovenština, angličtina (bez tlumočení)

Registrační poplatek:

	do 31. 10. 2006	po 1. 11. 2006
Členové ČSKVCH	500,-	600,-
Nečlenové	600,-	700,-
Sestry	200,-	300,-
Čestní členové, studenti	zdarma	zdarma

V kongresovém poplatku jsou zahrnuty kongresové materiály a občerstvení.
Ceny jsou včetně DPH. On-line přihlášky najdete na www.cskvch.cz nebo www.ta-service.cz/kardio.
On-line systém Vám přidělí registrační číslo, které Vám bude sloužit pro provedení platby.

Bankovní spojení (registrační poplatky, ubytování, společenský večer)**:**

název majitele účtu: **TA-SERVICE s.r.o.**
IČO: 27668436 DIČ: CZ27668436
banka: **Volksbank a.s., Pánská 1, Brno**
číslo účtu: **4200067291/6800**
specifický symbol: **7022**
variabilní symbol: **Vaše registrační číslo**

Vstupenka na společenský večer v ceně 200 Kč bude vydávána při registraci.

Jmenovka bude vydávána spolu se sjezdovými materiály při registraci.

Audio technika:	PC, dataprojektor, video	
Přednášky:	sekce kardiochirurgická	- sál A
	sekce cévní chirurgie	- sál B
	sekce sester	- sál C
Postery:	spolu s firemními expozicemi	- sál D

Čtvrtek - 30.11. 2006	Sál kardiochirurgie A	Sál cévní chirurgie B	Sál sester C
9.00 – 9.15		**velký sál – pro všechny sekce společně**	
9.20 – 9.40	**Navrátilova přednáška**	**Hejhalova přednáška**	
9.40 – 10.50	Ischemická choroba srdeční I	Periferní tepenná chirurgie	Kardiochirurgie
10.50 – 11.10		přestávka	
11.10 – 12.30	Ischemická choroba srdeční II	Výdutě abdominální aorty	Kardiochirurgie - pooperační péče
12.30 – 14.00		oběd	
14.00 – 15.20	Mimotělní oběh + Intenzivní péče	Kombinované výkony + Alloštěpy	Cévní chirurgie
15.20 – 15.40		přestávka	
	15.40 – 17.00 Varia I	15.40 – 16.40 Roboticky asistované cévní rekonstrukce + Varia	15.40 - 17.00 Pooperační péče
		16.45 – 17.10 Posterová sekce cévní chirurgie	
17.15 – 18.00		**Valná hromada členů ČSKVCH**	
19.30 – 24.00		**Společenský večer**	

Pátek - 1.12. 2006	Sál kardiochirurgie A	Sál cévní chirurgie B	Sál sester C
8.00 – 9.20	Aortální chlopeň	Komplikace a žilní chirurgie	Předoperační péče
9.20 – 9.40		přestávka	
9.40 – 11.10	Aortální disekce + Vrozené srdeční vady	Extrakraniální tepny	Varia
		konec cévní sekce	**konec sesterské sekce**
11.10 – 11.20		přestávka	
11.20 – 12.40	Mitrální chlopeň		
12.40 – 12.50		přestávka	
12.50 – 14.10	Poruchy hojení + Lázeňská péče	Varia II	
		konec kardiochirurgické sekce	
14.10		oběd	

KONEC II. sjezdu ČSKVCH

Kardiochirurgická sekce

Čtvrtek 30. 11. 2006 SÁL A

Slavnostní zahájení: **9.00 – 9.15**

NAVRÁTILOVA PŘEDNÁŠKA **9.20 – 9.40**

Dominik J.: **DYSFUNKCE CHLOPENNÍCH NÁHRAD.**

Blok přednášek: 9.40 – 10.50 **Ischemická choroba srdeční I**
Předsednictvo: **Dominik J., Němec P., Straka Z.**

1. Revaskularizace myokardu bez použití/s použitím mimotělního oběhu: pátrání po fibrinolýze pomocí tromboelastografie.
   Vaněk T., Jareš M., Jirásek K., Kolesár M., Tůma V., Straka Z.
   (Praha – Fakultní nemocnice Král. Vinohrady)

2. Operace s nebo bez mimotělního oběhu – prospektivní randomizovaná studie „Prague 4“: výsledky 5-ti letého sledování.
   Straka Z., Jelínek Š., Widimský P., Jirásek K., Kolesár M., Votava J., Vaněk T., Průček P.
   (Praha – Fakultní nemocnice Král. Vinohrady)

3. Dlouhodobé výsledky revaskularizace myokardu z minitorakotomie – MIDCAB. Desetileté zkušenosti.
   Horn M., Duřpekt R., Veselka J., Vaněk I. (Praha – Fakultní nemocnice v Motole)

4. „No touch aorta technique“ – revaskularizace myokardu u nejrizikovějších pacientů.
   Urban T., Semrád M., Špunda R., Špaček M., Salmay M., Tošovský J.
   (Praha – Všeobecná fakultní nemocnice)

5. Kompletní revaskularizace myokardu za použití skeletonizovaných tepenných štěpů.
   Špunda R., Urban T., Semrád M., Táborský J., Tošovský J.
   (Praha – Všeobecná fakultní nemocnice)

6. Srovnání průtoků mezitepennou revaskularizací mammárními tepnami jako tzv.Y graft a klasickou revaskularizací pomocí LIMA a žilních štěpů v povodí levé věnčité tepny.
   Bruk V., Němec P., Steriovský A., Gwozdziewicz M., Troubil M.,Benčat M., Fluger I.
   (Olomouc – Fakultní nemocnice)

7. Porovnání průtoků aortokoronárními bypassy s myokardiální perfuzí hodnocenou zátěžovým spect zobrazením.
   Němec P., Kamínek M., Bruk V., Gwozdziewicz M., Steriovský A., Šantavý P., Šimek M., Metelková I. (Olomouc – Fakultní nemocnice)

přestávka: 10.50 – 11.10

Blok přednášek: 11.10 – 12.30 Ischemická choroba srdeční II
Předsednictvo: Branny P., Harrer J., Pirk J.

8. Resekce výdutě levé komory s EF pod 35 % - dlouhodobé výsledky.
Votava J., Straka Z., Brůček P., Vaněk T.
(Praha – Fakultní nemocnice Král. Vinohrady)

9. Endoskopický odběr arteria radialis pro revaskularizaci myokardu. Popis techniky a první zkušenosti.
Šimek M., Marcián P., Bruk V., Němec P. (Olomouc – Fakultní nemocnice)

10. Zkušenosti s použitím arteria radialis ve FN Motol – dlouhodobé výsledky.
Laca B., Vojáček J., Hlubocký J., Burkert J., Honěk T., Vaněk I.
(Praha – Fakultní nemocnice v Motole)

11. Endoskopický odběr vena safena magna pro revaskularizaci myokardu. Pooperační a střednědobé výsledky souboru 120 nemocných.
Šimek M., Bruk V., Šantavý P., Němec P. (Olomouc – Fakultní nemocnice)

12. PTCA verzus chirurgická revaskularizácia srdca.
Fischer V. (Bratislava – Národný ústav srdcových a cievnych chorob)

13. Vzácnější chirurgické komplikace po akutním infarktu myokardu.
Harrer J., Žáček P., Drašnar A., Šorm Z., Kubíček V., Pojar M.
(Hradec Králové – Fakultní nemocnice)

14. Efektivita biventrikulární mechanické srdeční podpory v terapii pokročilého multiorgánového selhání kardiální etiologie.
Netuka I., Malý J., Říha H., Skalský I., Kettner J., Szarszoi O., Mašín J., Pirk J.
(Praha – IKEM)

15. Kardiochirurgie u nemocných s depresí funkce levé komory.
Frélich M., Štětka F., Pokorný P., Útrata P., Bedáňová H., Ondrášek J., Černý J., Pavlík P., Wagner R. (Brno – CKTCH)

oběd: 12.30 – 14.00

Blok přednášek: 14.00 – 15.20 Mimotělní oběh + Intenzivní péče
Předsednictvo: Hulman M., Lonský V., Wagner R.

16. Perfuziolog – staronový člen kardiochirurgického operačního týmu (informace o nově vzniklé specializaci).
Lonský V., Kubíček J., Volt M. (Hradec Králové – Fakultní nemocnice)

17. Heparinová rezistence u pacientů operovaných v mimotělním oběhu.
Brzek V., Lonský V., Jiška S., Volt M., Kubíček J., Nováková D., Bímová J., Valentová P.
(Hradec Králové – Fakultní nemocnice)

18. Mimotělní oběh u operace výdutě thorakoabdominální aorty.
Slavík J., Ondrášek J., Wagner R., Medek K., Nešporová J., Píchovcová B., Ňorek R., Černý J. (Brno – CKTCH)

19a. Vliv minimálně invazivních systémů mimotělního oběhu na pooperační průběh kardiochirurgických pacientů.
Hájek T., Škorpil J., Široký J., Zlocha V., Staszko M., Zlochová L.
(Plzeň – Fakultní nemocnice)

19b. Miniinvazivní mimotělní oběh vs. standardní mimotělní oběh - porovnání výsledků kardiochirurgických operací na otevřeném srdci.
Škorpil J., Hájek, T., Široký J., Zlocha V., Staszko M.
(Plzeň - Fakultní nemocnice)

20. Prevence plicních komplikací po kardiochirurgickém výkonu – aplikace „open lung principu".
Pavlík P., Hála M., Berková K. (Brno – CKTCH)

21. Metabolismus myokardu při různých typech kardioplegie.
Brůček P., Straka Z., Vaněk T., Šetina M.
(Praha – Fakultní nemocnice Král. Vinohrady + Nemocnice České Budějovice)

22. Akutní selhání ledvin v kardiochirurgii – současné možnosti prevence a terapie - naše výsledky.
Kotulák T., Rulíšek J., Kohút M., Bláha J., Romaniv S., Střítеský M.
(Praha – Všeobecná fakultní nemocnice)

přestávka: 15.20 – 15.40

Blok přednášek: 15.40 – 17.00 Varia I
Předsednictvo: Novosad J., Vaněk I., Žáček P.

23. Změna kvality tkáně alogenního chlopenního štěpu během zpracování – morfologické změny sledované skenovacím mikroskopem.
Burkert J., Špatenka J., Krs O., Vojáček J., Hlubocký J., Slížová D.
(Praha – Fakultní nemocnice Motol + LF UK Hradec Králové)

24. Naše zkušenosti s intravaskulární extrakcí chronicky implantovaných stimulačních a defibrilačních elektrod pomocí radiofrekvenční energie.
Martinča T., Skalský I., Bytešník J., Pirk J. (Praha – IKEM)

25. Revize pro krvácení a tamponádu po kardiochirurgické operaci 2000-2006.
Čanádyová J., Zmeko D., Mokráček A., Šetina M.
(České Budějovice – Nemocnice)

26. Srdeční amyloidóza versus srdeční operace.
Žáček P., Mědílek K., Lonský V., Harrer J., Dominik J., Laco J., Nová M.
(Hradec Králové – Fakultní nemocnice)

27. Operace srdce u pacientů s maligním hematologickým onemocněním.
Novosad J., Urban M., Branny P. (Třinec – Nemocnice Podlesí)

28. Náhrada mitrální chlopně za použití ECC u pacientky ve 25. týdnu gravidity.
Ondrůšková O., Uchytil B., Gerychová R., Nešporová J., Wagner R., Černý J.
(Brno – CKTCH + Fakultní nemocnice Brno)

29. Retransplantace srdce u 25letého pacienta za 4 měsíce po primární transplantaci – kazuistika.
Bedáňová H., Černý J., Petrikovits E., Nečas J., Studeník P., Janíčková O., Ondrášek J., Sirotková A. (Brno – CKTCH + Fakultní nemocnice u sv. Anny)

30. Perikardiální hematom s útlakem srdečních síní u pacientů po kardiochirurgické operaci – diagnostický význam echokardiografie.
Troubil M., Benčat M., Hájek R., Němec P. (Olomouc – Fakultní nemocnice)

VALNÁ HROMADA PRO ČLENY ČSKVCH	17.15 – 18.00
SPOLEČENSKÝ VEČER	19.30 – 24.00

Pátek 1. 12. 2006

Blok přednášek: 8.00 – 9.20 Aortální chlopeň
Předsednictvo: Černý Š., Fischer V., Mokráček A.

31. Operace vrozených srdečních vad v dospělosti – naše zkušenosti se systematickým programem péče.
Černý Š., Gebauer R., Hučín B., Popelová J., Pavel P., Jehlička P., Doubek D., Brožek M., Kolouch P., Tláskal T., Škovránek J.
(Praha – Nemocnice Na Homolce + Dětské kardiocentrum Motol)

32. Dlhodobá funkcia chlopňových alotransplantátov po implantácii v detskej kardiochirurgii.
Poruban R., Valentík P., Omeje I., Nosáľ M.
(Bratislava – Detské kardiocentrum)

33. Vzácnější případy onemocnění aorty a aortální chlopně a jejich chirurgická korekce.
Línková H., Zenáhlíková M., Pěnička M., Havlíková M., Votava J., Straka Z.
(Praha – Fakultní nemocnice Král. Vinohrady)

34. Sorin Soprano – pooperační výsledky a zkušenosti s novou chlopenní náhradou.
Šantavý P., Benčat M., Troubil M., Marcián P., Bruk V., Němec P.
(Olomouc – Fakultní nemocnice)

35. Prospektivní, randomizované srovnání biologických protéz Carpentier-Edwards Perimount Magna vs. St. Jude Epic v aortální pozici.
Mokráček A., Mikulová A., Šetina M., Čoček D., Pospíšilová H., Šulda M., Vambera M., Šindelářová Š., Pazderková P., Toušek F., Pešl L. (České Budějovice – Nemocnice)

36. Záchovné operace aortální chlopně jako léčba některých případů aortální nedomykavosti.
Mokráček A., Šetina M., Šulda M., Pospíšilová H., Pazderková P., Vambera M., Šindelářová Š., Toušek F., Pešl L. (České Budějovice – Nemocnice)

37. Operace na třech chlopních – maximalismus nebo realita současné kardiochirurgie?
Černý Š., Benedík J., Pavel P., Jirásek V., Benešová M., Krupička J., Jehlička P., Doubek D., Brožek M., Kolouch P. (Praha – Nemocnice Na Homolce)

přestávka: 9.20 – 9.40

Blok přednášek: 9.40 – 11.10 Aortální disekce + Vrozené srdeční vady
Předsednictvo: Brát R., Holomáň M., Tláskal T.

38. Endovaskulárna liečba ochorení aorty a supraaortových vetiev ako súčasť modernej kardiovaskulárnej medicíny – stav na NÚSCH.
Riečanský I., Vulev I., Lesný P., Holomáň M., Šefránek V., Fischer V., Olejárová I.
(Bratislava – Národný ústav srdcových a cievnych chorob)

39. Je hybridní výkon na aortálním oblouku optimální volba pro pacienta s přetrvávající disekcí distálně od náhrady?
Benedík J., Černý Š., Jirásek V., Jehlička P., Šebesta P., Mach T.
(Praha – Nemocnice Na Homolce)

40. Endovaskulární léčba aneurysmat a disekcí sestupné hrudní aorty – 6leté zkušenosti.
Kučera D., Homza M., Válka M., Čížek V., Procházka V., Chmelo J., Brát R.
(Ostrava – Vítkovická nemocnice + Fakultní nemocnice s poliklinikou)

41. Naše skúsenosti s endovaskulárnou liečbou ochorení hrudníkovej aorty.
Holomáň M., Vulev I. (Bratislava – Národný ústav srdcových a cievnych chorob)

42. Hybridní výkony u postižení aortálního oblouku a descendentní aorty.
Šedivý P., Mach T., Šebesta P., Klika T., Zdráhal P., El Samman Ch.
(Praha – Nemocnice Na Homolce)

43. Jaký je osud nemocných po úspěšné operaci akutní aortální disekce?
Benedík J., Černý Š., Jirásek V., Jehlička P., Šebesta P., Mach T.
(Praha – Nemocnice Na Homolce)

44. Je stále chirurgická léčba poúrazové transekce aorty vhodná?
Široký J., Hájek T., Staszko M. (Plzeň – Fakultní nemocnice)

45. Střednědobé výsledky Norwoodovy operace syndromu hypoplastického levého srdce.
Tláskal T., Vojtovič P., Hučín B., Gebauer R., Chaloupecký V., Škovránek J., Tomek V., Reich O., Bartáková H., Svobodová I. (Praha – Dětské kardiocentrum Motol)

přestávka: 11.10 – 11.20

Blok přednášek: 11.20 – 12.40 Mitrální chlopeň
Předsednictvo: Skalský I., Šetina M., Tošovský J.

46. Reoperace po ACB z pravostranné thorakotomie pro výkon na mitrální a trikuspidální chlopni – naše zkušenosti s touto léčbou.
Skalský I., Pirk J., Adamíra M., Netuka I., Martinča T., Březina A. (Praha – IKEM)

47. Pětileté zkušenosti s plastikami mitrální chlopně.
Piler P., Černý J., Fila P., Wagner R. (Brno – CKTCH)

48. Posouzení efektu kryoablace levé síně (MAZE procedury) u nemocných s fibrilací síní na dosažení a udržení sinusového rytmu a transportní funkci levé síně – krátkodobé a střednědobé výsledky.
Kolek M., Brát R. (Ostrava – Fakultní nemocnice s poliklinikou)

49. Bipolární radiofrekvenční ablace fibrilace síní při operacích mitrální chlopně.
Horváth V., Ondrášek J., Pokorný P., Štětka F., Wagner R., Černý J. (Brno – CKTCH)

50. Naše první zkušenosti s miniinvazivními výkony na otevřeném srdci.
Branny P., Janík M., Velkoborský S. (Třinec – Nemocnice Podlesí)

51. Střednědobé výsledky pacientů operovaných pro ischemickou mitrální regurgitaci.
Vojáček J., Hlubocký J., Burkert J., Duřpekt R., Laca B., Horáček M., Šváb P., Vaněk I.
(Praha – Fakultní nemocnice Motol)

52. Plastika předního cípu mitrální chlopně – standardní výkon?
Tošovský J., Špunda R., Mitáš P., Salmay M., Semrád M., Vondráček V.
(Praha – Všeobecná fakultní nemocnice)

53. Hospitalizační a střednědobé výsledky operací u pacientů s mitrální insuficiencí a těžkou systolickou dysfunkcí levé komory srdeční.
Šetina M., Pazderková P., Pospíšilová H., Šulda M., Mokráček A.
(České Budějovice – Nemocnice)

přestávka: 12.40 – 12.50

SÁL A

Blok přednášek 12.50 – 14.10 **Poruchy hojení + Lázeňská péče**
Předsednictvo: **Hájek T., Juráň F., Ondrášek J.**

54. Může alogenní krevní transfúze vést k dehiscenci sterna po operaci srdce?
Vymazal T., Horáček M., Duřpekt R.
(Praha – Fakultní nemocnice Motol)

55. Vliv odběru BIMA na hojení sternotomie.
Bodlák P., Semrád M., Rohn V., Feteih W., Kunstýř J., Mourad M.
(Jeddah – Kingdom of Saudi Arabia)

56. Laparoskopicky asistovaný odběr štěpu při omentoplastice sterna.
Jursa R., Dostalík J., Brát R. (Ostrava – Fakultní nemocnice s poliklinikou)

57. Existuje v kardiochirurgii nezhojitelná rána? Kazuistika použití omentoplastiky, V.A.C. a transpozice m.latissimus dorsi pro dehiscenci sternothorakotomie.
Jirásek V., Černý Š., Kletenský J.
(Praha – Nemocnice Na Homolce + Fakultní nemocnice Král. Vinohrady)

58. Vacuum-Assisted Closure v léčbě hlubokého sternálního infektu.
Šimek M., Němec P., Zálešák B., Hájek R. (Olomouc – Fakultní nemocnice)

59. Naše zkušenosti s 3D echokardiografií.
Nečas J., Kovalová S., Petrikovits E. (Brno – CKTCH)

60. Lázně Teplice nad Bečvou a.s. – centrum včasné rehabilitace na Moravě. Zkušenosti s více jak rokem provozu.
Juráň F. (Teplice nad Bečvou – Lázně)

61. Kazuistiky vybraných případů včasné rehabilitace po kardiochirurgických operacích v Lázních Teplice nad Bečvou.
Škraňka V. (Teplice nad Bečvou – Lázně)

KONEC KARDIOCHIRURGICKÉ SEKCE V SÁLE A

SÁL B

Blok přednášek: 12.50 – 14.10 **Varia II**

Předsednictvo: **Hučín B., Manďák J., Semrád M.**

62. Výsledky chirurgickej liečby pacientov s Fallotovou tetralógiou do 3. mesiaca života.
Nosál M., Kántorová A., Šagát M., Poruban R., Omeje I.Ch.
(Bratislava – Detské kardiocentrum)

63. Aneuryzma plicnice.
Dominik J., Mědílek K., Žáček P., Pojar M., Šťásek J.
(Hradec Králové – Fakultní nemocnice)

64. Desetileté zkušenosti s operací srdečního myxomu.
Hlavička J., Straka Z., Zenáhlíková M., Línková H.
(Praha – Fakultní nemocnice Král. Vinohrady)

65. Rizikové faktory nepříznivého vývoje po anatomické korekci izolované a komplexní transpozice velkých artérií (TGA).
Tláskal T., Hučín B., Chaloupecký V., Gebauer R., Vojtovič P., Tomek V., Kučera V., Škovránek J., Reich O., Bartáková H., Matějka T., Gabriel O.
(Praha – Dětské kardiocentrum Motol + Fakultní nemocnice Motol)

66. Defekt predsieňového septa u dospelého pacienta.
Vršanský D., Černý J., Ondrášek J. (Brno – CKTCH)

67. Chirurgická léčba chronické tromboembolické plicní hypertenze.
Lindner J., Jansa P., Kunstýř J., Bláha J., Grus T., Linhart A., Tošovský J.
(Praha – Všeobecná fakultní nemocnice)

68. Ligace otevřené tepenné dučeje u dětí s nízkou porodní hmotností.
Matějka T., Tláskal T., Gebauer R., Hučín B., Vojtovič P., Škovránek J., Čihař M., Dokoupilová M., Kredba V., Melichar J. (Praha – Dětské kardiocentrum Motol + Fakultní nemocnice Motol + Všeobecná fakultní nemocnice + Ústav pro péči o matku a dítě)

69. Pooperační delirium – teorie a praxe.
Hála M. (Brno – CKTCH)

KONEC KARDIOCHIRURGICKÉ SEKCE V SÁLE B

Angiochirurgická sekce

Čtvrtek 30. 11. 2006 SÁL B

Slavnostní zahájení: **9.00 – 9.15**

HEJHALOVA PŘEDNÁŠKA **9.20 – 9.40**

Šebesta P.: **CHIRURGIE KRKAVIC V ENDOVASKULÁRNÍ ÉŘE.**

Blok přednášek: 9.40 – 10.50 **Periferní tepenná chirurgie**
Předsednictvo: **Mazuch J., Staffa R., Šilhart Z.**

1. Naše zkušenosti s diagnostikou a léčbou výdutí končetinových tepen.
   Blaha L., Říha D., Kalenda M., Bulejčík J., Šolek R. (Třinec - Nemocnice Podlesí)

2. Revaskularizačné operácie pre chronický ischemický syndróm dolnej končatiny u diabetika.
   Mazuch J., Mištuna D., Huĺo E. (Martin – Martinská fakultná nemocnica)

3. Pedální bypass s výtokem na angiograficky nezobrazené tepny detekované dopplerometricky.
   Staffa R., Kříž Z., Gregor Z., Leypold J., Vlachovský R., Dvořák M., Wasiková S.
   (Brno – Fakultní nemocnice u sv. Anny)

4. Bridge-graft: Nový koncept chirurgické léčby pro zachování infragenuální končetiny.
   Kaucký M., Fröschl A., Howanietz N., Meinhart J., Grebenwöger M.
   (Krankenhaus Hietzing, Wien, Rakousko)

5. Angioskopie a intimomediální hyperplazie.
   Piskač P., Gregor Z., Staffa R., Podlaha J. (Brno – Fakultní nemocnice u sv. Anny)

6. Extraanatomický bypass – součást léčení obliterujícího onemocnění tepenného systému DK.
   Šilhart Z., Kysela P., Sahely A.S., Hamtilová I., Ničovský J.
   (Brno – Fakultní nemocnice Brno-Bohunice)

   přestávka 10.50 – 11.10

Blok přednášek: 11.10 – 12.30 **Výdutě abdominální aorty**
Předsednictvo: **Šebesta P., Třeška V., Utíkal P.**

7. Výdutě břišní aorty – diagnostika, indikace, léčba a výsledky v letech 1992-2006.
   Maresch M., Táborský J., Tošenovský P., Vidim T., Mitáš P., Tošovský J.
   (Praha – Všeobecná fakultní nemocnice)

8. Aneurysma aortae abdominalis.
Podlaha J., Gregor Z. (Brno – Fakultní nemocnice u sv. Anny)

9. Aneuryzma abdominální aorty a stenózy viscerálních tepen–současné možnosti léčby.
Třeška V., Čertík B., Novák M.
(Plzeň – Fakultní nemocnice)

10. Resekce subrenální aorty u disekcí hrudní aorty technikou aortální fenestrace.
Čertík B., Třeška V., Šulc R., Moláček J., Novák M. (Plzeň – Fakultní nemocnice)

11. Kombinované výkony u aneuryzmat břišní aorty.
Mazur M., Dostalík J., Procházka V., Guňka I. (Ostrava – Fakultní nemocnice s poliklinikou)

12. Conversion to open surgery after endovascular aneurysm repair.
Utíkal P., Köcher M., Bachleda P., Černá M., Koutná J., Dráč P.
(Olomouc – Fakultní nemocnice)

13. Kombinovaný chirurgický a intervenčně radiologický přístup k řešení mnohočetných tepenných aneuryzmat u pacienta po operaci pseudocysty pankreatu s 8.recidivou incisionální kýly a rozsáhlým defektem břišní stěny – kazuistika.
Novotný T., Kříž Z., Přívara M., Horký B., Jeřábek J., Buček J.,Vojtíšek B.
(Brno – Fakultní nemocnice u sv. Anny)

oběd: 12.30 – 14.00

Blok přednášek: 14.00 – 15.20 Kombinované výkony + Alloštěpy
Předsednictvo: Adamec M., Bachleda P., Gregor Z.

14. Kombinované (chirurgické a intervenčně radiologické) výkony pro ischemickou chorobu dolních končetin.
Bachleda P., Utíkal P., Köcher M., Černá M., Dráč P., Herman J., Sekanina Z., Šišola I.
(Olomouc – Fakultní nemocnice)

15. Naše zkušenosti s kombinovanými endovaskulárními a chirurgickými výkony v léčbě ICHDK.
Baláž P., Klein D., Chlupáč J., Adamec M., Peregrin J. (Praha – IKEM)

16. Cévní rekonstrukce u pacientů starších než 65 let.
Kysela P., Šilhart Z., Hamtilová I., Sahely A.S., Ničovský J.
(Brno – Fakultní nemocnice Brno-Bohunice)

17. Čerstvý kadaverosní arteriální allograft v aortoilické pozici: možnost anatomické rekonstrukce při infekci cévní protézy.
Šebesta P., Štádler P., Šedivý P., Klika T., Zdráhal P., Kořisková Z., Vitásek P., Doleček L.
(Praha – Nemocnice Na Homolce)

18. Optimální postup přípravy cévního transplantátu.
Štádler P., Slížová D., Krs O. (Praha – Nemocnice Na Homolce + LF UK Hradec Králové)

19. Allogenní žíla v léčbě kritické ischemie dolních končetin.
Marada T., Matia I., Janoušek L., Adamec M., Lipár K. (Praha – IKEM)

20. Imunosupresivní léčba po cévních rekonstrukcích allogenním štěpem – naše klinické a experimentální zkušenosti.
Matia I., Janoušek L., Adamec M., Lipár K. (Praha – IKEM)

přestávka: 15.20 – 15.40

Blok přednášek: 15.40 – 16.40 **Roboticky asistované cévní rekonstrukce + Varia**

Předsednictvo: **Dostalík J., Štádler P.**

21. Roboticky asistované cévní rekonstrukce – soubor 45 pacientů.
Štádler P., Vitásek P., Matouš P. (Praha – Nemocnice Na Homolce)

22. Roboticky asistované laparoskopické cévní rekonstrukce – naše první zkušenosti.
Dvořák M., Jeřábek J., Vlachovský R., Buček J., Gregor Z.
(Brno – Fakultní nemocnice u sv. Anny)

23. A-V zkraty cévní protézou u dialyzovaných nemocných, 10-leté výsledky.
Slavíková M., Vik K., Salmay M. (Praha – Všeobecná fakultní nemocnice)

24. A-V zkraty – naše zkušenosti za 10leté období.
Konečný Z., Kříž Z., Dvořák M., Vlachovský R., Novotný T., Buček J., Krejčí M.
(Brno – Fakultní nemocnice u sv. Anny)

25. Interponovaný stent.
Krajíček M., Kammermayerová M., Stoupal P., Volenec K.
(Praha – Všeobecná fakultní nemocnice + VÚP Brno + ELLA Hradec Králové)

POSTEROVÁ SEKCE sál D	16.45 – 17.10
VALNÁ HROMADA PRO ČLENY ČSKVCH	17.15 – 18.00
SPOLEČENSKÝ VEČER	19.30 – 24.00

Pátek 1. 12. 2006

Blok přednášek: 8.00 – 9.20 **Komplikace a žilní chirurgie**
Předsednictvo: **Kašpar S., Marušiak J., Šonský E.**

26. Kardiovaskulární komplikace elektivních operací břišní aorty – výsledky v souboru 185 nemocných.
Táborský J., Hornig A., Čiháková J., Tošenovský P., Tošovský J.
(Praha – Všeobecná fakultní nemocnice)

27. Iliakoureterální píštěl jako komplikace tepenné rekonstrukce.
Šonský E., Vašina T., Antoš F., Gilbert Z., Hledík E., Štádler P.
(Praha – Fakultní nemocnice Bulovka + Nemocnice na Homolce)

28. Poranění cév u zlomenin.
Pleva L., Mayzlík J., Czerný D.
(Ostrava – Fakultní nemocnice s poliklinikou)

29. Diagnostika infekce cévní protézy pomocí FDG – PET/CT. Naše první zkušenosti u 44 pacientů.
Špaček M., Bělohlávek O., Šebesta P., Štádler P., Šedivý P., Tošenovský P., Votrubová J.
(Praha – Všeobecná fakultní nemocnice + Nemocnice Na Homolce)

30. Injuries of the venous system. Our experiences from the period 1995 – 2005.
Marušiak J., Štrincl J., Rambousek Z., Škaryd A., Bureš Z.
(Liberec – Nemocnice)

31. Benefits and disadvantages of the endovenous laser.
Kašpar S. (Hradec Králové – Flebocentrum)

přestávka: 9.20 – 9.40

Blok přednášek: 9.40 – 11.10 **Extrakraniální tepny**
Předsednictvo: **Podlaha J., Říha D., Šefránek V.**

32. Asymptomatická stenóza karotidy: indikace chirurgické léčby.
Vidim T., Tošenovský P., Maresch M., Tošovský J.
(Praha – Všeobecná fakultní nemocnice)

33. Endarterektomie karotid – léčebné trendy.
Podlaha J., Gregor Z.
(Brno – Fakultní nemocnice u sv. Anny)

34. Emergentné a urgentné operácie na karotických artériách.
Šefránek V., Zita Z., Slyško R., Tomka J.
(Bratislava – Národný ústav srdcových a cievnych chorob)

35. Chirurgický přístup v léčbě extrakraniálních tepen – KEA.
Šilhart Z., Sahely A.S., Hamtilová I., Kysela P., Ničovský J.
(Brno – Fakultní nemocnice Brno-Bohunice)

36. Karotická endarterektomie versus stenting karotických tepen.
Říha D., Bulejčík J., Kalenda M., Blaha L., Šolek R., Wierzgoń J., Holesz S.
(Třinec – Nemocnice Podlesí)

37. Karotická endarterektomie a stenting – poučení ze studií.
Čížek V., Homza M., Kučera D., Válka M., Špak L., Pleva M.
(Ostrava – Vítkovická nemocnice)

38. PTA vnitřní krkavice – vystačíme jen s jedním typem stentu či protekce?
Kučera D., Homza M., Válka M., Čížek V., Procházka V., Špak L., Pleva M.
(Ostrava – Vítkovická nemocnice)

39. Komplexní léčba onemocnění supraaortálních větví.
Šilhart Z., Boudný J., Kysela P., Sahely A.S., Hamtilová I., Ničovský J.
(Brno – Fakultní nemocnice Brno-Bohunice)

40. Transpozice a.subclavia.
Dostalík J., Mazur M., Guňka I., Martínek L., Mayzlík J.
(Ostrava – Fakultní nemocnice s poliklinikou)

KONEC ANGIOCHIRURGICKÉ SEKCE

Sesterská sekce

Čtvrtek 30. 11. 2006 SÁL C

Slavnostní zahájení:	**9.00 – 9.15**	**sál A**
NAVRÁTILOVA PŘEDNÁŠKA	**9.20 – 9.40**	**sál A**
HEJHALOVA PŘEDNÁŠKA	**9.20 – 9.40**	**sál B**

Blok přednášek: 9.40 - 10.50 **Kardiochirurgie**
Předsednictvo: **Gráfová P., Lacinová M., Pospíšilová L.**

1. Bolest u pacientů po kardiochirurgické a hrudní operaci.
   Pospíšilová L., Malínská P., Mareš J.
   (Hradec Králové - Fakultní nemocnice)

2. Operačné rany v kardiochirurgii.
   Veličová J. (Praha - Fakultní nemocnice Motol)

3. Cesta ke zvyšování kvality péče o rány.
   Kolářová B., Veličová J.
   (Praha - Fakultní nemocnice Motol)

4. Vacuum-assisted closure v léčbě chirurgických infekcí v kardiochirurgii.
   Ječmínková L., Šimek M., Grulichová J., Gráfová P., Němec P.
   (Olomouc - Fakultní nemocnice)

5. „E-VITA OPEN“ - nová protéza pro současnou náhradu oblouku aorty a stenting descendentní aorty technikou „frozen elephant trunk“.
   Lacinová M., Straková J. (Praha - Nemocnice Na Homolce)

6. Léčení ran po kardiochirurgických operacích s užitím V.A.C. systému.
   Šnajdrová M., Fila P. (Brno - CKTCH)

7. Použití V.A.C. systému při komplikovaném hojení rány po operaci srdce - kazuistika.
   Kocandová M., Bártová T., Běhavková J., Ročková S.
   (Praha - Všeobecná fakultní nemocnice)

přestávka 10.50 – 11.10

Blok přednášek: 11.10 – 12.30 Kardiochirurgie - pooperační péče
Předsednictví: Chalupová V., Machatá P., Schwarzová P.

8. Chirurgická léčba fibrilace síní pomocí kryoablace plicních žil a levé síně.
Petržílková V., Čechová P., Rajnohová E., Gajdošíková H., Charvátová J.
(Praha - Fakultní nemocnice Motol)

9. Chirurgická léčba fibrilace síní – MAZE.
Machatá P., Harrer J. (Hradec Králové - Fakultní nemocnice)

10. Thoratec - mechanická srdeční podpora.
Toulová D., Pěkná V., Ambrožová M., Slavíková L. (Praha - IKEM)

11. Endarterectomie arteria pulmonalis – metoda léčby chronické trombembolické plicní hypertenze.
Hubáčková D., Feixová D. (Praha - Všeobecná fakultní nemocnice)

12. Účelné využití různých typů kardioplegických roztoků.
Chalupová V., Kuboková J., Suchopárová S. (Praha - Fakultní nemocnice Král. Vinohrady)

13. Chirurgická léčba infekční endokarditidy.
Bahníková Z., Tejchmanová P., Krejčová B., Hlaváčová G., Dominik J.
(Hradec Králové - Fakultní nemocnice)

14. Chirurgické řešení trombembolické plicní hypertenze.
Schwarzová P., Matějovská B. (Praha - Všeobecná fakultní nemocnice)

15. Program překladů z lůžka na lůžko po srdečních operacích v Lázních Teplice nad Bečvou a.s.
Hašová S. (Teplice nad Bečvou - Lázně)

oběd: 12.30 – 14.00

Blok přednášek: 14.00 – 15.20 Cévní chirurgie
Předsednictví: Janečková G., Roubalová V., Vávrová A.

16. Chirurgická léčba diabetické nohy.
Janečková G., Béliková K. (Praha - Všeobecná fakultní nemocnice)

17. Resekce AAA (aneurysma abdominální aorty) - z pohledu instrumentářky.
Gazurová B., Hamplová S. (Třinec - Nemocnice Podlesí)

18. Ruptura aneurysmatu abdominální aorty z pohledu instrumentářky.
Kšírová M., Šůnová V. (Brno - Fakultní nemocnice u sv. Anny)

19. Ošetřovatelská problematika u pacientů po operaci aneurysmatu abdominální aorty.
Rosenbreyerová L., Kovalská N. (Brno - Fakultní nemocnice u sv. Anny)

20. Operace na extrakraniálním karotickém řečišti z pohledu instrumentářky.
Nováčková M., Dopitová M. (Brno - Fakultní nemocnice u sv. Anny)

21. Roboticky asistované naše první laparoskopické operace z pohledu perioperační sestry.
Roubalová V., Šauerová H. (Brno - Fakultní nemocnice u sv. Anny)

22. Zdravotní sestra a nemocní s varixy dolních končetin.
Horelová H., Karbowiaková E. (Ostrava - Fakultní nemocnice s poliklinikou)

23. A-V zkraty – co možná nevíte.
Vávrová A., Orolínová E. (Praha - Všeobecná fakultní nemocnice)

přestávka: 15.20 – 15.40

Blok přednášek: 15.40 – 17.00 **Pooperační péče**
Předsednictví: **Hianiková J., Pospíšilová V., Smolíková K.**

24. Spolupráce katetrizační laboratoře a kardiochirurgie z pohledu sestry.
Smolíková K., Vlasáková M., Formánek P., Benedík J., Černý Š.
(Praha - Nemocnice Na Homolce)

25. Ošetřovatelská péče o pacienta po koronarografii z arteria radialis.
Pospíšilová V. (Hradec Králové - Fakultní nemocnice)

26. Vyšetřovací metody využívané v rámci časné kardiorehabilitace v Lázních Teplice nad Bečvou a.s.
Knoblochová M. (Teplice nad Bečvou - Lázně)

27. Pooperační péče o pacienty po plicní endarterektomii.
Drábková K., Tůmová J. (Praha - Všeobecná fakultní nemocnice)

28. Péče o pacienta po transplantaci allogenní žíly.
Daňková V., Janoušek L. (Praha - IKEM)

29. Chirurgická endarterectomie - pooperační péče.
Tesařová A., Štěpánková J. (Brno - Fakultní nemocnice u sv. Anny)

30. Výkony na břišní aortě - naše zkušenosti.
Hianiková J. (Brno - Fakultní nemocnice Brno-Bohunice)

31. Těžká hypotermie - kazuistika.
Píbrová B., Havlíčková H. (České Budějovice - Nemocnice)

SPOLEČENSKÝ VEČER 19.30 – 24.00

Pátek 1. 12. 2006

Blok přednášek: 8.00 - 9.20 **Předoperační péče**
Předsednictví: **Došlová D., Píbrová B., Skoupá M.**

32. Perioperační péče o pacienty s diabetes mellitus podstupující kardiochirurgickou operaci.
Došlová D., Bezděková M. (Olomouc - Fakultní nemocnice)

33. Využití ECHO kardiografie u kardiochirurgických pacientů.
Kmošková J. (Praha - Všeobecná fakultní nemocnice)

34. TAAA z pohledu anesteziologické sestry – kazuistika.
Jozová R., Hubáčková D., Pantoková L., Schwarzová P.
(Praha - Všeobecná fakultní nemocnice)

35. Předoperační příprava na kardiochirurgické klinice ve Fakultní nemocnici Olomouc.
Slaměníková Z., Grulichová J., Gráfová P.
(Olomouc - Fakultní nemocnice)

36. Psychická příprava pacienta před kardiochirurgickou operací jako součást předoperační péče.
Skoupá M. (Brno - CKTCH)

37. Obtížný weaning u pacienta po kardiochirurgické operaci.
Klomfarová M., Kocinová M. (České Budějovice - Nemocnice)

přestávka: 9.20 – 9.40

Blok přednášek: 9.40 – 11.10 **Varia**
Předsednictví: **Látová M., Vicianová E., Vlášková D.**

38. Kritická ischemie - podíl sestry na intenzivní péči.
Cupová K., Miklíková Z. (Brno – Fakultní nemocnice Brno-Bohunice)

39. Monitorace hemodynamiky po kardiochirurgických výkonech u rizikových nemocných: vigileo vs. vigilance.
Kuboková J., Suchopárová Š., Chalupová V., Brůček P., Straka Z.
(Praha - Fakultní nemocnice Král. Vinohrady)

40. Využití léčebné a diagnostické techniky novalung a vigileo u pacienta po plicní endarterektomii.
Látová M., Horčicová K., Kadlecová Z. (Praha - Všeobecná fakultní nemocnice)

41. Specifika ošetřovatelské péče u klienta po kardiochirurgickém výkonu s rizikem nutrice – kazuistika.
Vicianová E., Delinčáková R., Valovičová L. (Třinec - Nemocnice Podlesí)

42. Neinvazivní kontinuální monitorování hemodynamických parametrů.
Bičová E., Svobodníková P. (Olomouc - Fakultní nemocnice)

43. Psychoterapie jako možnost prevence syndromu vyhoření sester.
Nováková N. (Hradec Králové - Fakultní nemocnice)

44. Zdravotní sestra versus mobbing ve zdravotnických zařízeních.
Doležalová M. (Brno - CKTCH)

45. Sociální opora sester na jednotkách intenzivní péče.
Vlášková D., Pečenková J., Haluzíková J. (Hradec Králové - Fakultní nemocnice)

KONEC SESTERSKÉ SEKCE

Postery

Všechny postery budou umístěny v sále D

Postery kardiochirurgické sekce

1. Fast-track a ultra-fast-track kardioanestézie v kardiochirurgii – sledování pooperačního období.
   Šnircová J., Vaněk T., Fajt R., Hrabák J., Jareš M., Voráč D.
   (Praha – Fakultní nemocnice Král. Vinohrady)

2. Leiomyosarkom ľavej predsiene – kazuistika.
   Čanádyová J., Šetina M., Mokráček A., Smetanová S. (České Budějovice – Nemocnice)

3. Strelné poranenie hrudníka spojené s poranením ľavej karotídy – kazuistika.
   Čanádyová J., Mokráček J., Šetina M. (České Budějovice – Nemocnice)

4. Indikace polymorbidní pacientky ke kardiochirurgickému výkonu. Kazuistika.
   Nový J., Žáček P., Maršík L., Harrer J. (Hradec Králové – Fakultní nemocnice)

5. Chirurgická embolektomie plicnice.
   Pol J., Ondrášek J., Uchytil B., Wagner R., Pokorný P., Černý J. (Brno – CKTCH)

6. Pozdní srdeční perforace po katetrizačním uzávěru defektu septa síní Amplatzovým septálním okluderem.
   Uchytil B., Pol J., Růžička P., Adámek P., Černý J. (Brno – CKTCH)

7. Efekt studené krystaloidný kardioplegie na myokardiální apoptózu u operace srdce.
   Wagner R., Piler P., Horváth V., Benedík J., Adámek P., Černošek J., Sirotková A.
   (Brno – CKTCH + Fakultní nemocnice u sv. Anny)

8. Přínos užití sternálních pásek Transsysteme při uzávěru sternotomické rány.
   Šlais M., Bandžuchová Ž., Špaček M., Špunda R., Semrád M., Rohn V., Urban T., Tošovský J. (Praha – Všeobecná fakultní nemocnice)

9. Přehled pacientů sledovaných a odoperovaných pro chlopenní vadu v Kardiocentru FN Král. Vinohrady.
   Línková H., Zenáhlíková M., Pěnička M., Havlíková M., Votava J., Straka Z.
   (Praha – Fakultní nemocnice Král. Vinohrady)

10. Flexigrip – první zkušenosti s používáním termoreaktivních svorek při uzávěru sterna.
    Fila P., Ondrášek J. (Brno – CKTCH)

11. Nové možnosti bezstehových centrálních anastomóz u aortokoronárních bypassů – systém Medtronic Spyder.
    Křiváček P., Růžička O., Černý Š., Ticháček D.
    (Praha – Nemocnice Na Homolce)

12. Nemocný 40 roků po náhradě srdeční chlopně. Kasuistika.
Frélich M., Štětka F., Útrata P., Bedáňová H., Růžička P., Černý J. (Brno – CKTCH)

13. Koronární chirurgie u nemocných starších 80ti let.
Salmay M., Urban T., Semrád M., Rohn V., Špaček M., Špunda R.,
Vondráček V., Tošovský J. (Praha – Všeobecná fakultní nemocnice)

Postery angiochirurgické sekce

14. Neovascularisation as a cause of recurrence after varicose veins surgery.
Kašpar S. (Pardubice – Nemocnice + UK Hradec Králové)

15. Kombinovaná léčba akutní trombózy výdutě podkolenní tepny s kritickou ischémií končetiny.
Utikal P., Bachleda P., Köcher M., Dráč P., Černá M., Koutná J., Herman J.
(Olomouc – Fakultní nemocnice)

16. Syndrom horní hrudní apertury – 24leté zkušenosti z angiochirurgického pracoviště.
Gregor Z., Staffa R., Podlaha J., Vlachovský R., Matonoha P.
(Brno – Fakultní nemocnice u sv. Anny + LF MU Brno)

17. Přínos FDG-PET/CT k diagnostice a pooperačnímu sledování nemocných s infekční výdutí břišní aorty.
Špaček M., Šedivý P., Šebesta P., Bělohlávek O., Mach T.
(Praha – Všeobecná fakultní nemocnice + Nemocnice Na Homolce)

18. Porovnání průchodnosti krurálních a pedálních tepenných rekonstrukcí.
Fiala R., Novotný K., Vojáček J., Vaněk I. (Praha – Fakultní nemocnice Motol)

19. Pseudoaneurysma po iatrogenním postižení tepny – prevence a jejich terapie.
Konečný Z., Podlaha J., Gregor Z., Kříž Z., Krejčí M., Hlinomaz O., Rezek M.
(Brno – Fakultní nemocnice u sv. Anny)

20. Infekce cévních rekonstrukcí v letech 2003-2005.
Krejčí M., Gregor Z., Podlaha J., Dvořák M., Kříž Z., Konečný Z.
(Brno – Fakultní nemocnice u sv. Anny)

21. Syndrom útlaku truncus coeliacus. Kazuistika.
Vidim T., Maresch M., Tošenovský P., Mitáš P., Tošovský J.
(Praha – Všeobecná fakultní nemocnice)

22. Ischemicko reperfusní syndrom.
Czinner P., Šedivý P., Vitásek P., Kořisková Z., Doleček L.
(Praha – Nemocnice Na Homolce)

23. Pedální bypass – naše zkušenosti.
Sessek M., Zajíc P., Pavelčík P., Němeček L. (Teplice - Nemocnice)

SBORNÍK ABSTRAKT

1.

REVASKULARIZACE MYOKARDU BEZ POUŽITÍ / S POUŽITÍM MIMOTĚLNÍHO OBĚHU: PÁTRÁNÍ PO FIBRINOLÝZE POMOCÍ TROMBOELASTOGRAFIE

VANĚK T., JAREŠ M., JIRÁSEK K., KOLESÁR M., TŮMA V., STRAKA Z.

3. LF UK a FN KV Praha, Kardiochirurgická klinika, Šrobárova 50, 100 34 Praha 10
Podpořeno Kardiovaskulárním výzkumným záměrem UK v Praze č. MSM0021620817

Užití antifibrinolytik během kardiochirurgických revaskularizačních operací je v současné době široce diskutováno jak z pohledu bezpečnosti [1], tak z pohledu možného příznivého ovlivnění průchodnosti štěpů [2]. Jejich účinnost na pooperační redukci krevních ztrát byla prokázána též u operací bez mimotělního oběhu (MO) [3].

Cílem naší prospektivní, randomizované studie (20 pacientů, 10 MO-, 10 MO+) bylo sledovat fibrinolýzu pomocí rotační tromboelastografie. Odběrové časy byly následující: t_0 = před operací, t_1 = 15 min. po sternotomii, t_2 = po našití periferních anastomóz, t_3 = konec operace.

Výsledky

Kompletně vyjádřené známky hyperfibrinolýzy byly nalezeny u 2 pacientů ze skupiny MO+ v čase t_2 (Lysis on Set Time – LOT v 60 a 150 minutě vyšetření: 0% resp. 19% a 0% resp. 0%) (Obr. 1), u dalších 2 pacientů z téže skupiny byly nalezeny částečné známky fibrinolýzy (LOT v 150 minutě 74% a 73%), avšak rozdíly mezi skupinami MO- a MO+ byly v parametru LOT v 60 a 150 minutě bez statistické významnosti (P=0,190 resp. P=0,122). Při užití komplexního statistického modelu (hodnoceny všechny tromboelastografické parametry ve všech odběrových časech) byla prokázána statisticky významná odlišnost v čase t_2 oproti ostatním odběrovým časům (P<0,001).

Obr. 1

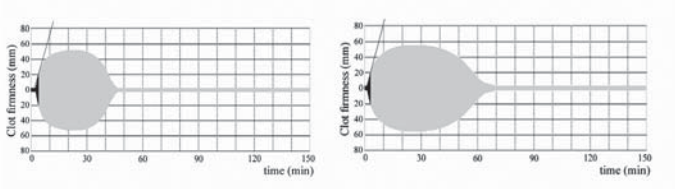

Závěr

Naše výsledky tromboelastografických vyšetření u 20 nemocných prokazují vyšší, avšak statisticky neprůkaznou aktivaci fibrinolýzy u pacientů MO+.

Literatura

1. Mangano DT, Tudor IC, Dietzel C, et al: The risk associated with aprotinin in cardiac surgery. N Engl J Med 354:353-365, 2006
2. Poston RS, White Ch, Gu J, et al: Aprotinin shows both hemostatic and antithrombotic effects during off-pump coronary artery bypass grafting. Ann Thorac Surg 81:104-111, 2006
3. Vanek T, Jares M, Fajt R, et al: Fibrinolytic inhibitors in off-pump coronary surgery: A prospective, randomized, double-blind TAP study (tranexamic acid, aprotinin, placebo). Eur J Cardio-thorac Surg 28:563-568, 2005

2.

OPERACE S NEBO BEZ MIMOTĚLNÍHO OBĚHU – PROSPEKTIVNÍ RANDOMIZOVANÁ STUDIE „PRAGUE 4“: VÝSLEDKY 5-TI LETÉHO SLEDOVÁNÍ

STRAKA Z., JELÍNEK Š., WIDIMSKÝ P., JIRÁSEK K., KOLESÁR M., VOTAVA J., VANĚK T., BRŮČEK P.

Kardiochirurgická klinika FN Královské Vinohrady a 3. LF Univerzity Karlovy v Praze, Šrobárova 50, 100 34 Praha 10.

Úvod

Aortokoronární bypass bez mimotělního oběhu (MO) představuje bezpečnou alternativu standardní chirurgické revaskularizace myokardu. Publikované prospektivní randomizované studie včetně naší studie Prague 4 neprokázaly statisticky významný rozdíl ve výskytu úmrtí, AIM, CMP a renálního selhání 30. den po operaci[1]. Ani rozdíly v jednoroční průchodnosti štěpů nedosáhly statistické významnosti[2]. Cílem sdělení je shrnutí výsledků po 5ti letém sledování.

Soubor nemocných a metodika

Nemocní indikovaní k chirurgické revaskularizaci myokardu byli randomizováni do skupin A(on-pump) a B (off-pump). Celkem bylo randomizováno 400 pacientů, operováno bylo 184 nemocných ve sk. A a 204 ve sk. B. Do 30. pooperačního dne zemřeli 2 nemocní ze sk. A a 4 ze sk. B. S odstupem 5ti let byla zjišťována data o klinickém stavu pacientů a prodělaných reintervencích formou dotazníku, který jsme zaslali 182 pacientům ze sk. A a 200 ze skupiny B.

Výsledky

Do dnešní doby jsme získali odpovědi od 213 nemocných, 106 ze sk. A a 107 ze sk. B. AP 3. a 4. stupně má 10 a 1 nemocný ve sk. A a 6 a 6 ve sk. B. AIM prodělalo 6 nemocných ze sk. A a 5 ze sk. B a CMP 11 nemocných ze sk. A a 7 ze sk. B. Celkem 22 nemocných ze sk. A a 20 ze sk. B prodělalo v daném období PCI a 1 nemocný ze sk. B byl reoperován. Rozdíly nedosahují statistické významnosti.

Závěr

Zhodnocení výsledků 5ti letého sledování u poloviny nemocných neukazuje na statisticky významný rozdíl ve výskytu závažných komplikací mezi revaskularizací s nebo bez MO. Po obdržení všech odpovědí budeme prezentovat celkové 5ti leté výsledky studie (sekundární kombinovaný end-point - úmrtí, AIM, CMP a reintervence).

Literatura

1. Straka Z, et al. Ann Thorac Surg 2004, 77, 789-93.
2. Widimský P, et al. Circulation 2004, 110, 3418-23.

Řešeno s podporou VZ č. MSM0021620817

3.

DLOUHODOBÉ VÝSLEDKY REVASKULARIZACE MYOKARDU Z MINITORAKOTOMIE – MIDCAB. 10ti LETÉ ZKUŠENOSTI

HORN M., DUŘPEKT R., VESELKA J., VANĚK I.

Fakultní nemocnice v Motole, Kardiovaskulární centrum,
oddělení kardiovaskulární chirurgie, Praha

Cíl

Studie zaměřená na retrospektivní zhodnocení dlouhodobých výsledků chirurgické revaskularizace ramus interventriularis anterior (RIA) bez mimotělního oběhu z minitorakotomie (MIDCAB). Porovnány byly výsledky u skupiny nemocných s chorobou jedné tepny (SVD) a nemocných s postižením více koronárních tepen (MVD)-hybridní přístup.

Soubor

Od 12/1996 do 7/2006 bylo touto metodou léčeno celkem 298 pacientů (184 mužů, 114 žen), ve věku 45-86 let (průměr 67). Z toho bylo 142 nemocných se SVD a 156 s MVD. Průměrný věk pacientů byl ve skupině SVD 62, ve skupině MVD 67 let. Doba sledování byla 2 měsíce až 9 let .

Výsledky

U skupiny nemocných s chorobou jedné tepny (RIA) byla mortalita 2/142 (1,4%). Jeden pacient byl následně katetrizačně intervenován, u 86% pacientů došlo ke zlepšení symptomatologie. U MVD byla mortalita 6/156 (3,8%). Tři pacienti byli katetrizačně reintervenováni. U 88% pacientů došlo ke zlepšení symptomatologie.

Závěr

Bezpečnost daná mimo jiné krátkým operačním výkonem bez zatížení mimotělním oběhem, hladkým pooperačním průběhem ve spojení s perioperační interkostální svodnou analgesií či následnou epidurální analgesií a klinická efektivita operace nás i nadále opravňují k indikaci tohoto né všude prováděného miniinvazivního přístupu.

4.

„NO TOUCH AORTA TECHNIQUE“ - REVASKULARIZACE MYOKARDU U NEJRIZIKOVĚJŠÍCH PACIENTŮ

URBAN T., SEMRÁD M., ŠPUNDA R., ŠPAČEK M., SALMAY M., TOŠOVSKÝ J.

II. chirurgická klinika kardiovaskulární chirurgie VFN UK Praha,
U nemocnice 2, 128 00 Praha 2

Autoři prezentují soubor pacientů z období od ledna 2005 do července 2006, u kterých byla užita metoda revaskularizace myokardu bez manipulace s ascendentní aortou. Jedná se o postup, při kterém jsou pro revaskularizaci myokardu použity pouze tepenné štěpy in situ či jako kompozitní (tzn. bez centrální anastomozy), na bijícím srdci, bez užití mimotělního oběhu. Od roku 2005 užíváme tento způsob revaskularizace u pacientů s vysokým rizikem užití mimotělního oběhu a manipulace s aortou. Jedná se o pacienty s těžkým sklerotickým postižením ascendentní aorty (případně porcelánovou aortou), pacienty s věkem nad 80 let a dále pacienty s renálním selháním v dialyzačním programu či o nemocné s mnoha komorbiditami.

Za sledované období bylo technikou „no touch aorta“ operováno jedním chirurgem 27 rizikových pacientů. Průměrný věk byl 78,6 let (55-85), 11 žen, 16 mužů. 20 pacientů bylo 80 let a starších, 3 pacienti měli porcelánovou aortu, 1 pacient měl generalizovaný tumor prostaty a ICHDK nemožností odebrat žilní štěpy, 1 pacient s akutním infarktem myokardu byl po amputaci LDK a s trofickým defektem PDK, 2 pacienti s renálním selháním a ICHDK bez možnosti odebrat žilní štěp. 8 pacientů bylo operováno urgentně ve stadiu STEMI. U všech byla užita skeletonizovaná arteria mammaria sinistra in situ, u 8 pacientů byla užita skeletonizovaná a.radialis jako kompozitní štěp, u 5 pacientů byla užita a.mammaria dextra in situ nebo jako kompozitní štěp. Průměrný počet anastomoz byl 2,5 (1-4). Z uvedeného souboru nezemřel žádný pacient. U 1 nemocného se vyskytla CMP s trvalou hemiplegií, drobné neurologické komplikace s úpravou ad integrum se vyskytly u 3 pacientů. Ranné komplikace měli 4 pacienti, ani v jednom případě se nejednalo o dehiscenci sterna. Žádný pacient nebyl revidován. Na základě těchto výsledků se autoři domnívají, že metoda „NO TOUCH AORTA“ je u nejrizikovější skupiny pacientů pro revaskularizaci myokardu metodou velice efektivní.

5.

KOMPLETNÍ REVASKULARIZACE MYOKARDU ZA POUŽITÍ SKELETONIZOVANÝCH TEPENNÝCH ŠTĚPŮ

ŠPUNDA R., URBAN T., SEMRÁD M., TÁBORSKÝ J., TOŠOVSKÝ J.

II. chirurgická klinika kardiovaskulární chirurgie, 1. LFUK a VFN,
U Nemocnice 2, Praha 2, 128 08

Skeletonizovaný odběr a užití tepenných štěpů je relativně novou metodou v koronární chirurgii. Principem je odběr arteria mammaria či arteria radialis bez doprovodných žil a okolní tkáně. Takto odebraný štěp je užit in situ (v případě LIMA či RIMA), nebo je všit jako kompozitní štěp do jiného in situ uloženého tepenného štěpu (a. radialis, RIMA).

Od ledna 2005 do července 2006 byla na našem pracovišti provedena koronární rekonstrukce za použití pouze skeletonizovaných tepenných štěpů u 178 pacientů. Průměrný věk ve skupině je 62,6 let, obsahuje 148 (83 %) mužů a 30 (17 %) žen. 15 (8,4 %) pacientů bylo starších 80 let. V souboru bylo 67 (38 %) pacientů s diabetem. LIMA byla užita 177x (99,4 %), RIMA 90x (50,5 %) a a. radialis z nedominantní končetiny 81x (45,5 %). Ve všech případech byly tepenné štěpy užity jako mammarokoronární rekonstrukce, tzn. bez centrální anastomózy do ascendentní aorty. U 121 (67,9 %) operovaných byl užit kompozitní štěp do jedné z mammárních tepen. Průměrný počet anastomóz byl 3,2 (1-8), bez použití mimotělního oběhu jsme provedli 70 (39 %) revaskularizací. Ve 3 (1,6 %) případech se vyskytla perioperační ischemie. Revizi sternotomie jsme provedli u 5 (2,8 %) operovaných, z nichž u 4 byly použity obě mammární tepny. U 1 (0,5 %) pacienta se vyskytla CMP a u 2 (1,1 %) TIA. V časném pooperačním období nezemřel žádný pacient.

Použití skeletonizovaných tepenných štěpů je vhodné u většiny pacientů s ischemickou chorobou srdeční. K doplnění výsledků provádíme na našem pracovišti studie zhodnocující středně/dlouhodobou průchodnost bypassů a vasoreaktivitu skeletonizovaných štěpů.

6.

SROVNÁNÍ PRŮTOKŮ MEZI TEPENNOU REVASKULARIZACÍ MAMMÁRNÍMI TEPNAMI JAKO TZV. Y GRAFT A KLASICKOU REVASKULARIZACÍ POMOCÍ LIMA A ŽILNÍCH ŠTĚPŮ V POVODÍ LEVÉ VĚNČITÉ TEPNY

BRUK V., NĚMEC P., STERIOVSKÝ A., GWOZDZIEWICZ M., TROUBIL M., BENČAT M., FLUGER I.

Fakultní nemocnice Olomouc, Kardiochirurgická klinika, I.P.Pavlova 6, 775 20 Olomouc

Úvod

Stále platí, že z hlediska dlouhodobé průchodnosti je nejkvalitnějším štěpem k revaskularizaci myokardu a. mammaria. Pomocí levé (LIMA) a pravé (RIMA) a. mammaria jako tzv. Y graft můžeme provést kompletní revaskularizaci povodí levé věnčité tepny. Pomocí LIMA provádíme revaskularizaci RIA, anastomózy RIMA našíváme do povodí RCX. Průtok Y graftem je limitován průtokem v proximální části LIMA (společném raménku rekonstrukce). Cílem studie je srovnání peroperačně naměřených průtoků v Y graftu a jejich srovnání s průtokem klasickou revaskularizací – LIMA na RIA a žilními štěpy do povodí RCX. Vzhledem k tomu, že tepenné revaskularizace provádíme u mladších, fyzicky zdatných nemocných, jsou požadavky na dostatečný průtok rekonstrukcí zcela zásadní.

Materiál metodika:

Do studie jsou zařazeni nemocní mladší 65 let, rozdělení do 2 skupin:

I. skupina – kompletní revaskularizace povodí levé věnčité tepny Y graftem
II. skupina – kompletní revaskularizace povodí levé věnčité tepny klasicky

Průtoky rekonstrukcemi byly peroperačně měřeny přístrojem Butterfly 2004 (Medištím, Norsko).

Výsledky:

zhodnocení průtoků na konci operace:

I. skupina (104 nemocných) – průtok v LIMA 30,6 ±15,4 ml/min, v RIMA 28,4 ±18,1 ml/min, průtok Y graftem 55,4 ± 32,2 ml/min
II. skupina (74 nemocných) – průtok v LIMA 22,7 ± 17,8 ml/min, žilními štěpy 92 ± 52,2 ml/ min., celkový průtok rekonstrukcí 114,7 ± 62,1 ml/min.

Závěr:

Peroperačním měřením průtoků na konci operace jsme prokázali srovnatelný průtok v povodí RIA u obou způsobů revaskularizace, ale nižší průtok v povodí RCX u tepenné revaskularizace. Celkový průtok rekonstrukcí byl vyšší u klasické revaskularizace. U tepenné revaskularizace i přes nižší peroperační průtok jsme nezaznamenali ischemické změny v pooperačním období.

7.

POROVNÁNÍ PRŮTOKŮ AORTOKORONÁRNÍMI BYPASSY S MYOKARDIÁLNÍ PERFUZÍ HODNOCENOU ZÁTĚŽOVÝM SPECT ZOBRAZENÍM

NĚMEC P., KAMÍNEK M.[1], BRUK V., GWOZDZIEWICZ M., STERIOVSKÝ A., ŠANTAVÝ P., ŠIMEK M., METELKOVÁ I.[1]

Kardiochirurgická klinika a [1]Klinika nukleární medicíny,
Fakultní nemocnice Olomouc, I. P. Pavlova 6, 775 20 Olomouc

Cíl

Cílem práce bylo ověřit, zda velikost peroperačně měřeného průtoku aortokoronárními bypassy má vliv na pooperační perfuzi myokardu hodnocenou SPECT zobrazením.

Soubor nemocných a metodika

Do studie bylo zařazeno 43 nemocných, kteří byli rozděleni do dvou skupin. Ve skupině A byla provedena revaskularizace povodí levé věnčité tepny tepenným Y graftem a ve skupině B byla revaskularizace provedena konvenční technikou (levá a.thoracica interna (ATI) na r. interventricularis anterior a žilní štěpy na ostatní tepny s významnou stenózou). Průtok bypassy byl měřen na konci operace. SPECT vyšetření bylo provedeno těsně před a 1-3 měsíce po operaci.

Výsledky

Průtok levou ATI byl v obou skupinách stejný (27,1±22,7ml/min a 28,5±20,4ml/min). Průtok pravým raménkem Y graftu do povodí r. circumflexus byl statisticky významně nižší ve srovnání s průtokem žilními štěpy do stejné oblasti (31,6±13,1ml/min a 61,4±30,5ml/min). Pooperační SPECT odhalil významné snížení sumačního zátěžového skóre po operaci. Ve skupině A z 11,3±7,5 na 3,0±4,7 a ve skupině B z 8,9±6,7 na 2,1±3,3. Snížení bylo stejné u obou skupin nemocných, ve skupině A 8,3±6,7 a ve skupině B 7,2±6,5. Snížení velikosti perfúzního defektu v povodí RC se také v obou skupinách nelišilo (ve skupině A 16,5±19,7% a ve skupině B 13,3±23,3%). Obě skupiny se také nelišily v pooperační ejekční frakci levé komory.

Závěr

U pacientů s kompletní revaskularizací myokardu přináší revaskularizace povodí levé věnčité tepny tepenným Y graftem stejné zlepšení hodnot myokardiální perfuze hodnocené SPECT vyšetřením jako revaskularizace klasickou technikou přesto, že peroperační průtoky do oblasti r. circumflexus jsou signifikantně nižší.

Práce byla podporována grantem IGA MZ NR 7791-3/2004.

8.

RESEKCE VÝDUTĚ LEVÉ KOMORY S EF POD 35% - DLOUHODOBÉ VÝSLEDKY

VOTAVA J., STRAKA Z., BRŮČEK P., VANĚK T.

Kardiochirurgická klinika FN Královské Vinohrady a 3. LF Univerzity Karlovy v Praze
Šrobárova 50, Praha 10, 100 34

Úvod

Chirurgická léčba poinfarktové výdutě levé srdeční komory (LK) spočívá v resekci vaku výdutě a následné remodelaci LK s ohledem na její geometrii a velikost. V našem příspěvku bychom se rádi věnovali dlouhodobým výsledkům u skupiny takto operovaných nemocných, navíc s předoperační ejekční frakcí (EF) levé komory 35% a méně.

Soubor nemocných a metodika

V letech 1999 – 2005 jsme operovali 37 pacientů s diagnózou poinfarktové výdutě LK. Ve všech případech se jednalo o kombinované výkony, kdy operaci výdutě doplnila přímá revaskularizace myokardu. Kritérium nízké EF splnilo 20 pacientů, 7 žen a 13 mužů. Průměrný věk byl 66 let (41 – 76 let). Průměrné aditivní Euroscore souboru bylo 8 a logistické Euroscore 14,3%. Průměrná EF byla 29% (20% – 35%). Všechny operace byly provedeny standardní metodou za použití mimotělního oběhu a kardioplegie (10x krevní teplá antegrádní, 10x studená krystalická antegrádní). Přeživších 18 nemocných jsme oslovili dotazníkovou metodou a zároveň pozvali na klinickou kontrolu a echokardiografické vyšetření.

Výsledky

Jeden pacient prodělal peroperační ischemii myokardu, ostatní pacienti byli operováni bez peroperačních komplikací. Ztratili jsme 2 pacienty, kteří zemřeli do 30ti dnů po operaci. V obou případech se jednalo o úmrtí na multiorgánové selhání. Průměrná doba hospitalizace byla 7,8 dne. Propuštěno do domácí péče bylo 11 pacientů, 7 bylo přeloženo na jiná pracoviště následné neintenzivní péče.

Závěr

Chirurgická léčba poinfarktové výdutě LK je standardním způsobem léčby s dobrými časnými výsledky. Autoři ve svém sdělení dále zhodnotí dlouhodobý efekt resekce výdutě levé komory u pacientů s předoperačně významnou dysfunkcí levé komory a to jak z pohledu klinických obtíží pacientů, tak objektivně pomocí echokardiografických kontrol.

Řešeno s podporou VZ č. MSM0021620817

9.

ENDOSKOPICKÝ ODBĚR ARTERIA RADIALIS PRO REVASKULARIZACI MYOKARDU. POPIS TECHNIKY A PRVNÍ ZKUŠENOST

ŠIMEK M., MARCIÁN P., BRUK V., NĚMEC P.

Kardiochirurgická klinika FN Olomouc, I. P. Pavlova 6, 775 20 Olomouc

Arteria radialis je dnes považována za etablovaný konduit v koronární chirurgii s velmi dobrými dlouhodobými výsledky průchodnosti ve srovnání se žilními štěpy. Endoskopický odběr arteria radialis (ERAH) reprezentuje moderní metodu odběru arteria radialis, která umožňuje minimalizovat výskyt ranných a zvláště neurologických komplikací, které jsou spojeny s tradičním odběrem arteria radialis.

Metoda

ERAH byl proveden u 10 nemocných indikovaných k chirurgické revaskularizaci myokardu v období X/2005-IV/2006. K odběru bylo použito instrumetárium Vasoview 6™ (Guidant, Europe S.A., Belgium). 7. pooperační den byl hodnocen u všech nemocných v souboru výskyt ranných a neurologických komplikací a reziduálních otoků po odběru arteria radialis.

Výsledky

Průměrný věk v souboru byl 62,75 ± 11,3, muži dominovali 60% a diabetes mellitus byl přítomen u 50% nemocných. Všech 10 radiálních arterií bylo úspěšně odebráno endoskopickou technikou, u žádného konduitu nedošlo k jeho poranění během odběru a žádný odběr nebyl konvertován na tradiční techniku odběru. Průměrný čas odběru byl 44,9 ± 8,2 min (32-62), u 8 nemocných byl ERAH proveden v ischémii předloktí s průměrnou dobou ischémie 56,7 ± 9,3 min (42-74). Průměrná délka získaného konduitu byla 20,3 ± 2,2 cm.
U žádného nemocného nebyly zaznamenány neurologické komplikace (0%) spojené s odběrem arteria radialis. Lokální hematom v oblasti proximální incize byl zaznamenán 1 nemocného (10%) a u 2 nemocných byl zaznamenán mírný otok předloktí (20%). U všech nemocných byl ERAH velmi dobře tolerován nemocnými ze strany pooperační bolesti.

Závěr

ERAH je bezpečnou metodou vhodnou k rutinnímu odběru arteria radialis. Minimalizace rizika ranných, ale především neurologických komplikací, společně s výborným výsledným kosmetickým efektem vyvažují vyšší ekonomickou náročnost tohoto výkonu.

10.

ZKUŠENOSTI S POUŽITÍM ARTERIA RADIALIS VE FN MOTOL –DLOUHODOBÉ VÝSLEDKY

LACA B., VOJÁČEK J., HLUBOCKÝ J., BURKERT J., HONĚK T., VANĚK I.

Kardiochirurgická klinika UK 2.LF, Fakultní nemocnice v Motole, Praha

Úvod

Arteria radialis (AR) je stále častěji užívána k arteriální revaskularizaci myokardu. Na našem pracovišti ji používáme od roku 1995. Cílem studie bylo zhodnotit dlouhodobé výsledky u našich pacientů s AR.

Materiál a metodika

Od roku 1996 do konce 1.pololetí 2005 jsme operovali 175 pacientů s AR. Retrospektivně jsme hodnotili výsledky u 158 pacientů. Průměrný věk pacientů byl 57 let (34-79). Indikací k použití AR byla vícečetná arteriální revaskularizace anebo nedostatek jiných konduitů. Dlouhodobé výsledky byly u všech pacientů hodnoceny pomocí informací od Ústavu zdravotnických informací a statistiky a na základě dotazníkové studie. U 1/3 nemocných bylo provedeno kontrolní koronarografické vyšetření.

Výsledky

30ti denní mortalita byla 3,2% (5/158). V pooperačním průběhu byly provedeny 4 revize pro krvácení (2,5%), perioperační IM prodělalo 7 pacientů (4,4%), zaznamenali jsme pouze jednu dehiscenci sterna.V dlouhodobém sledování (střední dobou sledování 54 ± 29 měsíců) přežívá podle údajů Ústavu zdravotnických informací a statistiky 91,1% (144/158) pacientů. V dotazníkové studii odpovědělo 88,2% (127/144) pacientů. Zlepšení obtíží udává 96,8% dotázaných, následný infarkt myokardu po operaci prodělalo 5,5% pacientů, rekatetrizováno pro obtíže bylo 21,3% pacientů. Cardiac event-free survival byl 78 %.

Výsledky kontrolních koronarografií byly tyto

Průchodnost AR, ověřená u části asymptomatických pacientů, byla 92,6% (25/27). Průchodnost AR u symptomatických pacientů byla 72% (18/25).

Závěr

Naše zkušenosti s použitím AR jsou příznivé, proto ji systematicky používáme ve výše vymezených indikacích.

11.

ENDOSKOPICKÝ ODBĚR VENA SAFENA MAGNA PRO REVASKULARIZACI MYOKARDU. POOPERAČNÍ A STŘEDNĚDOBÉ VÝSLEDKY SOUBORU 120 NEMOCNÝCH

ŠIMEK M., BRUK V., ŠANTAVÝ P., NĚMEC P.

Kardiochirurgická klinika FN Olomouc, I. P. Pavlova 6, 775 20 Olomouc

V koronární chirurgii představuje endoskopický odběr vena safena magna moderní techniku, která při zachování kvality získaného žilního štěpu významně snižuje výskyt ranných a neurologických komplikací, ve srovnání s tradiční technikou odběru vena safena magna.

Metody

Endoskopický odběr vena safena magna (EVH) byl proveden u 120 nemocných indikovaných k chirurgické revaskularizaci myokardu v období VII/2005-V/2006. K odběru bylo použito instrumetárium Vasoview 6™ (Guidant, Europe S.A., Belgium). V souboru byla prospektivně hodnocena incidence ranných a neurologických komplikací a reziduálních otoků po EVH v časovém údobí 7. pooperačního dne a 3 měsíce po chirurgickém výkonu.

Výsledky

Střední věk v souboru byl 68,9±10,2 roku, muži dominovali (68%) a u 80 nemocných (67%) byl přítomen minimálně jeden rizikový faktor rozvoje ranných komplikací spojených s odběrem vena safena magna. Průměrný počet odebraných žilních štěpů byl 2,2±1,2 a průměrný odběrový čas byl 40,2±8,3 minut. Konverze na tradiční odběr vena safena magna byla nutná u 2 nemocných (1,7%). Při hodnocení 7. pooperační den byl přítomen ranný hematom u 50 nemocných (42%). Nebyly zaznamenány žádné jiné ranné komplikace. U 7 nemocných (6%) byly přítomny neurologické komplikace v distální inervační zóně nervus safenus. Reziduální otok dolní končetiny byl přítomen u 18 nemocných (15%) a korespondoval s výskytem větších hematomů. Při hodnocení po 3 měsících od výkonu, nebyly zaznamenány žádné ranné komplikace, u 8 nemocných (7%) zůstával otok končetiny a u 3 nemocných (2%) byly zaznamenány neurologické komplikace.

Závěr

EVH významně snižuje výskyt ranných a neurologických komplikací spojených s odběrem vena safena magna. Odběr je možno bezpečně provést i u nemocných s přítomností rizikových faktorů poruch hojení jako jsou diabetes mellitus, ischemická choroba dolních končetin, obezita či dlouhodobá imunosupresivní léčba. Kvalita žilních štěpů a časová náročnost odběru je srovnatelná s tradiční technikou odběru VSM.

12. PTCA VERZUS CHIRURGICKÁ REVASKULARIZÁCIA SRDCA

FISCHER V.

Národný ústav srdcových a cievnych chorob, a. s., Klinika srdcovej chirurgie,
Pod Krásnou horkou 1, Bratislava

Dnes je už aj pre nás, kardiochirurgov, neodškriepiteľným faktom, že PTCA je v koronárnej chorobe štandardným liečebným postupom.

Ale ako v každej inovovanej disciplíne aj v tejto (PTCA) sa zdá, že počiatočnú eufóriu by mala vystriedať exaktné vyhodnotenie prínosu tejto metodiky pri rôznych formách ischemickej choroby srdca.

V tejto súvislosti by prívrženci PTCA mali svoj optimizmus mierne zredukovať a viesť pacientov k optimálnej forme liečby ICHS.

Pacient s ICHS sa totiž dostane najskôr ku kardiológovi, a k invazívnemu kardiológovi. A ktorý pacient by nedal súhlas skôr k perkutánnemu vpichu namiesto sternotómie, aby mal svoje zdravotné problémy vyriešené?

Pri tom ak sa porovnávajú PTCA s bypasovou chirurgiou u asymptomatických, alebo stredne symptomatických pacientov v dlhodobom sledovaní, vychádza to jednoznačne v prospech koronárneho bypassu. A profit koronárneho bypassu sa zvyšuje najmä u pacientov s ťažkým postihnutím koronárnych artérií.

Mnohé štúdie dokazujú, že koronárny bypass pri 5 ročnom sledovaní má nižšiu mortalitu, menej recidív a menšiu potrebu opakovaných revaskularizačných zákrokov. Týka sa to hlavne dvoj a trojcievnych koronárnych lézií a stenóz hlavného kmeňa ľavej koronárnej artérie.
Horeuvedené sa týka medicínskych kritérií, ale nezanedbateľný je aj efekt ekonomický. A nad tým uvažujú aj bohatšie krajiny ako sme (my) Česko a Slovensko.

13.

VZÁCNĚJŠÍ CHIRURGICKÉ KOMPLIKACE PO AKUTNÍM INFARKTU MYOKARDU

HARRER J., ŽÁČEK P., DRAŠNAR A., ŠORM Z., KUBÍČEK V., POJAR M.

Fakultní nemocnice, Kardiochirurgická klinika, Hradec Králové

Nekróza myokardu po prodělaném infarktu představuje oslabení stěny levé komory srdeční. V důsledku toho může vzniknout celá řada komplikací. Nejčastěji se setkáváme se vznikem aneuryzmatu či pseudoaneuryzmatu levé komory, s rupturou mezikomorové přepážky, vzácněji s rupturou volné stěny levé komory, s akutní mitrální insuficiencí při ruptuře papilárního svalu a jinými. Většinu těchto život ohrožujících stavů je možné překonat jen s chirurgickou pomocí.

V našem sdělení se věnujeme rozboru několika vzácných a poučných komplikací, které byly díky chirurgickému výklonu zvládnuty.

Zmiňujeme případ defektu zadní části mezikomorové přepážky s aneurysmatem, které způsobovalo stenózu trikuspidální chlopně. Dalším zajímavým případem je ruptura baze zadního papilárního svalu mitrální chlopně. Za poučný považujeme případ aneuryzmatu zadní stěny levé komory, kde došlo v průběhu 4 týdenního sledování k jeho výraznému zvětšení. To bylo příčinou levostranného srdečního selhávání. Zamýšlíme se nad časováním chirurgické léčby.

Společným jmenovatelem všech těchto komplikací je velmi závažný stav, spočívající v oslabení levé srdeční komory rozsáhlým infarktem. Pro chirurga bývá problémem prořezávání stehů, zakládaných do myokardiální tkáně. Mnohdy nebývá patrná ani jasná demarkační linie mezi nekrotickým a viabilním myokardem. Vzhledem k tomu, že je operace často prováděna již ve stadiu rozvinutého kardiogenního šoku, bývá pooperační průběh rovněž nesnadný.

14.

EFEKTIVITA BIVENTRIKULÁRNÍ MECHANICKÉ SRDEČNÍ PODPORY V TERAPII POKROČILÉHO MULTIORGÁNOVÉHO SELHÁNÍ KARDIÁLNÍ ETIOLOGIE

NETUKA I., MALÝ J., ŘÍHA H., SKALSKÝ I., KETTNER J., SZARSZOI O., MAŠÍN J., PIRK J.

Kardiocentrum IKEM, Institut klinické a experimentální medicíny, Vídeňská 1958/9, 140 21, Praha 4

Úvod

Vzhledem k prohlubujícímu se nedostatku vhodných dárcovských orgánů se prodlužuje čekací doba na transplantaci srdce a zároveň stoupá počet pacientů, u kterých se v terminálním stadiu srdečního selhání rozvíjí manifestní multiorgánové selhání. Úkolem práce je zhodnotit efekt mechanické srdeční podpory na zvrácení tohoto nepříznivého procesu s cílem normalizace orgánových funkcí.

Soubor a metodika

Během 30 měsíců od 4/2003 byla mechanická srdeční podpora Thoratec VAD implantována u 25 konsekutivních pacientů (21 mužů, věk 18 – 65 let) zařazených na čekací listinu transplantace srdce, u kterých byly vyčerpány možnosti konzervativní terapie. Kromě obvyklých příčin srdečního selhání (dilatační a ischemická kardiomyopatie, chlopenní patologie) byla ve 3 případech indikací k zavedení podpory refrakterní komorová arytmie. Průměrné hodnoty renálních markerů (kreatinin 212 μmol/l, urea 18,3 mmol/l), hepatálních markerů (ALT 4,6 μkat/l, AST 3,7 μkat/l) i prodloužený protrombinový čas (INR 1,6) svědčily pro pokročilý stupeň multiorgánové dysfunkce. Eliminační metodu (CVVH) vyžadovalo před implantací 9 pacientů.

Výsledky

Navzdory vysokému operačnímu riziku výkonu bylo dosaženo nulové perioperační mortality. 18 z celkem 25 pacientů bylo úspěšně přemostěno k transplantaci (72 %). Během 30 dnů po transplantaci zemřel 1 pacient na akutní selhání štěpu. Nejčastější příčinou úmrtí na mechanické srdeční podpoře byla sepse se ztrátou vaskulární rezistence (5 pacientů) nebo závažné krvácivé komplikace při antikoagulační terapii. Kromě 3 pacientů, u kterých došlo k úmrtí během 7 dnů od implantace pro fulminantně probíhající sepsi, bylo u všech ostatních během 10 dnů od zahájení mechanické srdeční podpory dosaženo obnovení orgánových funkcí s poklesem výše uvedených markerů k prakticky normálním hodnotám a to včetně možnosti ukončení před i pooperačně zavedené eliminační metody. Ze závažných nežádoucích příhod byl u 2 pacientů diagnostikován iktus ischemické etiologie s rezultujícím reziduálním neurologickým deficitem.

Závěr

Naše výsledky potvrzují příznivý efekt mechanické srdeční podpory na zotavení orgánových funkcí i v pokročilém stadiu multiorgánového selhání. Ten umožňuje přemostění pacienta až do doby získání vhodného dárcovského srdce a následné provedení transplantace za příznivých vstupních parametrů.

15.

KARDIOCHIRURGIE U NEMOCNÝCH S DEPRESÍ FUNKCE LEVÉ KOMORY

FRÉLICH M., ŠTĚTKA F., POKORNÝ P., ÚTRATA P., BEDÁŇOVÁ H., ONDRÁŠEK J., ČERNÝ J., PAVLÍK P., WAGNER R.

Centrum kardiovaskulární a transplantační chirurgie Brno

Poslední roky jsou ve znamení měnícího se spektra nemocných, operovaných na kardiochirurgii. Ve stále větší míře se operují nemocní starší, s významnými a závažnějšími komorbiditami a se stále těžším postižením kardiálním. U posledního jmenovaného zaujímá významné místo závažná deprese funkce levé komory /LK/ srdeční.

V období posledních 5 let jsme na našem pracovišti operovali celkem 6 481 nemocných pro ICHS, chlopenní vadu srdeční nebo pro současný výkon na chlopni a založení aortokoronárního bypassu. Z tohoto počtu bylo 352 nemocných s ejekční frakcí LK 30 % a méně (5,4 %). Časná mortalita celého souboru s EF nad 30 % byla 1,65 % proti mortalitě 3,98 % souboru operovaných s EF 30 % a méně. Každou podskupinu jsme hodnotili zvlášť. Rozdíl byl patrný zvláště v podskupinách s ICHS, zatímco v podskupině s chlopenními vadami se časná mortalita skupiny s nebo bez deprese funkce LK příliš nelišily. Podle výsledků naší studie je patrné, že ischemická kardiomyopathie zvyšuje riziko operačních výkonů i přes výrazné pokroky v chirurgické technice, zlepšené ochraně myokardu a v oblasti anestézie a pooperační péče.

16.

PERFUZIOLOG – STARONOVÝ ČLEN KARDIOCHIRURGICKÉHO OPERAČNÍHO TÝMU (INFORMACE O NOVĚ VZNIKLÉ SPECIALIZACI)

LONSKÝ V., KUBÍČEK J., VOLT M.

Kardiochirurgická klinika LF a FN, 50005 Hradec Králové

Cíl
Seznámit odbornou veřejnost se současnou situaci v přípravě perfuziologů v ČR.

Vývoj oboru
Počet kardiochirurgických pracovišť vzrostl v ČR od roku 1991 z 5 na 13 (2003). Počet srdečních operací z cca 1200 na cca 14 000 (2003).Česká společnost pro mimotělní oběh a podpůrné systémy oběhu (CZESECT) byla založena v roce 1991 jako občanské sdružení. Měla 21 zakládajících členů. Členové výboru společnosti vypracovali kompletní náplň oboru, program vzdělávání pregraduálního i postgraduálního. Přes opakované pokusy se ale do roku 2003 profesi (specializaci) nepodařilo do systému zdravotní péče v ČR zařadit. Od roku 1996 jsou pořádány každoroční sjezdy společně se slovenskými kolegy. V ČR pracuje jako perfuzionista více než 65 lidí (na základě dotazníku odpovědělo 10 ze 13 pracovišť). Více než 70% pefuzionistů má středoškolské vzdělání zdravotního směru. Dále tuto profesi vykonávají zaměstnanci s titulem MUDr., Bc., ing., MVDr. a RNDr. Kolem 35% perfuzionistů má praxi 0-5 let, 37% 6-10 let, 18% 11-20 let a 10% více než 20 let. Od roku 1991 se perfuzionistou stalo 72% všech aktivnívh perfuzionistů v ČR. Perfuzionisté byli doposud školeni pouze systémem on job - některým ze starších zkušenějších kolegů.

Současnost
Koncem roku 2003 došlo k prvním jednáním s úředníky MZ ČR.Vroce 2004 začal platit **Zákon č.96/2004 Sb.**, o podmínkách získávání a uznávání způsobilosti k výkonu nelékařských zdravotnických povolání a k výkonu činností souvisejících s poskytováním zdravotní péče a o změně některých souvisejících zákonů. Obory specializačního vzdělávání jsou stanoveny **nařízením vlády č. 463/2004 Sb.** a je mezi nimi i perfuziologie. Po absolvování doškolovacího kurzu v IPVZ mají všichni současní aktivní perfuziologové v ČR potvrzení z IPVZ o tom, že mohou vykonávat profesi perfuziologie. Atestační zkoušku zatím vykonat nemohou, vzdělávací program v oboru perfuziologie zatím nebyl MZ akreditován.

Závěr
Po téměř neuvěřitelných 50 letech od provedení první srdeční operace v mimotělním oběhu v bývalém Československu (1958) se tak i perfuzionista – perfuziolog (specialista, který obsluhuje během operace na otevřeném srdci mimotělní krevní oběh), stává oficiálním členem kardiochirurgického operačního týmu. Konečně se také mohou tito zaměstnanci oficiálně vzdělávat, mohou být správně pracovně zařazeni a podle kvalifikace i patřičně odměňováni.

Podporováno výzkumným projektem Fakultní nemocnice v Hradci Králové
No. MZO 00179906

17.

HEPARINOVÁ REZISTENCE U PACIENTŮ OPEROVANÝCH V MIMOTĚLNÍM OBĚHU

BRZEK V., LONSKÝ V., JIŠKA S., VOLT M., KUBÍČEK J., NOVÁKOVÁ D., BÍMOVÁ J., VALENTOVÁ P.

FN a LFUK Hradec Králové, Kardiochirurgická klinika, Sokolská 581, 500 05, Hradec Králové

Úvod

Chirurgická léčba srdečních onemocnění operacemi prováděnými v mimotělním oběhu patří dnes k rutinním léčebným metodám. Přes všechny pokroky celý systém MO postrádá nesmáčivou endotelovou výstelku. Pro dobrou funkci MO musí být podáván heparin v takové dávce, aby ACT (activated clotting time) dosahoval hodnoty 480-500s a více. Tato hodnoty je dána požadavky výrobců oxygenátorů. Podle většiny výrobců je to dostatečná hodnota proto, aby nedošlo k trombotickému uzávěru oxygenátoru.
Heparinová rezistence je definována jako potřeba vyšších než obvyklých dávek heparinu k tomu, aby bylo dosaženo požadované úrovně antikoagulace. Staples a spol. vymezuje heparinovou rezistenci hodnotami ACT nižšími než 480s po dávce heparinu 5mg/kg. Frekvence takto definovaného stavu je kolem 22%.

Etiologie: Věk: > 65 let – výskyt heparinové rezistence 20%
Trombocyty: > 300 000 – výskyt heparinové rezistence 31%
Předoperační podávání heparinu: výskyt heparinové rezistence 37%
Antitrombin: < 60% - výskyt heparinové rezistence 57%

Soubor
Celkem 204 pacientů - Věk 21-86 let.
Riziková skupina pacientů:
Věk nad 65 let: 116 pacientů – 56,9%. Průměr 65,5, median 68, směrodatná odchylka 11,1.
Heparin před operací: 60 pacientů – 29,4%.
Trombocytů více než 300 000: 24 pacientů – 11,8%.
Antitrombin < 60%: 5 pacientů – 2,5%

Výsledky

Podání vyšší než doporučené dávky heparinu u 50 pacientů. Průměrně 4,56, median 4,55, směrodatná odchylka 0,83. Podání antitrombinu III u 14 pacientů. Celkem šlo tedy o 64 pacientů, což činí 31,4% z celkového počtu.

Řešení tohoto problému bude nadále pokračovat s podporou grantu IGA MZČR dalších 2 roky. Shromážděním většího počtu dat budou výsledky postupně upřesňovány.
Řešeno s podporou grantu IGA MZČR č.1A/8590-4

18.

MIMOTĚLNÍ OBĚH U OPERACE VÝDUTĚ THORAKOABDOMINÁLNÍ AORTY

SLAVÍK J., ONDRÁŠEK J., WAGNER R., MEDEK K., NEŠPOROVÁ J., PÍCHOVCOVÁ B., ŇOREK R., ČERNÝ J.

CKTCH Brno

Úvod

Výdutě thorakoabdominální aorty postihují descendentní hrudní a břišní aortu a ohrožují pacienta na životě možností ruptury s nezvládnutelným krvácením. Operace tohoto typu aneurysmatu je velmi rozsáhlým a obtížným výkonem s nutností použití mimotělního oběhu. Hlavním problémem při vedení mimotělního oběhu je zabezpečení adekvátní perfuze a tím i ochrany mozku a dalších životně důležitých orgánů před ischemickým poškozením. V přednášce je popsán námi používaný způsob vedení mimotělního oběhu a chirurgická operační technika.

Metodika

Operace thorakoabdominální výdutě provádíme za použití celkové mírné hypotermie se zachováním vlastní srdeční akce pacienta. Mimotělní oběh je veden pomocí dvou samostatných arteriálních pump pro zajištění nezávislé perfuze horní a dolní poloviny těla. Během mimotělního oběhu je zabezpečena perfuze míchy a břišních orgánů.

Výsledky

V letech 1999-2006 bylo na našem pracovišti operováno 5 pacientů s uvedenou diagnozou. U pacientů operovaných popsanou metodou se nevyskytly žádné závažné komplikace. Výsledky a operační postupy jsou prezentovány na souboru pacientů a doplněny obrazovou dokumentací.

Závěr

Popisovaná metodika vedení mimotělního oběhu je na našem pracovišti rutinně používána a významnou měrou přispívá k omezení peroperačních i pooperačních komplikací. Operační výsledky lze hodnotit jako velmi dobré.

19. a

VLIV MINIMÁLNĚ INVAZIVNÍCH SYSTÉMŮ MIMOTĚLNÍHO OBĚHU NA POOPERAČNÍ PRŮBĚH KARDIOCHIRURGICKÝCH PACIENTŮ

HÁJEK T., ŠKORPIL J., ŠIROKÝ J., ZLOCHA V., STASZKO M., ZLOCHOVÁ L.

Kardiochirurgické oddělení FN Plzeň, Alej Svobody 80, 304 60 Plzeň

Úvod

MECC (JOSTRA) a ROCSafe (TERUMO) miniinvazivní systémy pro mimotělní oběh byly použity u celkem 150 nemocných operovaných na KCH Plzeň v období 8/2005-6/2006. Jedná se o systémy mimotělního oběhu s úplným biokompatibilním pokrytím povrchu s membránovým oxygenátorem a centrifugální pumpou bez venozního rezervoáru s minimalizovaným plnícím objemem a redukovanou plochou kontaktu krve pacienta s radikálně redukovaným povrchem v systému.
Metodika: U 70 konsekutivních pacientů byl použit MECC (skupina A) a byly hodnoceny následující parametry ve třech sledovaných obdobích (vstupní , perioperační , výstupní): renální funkce, KO-trombo, ery, leuko, CRP, Trop.I,PCT, počet převedených krevních derivátů, výskyt neurologických komplikací a psychosyndromu, mortalita, doba pobytu na JIP a celková doba hospitalizace.
Stejné parametry byly hodnoceny u skupiny 80 pacientů operovaných na systému ROCSafe (skupina B). Obdobné parametry , ale retrospektivně jsme zhodnotili u 100 konsekutivních pacientů s „klasickým" ECC (skupina C), kteří vytvořili kontrolní skupinu.

Výsledky

Pacienti operovaní s pomocí miniinvazivních systémů měli méně postižené renální funkce, nižší hladiny zánětlivých markerů. Pacienti operováni s pomocí MECC měli nižší krevní ztráty. Operační mortalita se významně nelišila, významně byla kratší doba hospitalizace.

Závěr

Minimálně invazivní systémy mimotělního oběhu (MECC a ROC Safe) redukují negativní vlastnosti klasického ECC snížením kontaktního povrchu mezi krví pacienta a povrchy ECC. V kombinaci s užitím centrifugální pumpy a kompletním pokrytím systémů biokompatibilním povrchem vykazují zlepšenou toleranci mimotělního oběhu organismem.

19. b

MINIINVAZIVNÍ MIMOTĚLNÍ OBĚH VS. STANDARDNÍ MIMOTĚLNÍ OBĚH – POROVNÁNÍ VÝSLEDKŮ KARDIOCHIRURGICKÝCH OPERACÍ NA OTEVŘENÉM SRDCI

ŠKORPIL J., HÁJEK T., ŠIROKÝ J., ZLOCHA V., STASZKO M.

Kardiochirurgické oddělení FN Plzeň, Alej Svobody 80, 304 60 Plzeň

Úvod:

Rutinní užiti miniinvazivního mimotělniho oběhu (MMTO) má na našem pracovišti již více než 2-letou tradici. Ve většine případů byl MMTO používán pro operace na uzavřeném srdci. Vývoj MMTO umožňuje nyní jejich použití i k výkonům na otevřeném srdci - ROCSafe™. Metodika: 40 nemocných indikovaných k elektivnímu výkonu na aortální, mitrální, trikuspidální chlopni, popřípadě v kombinaci s revaskularizací myokardu, bylo randomizováno do 2 skupin – A, B. 20 nemocných zařazených do skupiny A podstoupilo operaci s použitím MMTO – ROCSafe™ (TERUMO), 20 nemocných zařazených do skupiny B podstoupilo operaci s použitím standardního mimotělního oběhu (SMTO). Obě skupiny nemocných se vyznačovaly podobnou charakteristikou. Provedené výkony byly v obou skupinách srovnatelné. Sledovanými parametry byly: mortalita, délka intubace, délka hospitalizace na JIP, celková délka hospitalizace, množství podaných krevních derivátů, perioperační ischémie, laboratorní známky orgánového postižení, proběhlé perioperační ischémie a další perioperační komplikace.

Výsledky

Mortalita v obou skupinách nemocných se významně nelišila, stejně jako množství podaných krevních derivátů. Délka hospitalizace na JIP, celková délka hospitalizace a laboratorní známky orgánového postiženi byly nižší u nemocných skupiny A - MMTO.

Závěr

Tato práce je součástí probíhající mezinárodni multicentrické prospektivní randomizované studie. Naše výsledky jsou prvními národními výsledky kardiochirurgických operací nemocných, kteří podstoupili výkon na aortální, mitrální, či trikuspidální chlopni, popřípadě v kombinaci s revaskularizací myokardu, s použitím MMTO (ROC Safe™). Výsledky ukazují na redukci negativních vlastnosti SMTO.V kombinaci s užitím centrifugální pumpy a kompletním pokrytím sytémů biokompatibilním povrchem vykazují zlepšenou toleranci MMTO organismem.

20.

PREVENCE PLÍCNÍCH KOMPLIKACÍ PO KARDIOCHIRURGICKÉM VÝKONU – APLIKACE „OPEN LUNG PRINCIPU“

PAVLÍK P., HÁLA M., BERKOVÁ K.

Centrum kardiovaskulární a transplantační chirurgie, Pekařská 53, 656 91 Brno

Úvod

V průběhu celkové anestezie dochází k poklesu FRC o 20% bez ohledu na použitá farmaka a způsob vedení anestezie. U 90% pacientů je dokumentován vznik peroperačních atelektáz, bývá postiženo asi 10-15% funkční plícní tkáně. Po kardiochirurgických výkonech se procento postižení pohybuje až kolem 40%! Tento fakt se může podílet na výskytu pooperačních plícních komplikací, zvyšovat morbiditu a mortalitu kardiochir. pacientů. Jedna z možných metod prevence plícních etelektáz je využívána i na našem pracovišti.

Soubor a metody

od prosince 2005 jsme začali systematicky využívat program „open lung tool“ instalovaný na plícních ventilátorech Servoi firmy Maquet. Program umožňuje posoudit plícní mechaniku za měnících se tlakových a objemových ventilačních parametrů, definovat optimální hodnoty tlaku potřebného k úspěšnému recruitment manévru a hodnoty PEEP k udržení otevřené plíce. Metodika využívá kalkulace dynamické plícní compliance. Porovnávali jsme hodnoty u pacientů těsně po transportu na pooperační JIP po výkonu, po aplikaci otevíracího protokolu a s odstupem od operace. Současně byly u pacientů monitorovány krevní plyny. Srovnávali jsme výsledky se skupinou pacientů s „konvenčním přístupem“ (bez recruitment manévru).

Výsledky

optimální hodnoty PEEP se pohybují po operaci mezi 8 a 15 cm H_2O, hodnoty vrcholového otevíracího tlaku mezi 35 a 45 mmHg. Většina kardiochirurgických pacientů jsou dobří respondenti na recruitment manévr, hodnoty Cdyn vzrůstají zhruba o 15 až 25 ml/cm H_2O a hodnoty PaO_2 o 7 až 13 Kpa. Vedlejším, ale zajímavým, produktem této interní studie bylo výrazné zlepšení pooperačních ventilačních parametrů u pacientů těsně po operaci v průběhu prvního pololetí roku 2006, kdy modifikované formy recruitment manévru byly postupně adoptovány většinou kardioanesteziologů na našem pracovišti.

Závěr

recruitment manévr aplikovaný velmi časně po kardiochirurgické operaci vede ke zlepšení mechanických vlastností plíce a zlepšení oxygenace. Dá se předpokládat příznivý vliv na pooperační mortalitu a morbiditu.

21.

METABOLIZMUS MYOKARDU PŘI RŮZNÝCH TYPECH KARDIOPLEGIE

BRŮČEK P., STRAKA Z., VANĚK T., ŠETINA M.[1]

Kardiochirurgická klinika, FN Královské Vinohrady,
[1] Kardiocentrum, Nemocnice České Budějovice a. s.

Řešeno s podporou VZ č. MSM 0021620817

Cíl

Definovat metabolizmus ischemického myokardu chráněného různými typy antegrádně podaného kardioplegického roztoku.

Metody

Šedesát srovnatelných nemocných, kteří se podrobili závažnější operaci srdce s významně delším ischemickým časem bylo rozděleno do tří skupin. K ochraně ischemického myokardu byly postupně použity studená krystaloidní, teplá krvavá a studená krvavá kardioplegie. Všechny typy kardioplegií byly podány antegrádně v intermitentním režimu. Parametry poškození myokardu (CK, CK MB, myoglobin, troponin) laktátového metabolizmu a acidobazické změny byly hodnoceny po zahájení mimotělního oběhu a po sejmutí příčné aortální svorky. Hodnoceny byly vzorky tepenné krve a krve z koronárního sinu.

Výsledky

Základní srovnání parametrů před a po ischemii srdce odebraných z koronárního sinu přináší tabulka.

	L1 mmol/l	L3 mmol/l	Myo1 ug/l	Myo3 ug/l	pH1 ug/l	pH3 ug/l
SKr	1.5	3.3	219	657	7.33	7.07
TK	1.43	8.48	215	563	7.29	7.01
SK	0.8	3.5	75	381	7.33	7.17

SKr- studená krystaloidní kardioplegie
TK - teplá krevní kardioplegie
SK - studení krevní kardioplegie

Závěr

Z uvedených výsledků vyplývá značný rozdíl metabolické aktivity myokardu a jeho poškození při různých typech kardioplegické ochrany. Na opačných pólech stojí útlum metabolizmu s relativně vyšším poškozením svaloviny při studené krystaloidní kardioplegii a plná metabolická aktivita myokardu s vysokou anaerobní produkcí laktátu u teplé krvavé kardioplegie. Rozumným kompromisem se jeví studená krevní kardioplegie.

22.

AKUTNÍ SELHÁNÍ LEDVIN V KARDIOCHIRURGII – SOUČASNÉ MOŽNOSTI PREVENCE A TERAPIE, NAŠE VÝSLEDKY

KOTULÁK T. [1], RULÍŠEK J.[1], KOHÚT M.[2], BLÁHA J.[1], ROMANIV S.[1], STŘÍTESKÝ M.[1]

[1]KARIM VFN a 1.LF UK Praha 12808 Praha, [2] II. chirurgická klinika – kardiovaskulární chirurgie VFN a 1.LF UK Praha 12808 Praha

Akutní selhání ledvin (ASL) po kardiochirurgickém výkonu je spojeno se signifikantně zvýšenou pooperační mortalitou a morbiditou. Akutní selhání ledvin s nutností použití očišťovací metody je u 1-5% kardiochirurgických pacientů. Mezi hlavní příčiny ASL patří mimotělní oběh, nedostatečná perfůze ledvin při syndromu nízkého minutového srdečního výdeje, SIRS a sepse. Přes veškerý pokrok v monitoraci krevního oběhu, farmakologické i mechanické podpoře oběhu, nutriční podpoře a dalším zlepšením v péči, které přinesl medicínský pokrok v zejména v posledních dvou dekádách, zůstává mortalita při těžkém ASL vysoká (50% -60%). Na našem pracovišti jsme v posledním roce u souboru 836 pacientů po kardiochirurgickém výkonu měli 37 pacientů s ASL s nutností použití očišťovací metody a mortalita v této skupině byla 45,9%

Poměrně široká variace počtu pacientů s ASL / težkým ASL po kardiochirurgickém výkonu v literatuře je dána absencí jednotné definice renálního selhání. Proto byla v roce 2002 v rámci Acute Dialysis Quality Initiative navržena klasifikace RIFLE, která hodnotí míru selhání ve třech stupních Risk, Injury a Failure a dále výstup ESRD a perzistující selhání ledvin.

Podle některých studií je možné predikovat rozvoj ledvinného selhání časně pomocí vzestupu sérového Cystatinu C (cca 24-48 hod před vzestupem sérového kreatininu). Zároveň předpokládáme, že takto lze identifikovat pacienty s rozvojem ASL po kardiochirurgickém výkonu a časně zahájit RRT. Navrhujeme multicentrickou studii časné detekce ASL u kardiochirurgických pacientů s časnou indikací CRRT.

23.

ZMĚNA KVALITY TKÁNĚ ALOGENNÍHO CHLOPENNÍHO ŠTĚPU BĚHEM ZPRACOVÁNÍ – MORFOLOGICKÉ ZMĚNY SLEDOVANÉ SKENOVACÍM MIKROSKOPEM

BURKERT J.[1], ŠPATENKA J. [1], KRS O.[2], VOJÁČEK J.[1], HLUBOCKÝ J.[1], SLÍŽOVÁ D.[2]

[1]Oddělení kardiovaskulární chirurgie - Kardiovaskulární centrum FN Motol a 2.LF UK Praha, V Úvalu 84, 152 00, Praha 5, [2]Ústav anatomie – LF UK Hradec Králové, Šimkova 870, 500 38, Hradec Králové

Úvod

Metody zpracování a kryoprezervace jsou nejdůležitějšími faktory pro dlouhodobou funkci alograftů srdečních chlopní (ASCH). Proto jsme se rozhodli posoudit dopad zpracování ASCH podle současného protokolu specializované tkáňové banky kardiovaskulárních tkání FN Motol na morfologii štěpu. Elektronový skenovací mikroskop je velmi cenná vyšetřovací metoda ke sledování biologických povrchů. V případě semilunárních chlopní citlivě zobrazuje změny endotelu a subendoteliálních vrstev cípů i stěny velké tepny.

Metodika

Vzorky „čerstvých" ASCH odebraných z bijícího srdce kadaverozních dárců byly srovnávány se vzorky tkáně od (1)dárců s nebijícím srdcem,(2) vzorky skladovanými 24 hodin ve fyziologickém roztoku při 4°C, (3)se vzorky naloženými v antibiotickém roztoku 24 hodin při 37°C a konečně se vzorky kryopreservovaných chlopní,skladovaných v tekutém dusíku 6 – 38 měsíců při teplotě -196°C. Všechny vzorky byly zpracovány, vysušeny pomocí hexamethyldisilazanu (HMDS) – ve vlastní modifikaci, potaženy zlatem, vyšetřeny a fotografovány pomocí skenovacího elektronového mikroskopu (Tesla BS 301).

Výsledky

Náš způsob sušení vzorků pomocí HMDS se ukázal být velmi vhodnou a ekonomicky výhodnou metodou k vyšetřování povrchů cípů lidských poloměsíčitých chlopní. Byly detekovány časné změny endotelu po odběru, obnažení endotelu během zpracování před a po zmražení.

Závěr

Rutinní multiorgánové odběry tkání pro transplantace nám dávají unikátní možnost vyšetřovat skutečné lidské „ čerstvé tkáně". Skenovací elektronový mikroskop spolu s dalšími metodami může být velmi užitečný při sledování morfologie ASCH během zpracování, kryoprezervace a skladování. Poslední nálezy podporují kardiochirurgický koncept využití plicnicových autograftů jako nejfyziologičtější náhradu při onemocnění aortální chlopně. Věříme, že konfrontace morfologických a dalších vyšetřovacích metod, zejména s testováním tkáňové viability pomůže vypracovat vhodnější („šetrnější") protokol zpracování ASCH.

24.

NAŠE ZKUŠENOSTI S INTRAVASKULÁRNÍ EXTRAKCÍ CHRONICKY IMPLANTOVANÝCH STIMULAČNÍCH A DEFIBRILAČNÍCH ELEKTROD POMOCÍ RADIOFREKVENČNÍ ENERGIE

MARTINČA T., SKALSKÝ I., BYTEŠNÍK J.[1], PIRK J.

IKEM, Kardiovaskulární chirurgie, Vídeňská 1958/9, 140 21 Praha 4, [1]IKEM, Kardiologie, Vídeňská 1958/9, 140 21 Praha 4

Téměř čtyři roky se na našem pracovišti zabýváme extrakcí stimulačních a defibrilačních elektrod pomocí radiofrekvenční energie. I když tato problematika ve srovnání s kardiochirurgickými operacemi stojí v pozadí, pro samotného pacienta je srovnatelně frustrující.

Metodika

Intravaskulární extrakce pomocí speciálního instrumentária s použitím radiofrekvenční energie je alternativou trakce nebo zákroku na otevřeném srdci. Jedná se o miniinvazivní výkon prováděný z místa původní implantace přístroje. Výkon zdánlivě jednoduchý může mít řadu komplikací. K té nejzávažnější patří perforace žilní nebo srdeční stěny s následnou srdeční tamponádou. Z těchto důvodů provádíme tyto výkony na operačním sále za invazivní monitorace, se stand by přístrojem pro mimotělní oběh. Nezbytným pomocníkem je rtg přístroj pro skiaskopickou kontrolu extrakce.

Výsledky

Od 11/2002 do 6/2006 jsme prováděli extrakci u 53 pacientů. Z toho bylo 36 mužů a 17 žen. Ve 29 případech (54,7%) byla důvodem infekce, ve 14 (25%) dysfunkce elektrody. Průměrná doba od implantace byla 5,8 let. Celkový počet extrahovaných elektrod byl 80. V 72 (90%) případech byla provedena kompletní extrakce, v 6 (7,5%) inkompletní. U jednoho pacienta se po výkonu rozvinula respirační insuficience s nutností dočasné UPV, jeden pacient měl významnou trikuspidální insuficienci a v jednom případě došlo k perforaci HDŽ s následnou srdeční tamponádou, nutností provedení sternotomie a dokončení výkonu s použitím mimotělního oběhu. Žádný pacient nezemřel.

Ve sdělení budou dále shrnuta základní indikační kritéria, technika prováděného výkonu a naše zkušenosti s touto metodou.

25.

REVIZE PRO KRVÁCENÍ A TAMPONÁDU PO KARDIOCHIRURGICKÉ OPERACI 2000-2006

ČANÁDYOVÁ J., ZMEKO D., MOKRÁČEK A., ŠETINA M.

Kardiochirurgické oddělení, Kardiocentrum, Nemocnice České Budějovice, a. s.

Úvod

Pooperační krvácení a časná tamponáda je stále realitou po kardiochirugických operacích.
Metoda: V práci retrospektívně shrnujeme výsledky za období 2000-2006 činnosti Kardiochirurgie Nemocnice České Budějovice, a.s.

Soubor a výsledky

Z celkového počtu 4493 operovaných pacientů jsme přistoupili k revizi u 153 (3,41 %) pacientů. 59 (38,6 %) pacientů bylo po revaskularizaci myokardu (41 s MO, 18 bez MO), po operaci chlopně 57 (37,2 %), po kombinovaném výkonu 26 (17 %) a 11 pacientů (7,2 %) bylo po jiných operacích. Demografické data jsou uvedeny v tabulce 1. Krvácení bylo důvodem revize u 102 (70,3 %), pooperační tamponáda srdce u 34 (23,5 %) a oba důvody u 9 (6,2 %) pacientů. Tabulka 2 shrnuje příčiny krvácení, časování revize a velikost krevních ztrat. Mortalita, délka hospitalizace, trvání intenzivní péče jsou uvedeny v tabulce 3. Na celkové hospitalizační mortalitě (5,12 %) se revize pro krvácení a tamponádu podílí 22 %.

Závěr

Z naše práce vyplýva, že revize pro krvácení nebo tamponádu je významný rizikový faktor mortality.

Tab. 1 Demografická data (průměr)

Počet operací	4493
Počet revizí Muži / ženy	153 (3,41 %) 108 / 45 (70,6 / 29,4 %)
Věk	66,9
Výška (cm)	170
Hmotnost (kg)	80
Diabetes mellitus	36 (23,5 %)
Hypertenze	111 (72,5 %)
Renální insuficience	33 (22,8 %)

Tab. 3 Mortalita, hospitalizační doba (median)

Hospitalizační mortalita celková	230 (5,12 %)
Hospitalizační mortalita revizí	51 (1,14 %)
Délka hospitalizace celkem (dny)	11 (2-94)
Délka hospitalizace žijících (dny)	11 (6-94)
Délka hospitalizace zemřelých (dny)	10 (2-70)
Délka intenzivní péče (dny)	5 (2-73)
Délka intenzivní péče žijících (dny)	5 (2-73)
Délka intenzivní péče zemřelých (dny)	8 (2-70)

Tab. 2 Příčiny revize, časování revize, krevní ztráty

Krvácení	102 (70,3 %)
Tamponáda	34 (23,5 %)
Krvácení + tamponáda	9 (6,2 %)
Chirurgický zdroj tepenný žilní 22 (15,1 %) kombinovaný	95 (65,1 %) 60 (41,1 %) 13 (8,9 %)
Difuzní krvácení	26 (17,8 %)
Zdroj nenalezen	25 (17,1 %)
Čas revize <1 hod do 2 hod do 4 hod > 4 hod	6 (4,2 %) 15 (10,3 %) 25 (17,2 %) 99 (68,3 %)
Ztráty do revize (ml)	1391
Celkové ztráty (ml)	3805

26. SRDEČNÍ AMYLOIDÓZA VERSUS SRDEČNÍ OPERACE

ŽÁČEK P., MĚDÍLEK K., LONSKÝ V., HARRER J., DOMINIK J., LACO J.[1], NOVÁ M.[1]

Kardiochirurgická klinika a [1]Fingerlandův ústav patologie, Lékařská fakulta UK v Hradci Králové a Fakultní nemocnice Hradec Králové

Srdeční amyloidóza je závažné onemocnění charakterizované ukládáním amyloidových depozit v myokardu. Pokročilou manifestací je restriktivní kardiomyopatie s klinickými projevy diastolické dysfunkce, srdečního selhání, dysrytmií a náhlé smrti. Ukládání amyloidu do stěny drobných cév způsobuje i příznaky myokardiální ischémie nesouvisící se stavem epikardiálního koronárního řečiště [1].
Odlišení příznaků ischemické choroby srdeční a vzácné srdeční amyloidózy, zejména v případě současného postižení, je nesnadné. Autoři popisují 2 případy nediagnostikované srdeční amyloidózy u nemocných indikovaných k chirurgické revaskularizaci pro ischemickou chorobu srdeční. V obou případech došlo k peroperačnímu rozvoji léčbou neovlivnitelného srdečního selhání. Intolerance anestézie a operační zátěže byla u srdeční amyloidózy sporadicky popsána v literatuře [2,3,4].
Stěžejní roli v primárním záchytu srdeční amyloidózy má echokardiografické vyšetření (průkaz strukturální patologie i diastolické dysfunkce). Ostatní vyšetřovací metody (MRI [5], endomykoardiální biopsie, scintigrafie) se v praxi uplatní až při verifikaci suspektní diagnózy.

Závěr

Současný výskyt koronární aterosklerózy a srdeční amyloidózy u téhož nemocného je mimořádně závažnou situací. Je-li srdeční amyloidóza řádně diagnostikována, opírá se obtížné rozhodnutí o léčebném postupu jak o odhad prognózy amyloidové kardiomyopatie, tak i o odhad ohrožení plynoucího z postižení věnčitých tepen.

1) Neben-Wittich MA, Wittich C, Mueller PS, Larson DR, Gertz MA, Edwards WD. Obstructive intramural coronary amyloidosis and myocardial ischemia are comon in primary amyloidosis. Am J Med 2005;118:1287.e1-1287.e7
2) Massoudy P, Szabo AK, Dirsch O, Wienecke H, van de Wal HJCM, Jakob HG. Amyloid of heart and lungs in a patient with low output after coronary artery bypass grafting. Herz 2003;453-456
3) Kotani N, Hashimoto H, Muraoka M, Kabara S, Okawa H, Matsuki A. Fatal perioperative myocardial infarction in four patients with cardiac amyloidosis. Anesthesiology 2000;92:873
4) Miyamoto E, Kumiko F, Sanae M, Koh S. A patient with cardiac amyloidosis successfully managed with propofol anesthesia. J Anesth 2002;16:173-175
5) Kwong YR, Falk HR. Cardiovascular magnetic resonance in cardiac amyloidosis. Circulation 2005;111:122-4

27.

OPERACE SRDCE U PACIENTŮ S MALIGNÍM HEMATOLOGICKÝM ONEMOCNĚNÍM

NOVOSAD J., URBAN M., BRANNY P.

Nemocnice Třinec-Podlesí a.s., Kardiochirurgické centrum, Konská 453, 739 61 Třinec

Společným trendem současných kardiochirurgickým pracovišť je nárůst průměrného věku operovaných pacientů. U těchto starších pacientů se často vyskytují závažná přidružená onemocnění se kterými podstupují operaci srdce. V poslední době nejsou výjimkou pacienti s maligním onemocněním hematopoetického aparátu. Od roku 2004 jsme operovali na našem pracovišti 13 pacientů s maligním hematologickým onemocněním. U 6 pacientů byl proveden aortokoronární bypass, u 7 pacientů kombinovaný kardiochirurgický výkon.

Výsledky

30 - denní mortalita u našich pacientů byla nulová. 2 pacienti byli revidováni pro krvácení, 1 pacient měl infekční komplikace (píštělě sterna), 1 pacient prodělal CMP s trvalými následky.

Závěr

Pacienti s maligním onemocněním hematopoetického aparátu podstupující operaci srdce jsou velmi rizikoví. Vzhledem k imunodeficitnímu stavu mají vyšší riziko infekce. Dále mají často poruchy koagulace, ať už ve smyslu hypokoagulace či naopak hyperkoagulace. V úzké spolupráci s hematologem, který zajišťuje potřebná vyšetření stran hematopoetického aparátu a podílí se na přípravě pacienta k operaci, lze i tyto pacienty operovat s přijatelnými výsledky.

28.

NÁHRADA MITRÁLNÍ CHLOPNĚ ZA POUŽITÍ ECC U PACIENTKY VE 25. TÝDNU GRAVIDITY

ONDRŮŠKOVÁ O.[1], UCHYTIL B.[1], GERYCHOVÁ R.[2], NEŠPOROVÁ J.[1], WAGNER R.[1],ČERNÝ J.[1]

Centrum kardiovaskulární a transplantační chirurgie Brno, [2]Fakultní nemocnice Brno, pracoviště reprodukční medicíny

Kardiochirurgická operace za použití mimotělního oběhu představuje velké riziko pro gravidní pacientky. Jejich mortalita je v porovnání s negravidními ženami podobná 1.5 – 5 %. Mortalita plodu ovšem prudce narůstá, pohybuje se v rozmezí od 16-33 % nezávisle na stáří plodu. Teratogeneze představuje největší riziko poškození plodu ve třetím trimestru gravidity. Co nejlepší načasování kardiochirurgické operace, typ výkonu, stádium těhotenství, zdravotní stav budoucí matky ,vedení mimotělního oběhu a farmakoterapie jsou hlavní faktory, které ovlivňují přežití jak matky, tak plodu.

Tato kazuistika popisuje případ 28leté pacientky ve 25. týdnu gravidity, u které byla diagnostikována bakteriální endokarditida mitrální chlopně. Po zvážení všech rizik a možných postupů byla indikován k náhradě mitrální chlopně. Operace proběhla za mimotělního oběhu s kontinuální monitorací plodu i děložní aktivity. Čas svorky: 29 minut, čas ECC: 39 minut.
Takovéto typy operací jsou v literatuře popsány velmi sporadicky. Nesmíme ovšem pomíjet fakt, že incidence srdečních onemocnění se v průběhu gravidity vyskytuje od 1.2-3.7 %.

29.

RETRANSPLANTACE SRDCE U 25LETÉHO PACIENTA ZA 4 MĚSÍCE PO PRIMÁRNÍ TRANSPLANTACI – KASUISTIKA

BEDÁŇOVÁ H.[1], ČERNÝ J.[1], PETRIKOVITS E.[1], NEČAS J.[1], STUDENÍK P.[1], JANÍČKOVÁ O.[1], ONDRÁŠEK J.[1], SIROTKOVÁ A.[2]

[1]Centrum kardiovaskulární a transplantační chirurgie Brno, [2] FN u sv. Anny, I. patologicko-anatomický ústav, Brno

Mladý pacient s dilatační kardiomyopatií podstoupil transplantaci srdce na našem pracovišti v lednu 2006. První čtyři endomyokardiální biopsie (EMB) byly hodnoceny stupněm 1B ISHLT klasifikace. Klinicky byl pacient v pořádku, echokardiografický obraz příznivý. Jediným nálezem vybočujícím ze zcela normálního průběhu byl narůstající perikardiální výpotek, který byl 22. pooperační den punktován a pacient propuštěn domů. Po 14 dnech se dostavil k plánované biopsii, která byla bez známek rejekce, pacient však měl nově výrazné otoky dolních končetin, nárůst hmotnosti o 10 kg a značnou únavnost.

Při echokardiografickém vyšetření zjištěna progrese perikardiálního výpotku, extrémně malá LK s výrazně ztluštělými stěnami, dilatace pravostranných oddílů s trikuspidální regurgitací 3.-4. st. Při pravostranné katetrizaci nalezena vysoká plicní vaskulární rezistence (PVR) 8W.j.m^2. Byla zahájena terapie alprostadilem, při níž došlo k poklesu PVR, ale celkový stav se zhoršoval, pacient klidově dušný a oligurický, léčen katecholaminy a alprostadilem dle aktuálního hemodynamického stavu. Vzhledem k opakovaným příznivým výsledkům EMB byla za příčinu selhání štěpu považována vysoká (reverzibilní) PVR a nemocný byl indikován k reTS. Ta se uskutečnila počátkem května t. r. Původní štěp byl zvětšený, nevhojený, obklopen četnými cystami s jantarově čirou tekutinou, epikard a endokard nápadně bílé barvy. Překvapivým nálezem pak byla histologie z explantovaného srdce. Další průběh byl již nekomplikovaný, pacient propuštěn domů 28.den po reoperaci a je v dobrém klinickém stavu dosud.

30.

PERIKARDIÁLNÍ HEMATOM S ÚTLAKEM SRDEČNÍCH SÍNÍ U PACIENTŮ PO KARDIOCHIRURGICKÉ OPERACI – DIAGNOSTICKÝ VÝZNAM ECHOKARDIOGRAFIE

TROUBIL M., BENČAT M., HÁJEK R., NĚMEC P.

Kardiochirurgická klinika, Fakultní nemocnice Olomouc

Perikardiální hematom je lokalizovaná kolekce krevní sraženiny, způsobující útlak srdečních oddílů a někdy také tamponádu srdeční.

Během 2,5 roku jsme diagnostikovali perikardiální hematom utlačující srdeční předsíně u 8 pacientů (0,5 % z celkově operovaných) – u 5 pacientů v oblasti pravé síně, u 2 v oblasti levé síně, a levé i pravé síně u 1 nemocného.

U 6 pacientů bylo echokardiografické vyšetření indikováno na základě klinického stavu – hypotenze a/nebo syndromu nízkého srdečního výdeje; u 2 pacientů se jednalo o náhodný nález při běžné echokardiografické kontrole. TTE byla provedena u 7 nemocných, TTE a TEE vyšetření u 3 nemocných a samotné TEE v 1 případě pro nemožnost transtorakálního vyšetření.
Tamponáda srdeční byla přítomna v 5 případech a řešena operační revizí, z nichž 1 pacient následně zemřel. U 3 nemocných nebyly známky tamponády a bylo postupováno konzervativně; následný průběh byl nekomplikovaný. TTE byla falešně negativní u 2 pacientů, u kterých byla následně tamponáda prokázána TEE vyšetřením a potvrzena na operačním sále. Pouze v jednom případě tamponády srdeční byla popsána transmitrální, resp. transtrikuspidální respirační variabilita toku větší než 25%. Tři pacienti s tamponádou byli invazivně hemodynamicky monitorováni S-G katetrem, ani v jednom případě však nebyly přítomny typické hemodynamické známky perikardiální tamponády a diagnoza byla stanovena až na základě echokardiografického vyšetření.

Lokalizovaný perikardiální hematom po srdeční operaci je transtorakálně echokardiograficky obtížněji diagnostikovatelným, mívá atypický klinický průběh a může se projevit pouze syndromem nízkého srdečního výdeje. Jícnová echokardiografie má naopak vyšší sensitivitu a měla by být provedena u všech pacientů s pooperačním syndromem nízkého srdečního výdeje

31.

OPERACE VROZENÝCH SRDEČNÍCH VAD V DOSPĚLOSTI - NAŠE ZKUŠENOSTI SE SYSTEMATICKÝM PROGRAMEM PÉČE

ČERNÝ Š.[1], GEBAUER R.[2], HUČÍN B.[2], POPELOVÁ J.[1], PAVEL P.[1], JEHLIČKA P.[1], DOUBEK D.[1], BROŽEK M.[1], KOLOUCH P.[1], TLÁSKAL T.[2], ŠKOVRÁNEK J.[2]

[1]Kardiochirurgické oddělení, Nemocnice Na Homolce, Roentgenova 2, 150 30 Praha 5,
[2]Dětské kardiocentrum, FN v Motole, V Úvalu 84, 150 06 Praha 5

Úvod

Dlouhodobě výborně fungující komplexní péče o děti s vrozenou srdeční vadou (VSV) přináší současně i nárůst počtu dospělých nemocných s VSV primárně korigovanou v dětském věku. Tito nemocní však často vyžadují další odbornou péči a v určitém procentu i reoperaci vady.

Metody

Retrospektivní zhodnocení vlastního souboru nemocných za 18 měsíců existence systematického programu péče o dospělé nemocné s VSV. Všichni nemocní byli operováni na pracovišti dospělé kardiochirurgie (NNH) a u nemocných s komplexní vadou byla operace provedena v přítomnosti dětského kardiochirurga. U všech nemocných indikovaných k reoperaci byl chirurgický přístup předoperačně plánován na základě CT vyšetření mediastina s 3 D rekonstrukcí. Všichni nemocní jsou před i pooperačně sledováni ve specializované ambulanci, která eviduje t.č. více než 1700 nemocných starších 18 let s VSV.

Výsledky

V období od 1.1.2006 do 14.7.2006 jsme operovali celkem 87 nemocných. Jednalo se o 49 mužů (56%) a 38 žen (43%) s průměrným věkem 41,5 ± 15 let. V 54 případech (61%) se jednalo o primární operaci a v 34 případech (39%) o reoperaci. Nejčastěji byly zastoupeny operace pro aortální vady 21x (24%), defekt septa síní 27x (31%) a Fallotova tetralogie 17x (20%). Z dalších diagnóz se jednalo o především o vrozené vady AV chlopní, koarktace a rekoarktace aorty, komplexní vady se společnou komorou a vrozené defekty komorového septa. U všech nemocných byl výkon technicky úspěšný a v časném pooperačním období nezemřel žádný pacient (30 denní mortalita 0%).

Závěr

Počet nemocných s VSV primárně korigovanou v dětském věku, kteří v dospělosti vyžadují reoperaci, stoupá. Reoperace v této skupině nemocných lze provádět s dobrým výsledkem, nízkou mortalitou i morbiditou. To nás opravňuje k přesvědčení, že nemocní s regurgitační vadou na podkladě VSV by měli být k reoperaci indikováni dříve než dojde k dysfunkci pravé či levé komory srdeční.

Podpořeno výzkumným záměrem MZ0 – 00064203-6306.

32.

DLHODOBÁ FUNKCIA CHLOPŇOVÝCH ALOTRANSPLANTÁTOV PO IMPLANTÁCII V DETSKEJ KARDIOCHIRURGII

PORUBAN R., VALENTÍK P., OMEJE I., NOSÁĽ M.

Kardiochirurgické oddelenie, Detské kardiocentrum SR, Bratislava

Cieľom našej štúdie bolo analyzovať funkciu aortálnych a pľúcnych alotransplantátov použitých pri kardiochirurgických operáciách u detí v Detskom kardiocentre SR.

Metódy

Retrospektívne sme analyzovali 90 pacientov v období od roku 1993 do 6/2006. Sledovali sme funkciu alotransplantátu z dlhodobého hľadiska vo vzťahu k typu vrodenej chyby srdca, veku pri implantácii, typu použitého alograftu a nutnosti výmeny alograftu.
Výsledky: Implantovaných bolo 25 aortálnych a 65 pulmonálnych alotransplantátov do pľúcnej pozície 88 a do aortálnej 2. V priamej súvislosti s implantáciou sme nezaznamenali žiadne úmrtie. Priemerná dĺžka sledovania bola 4 roky, priemerný vek v čase implantácie bol 7 rokov /od 8 dní do 28 rokov/. Percento reoperovanosti v 5-ročnom sledovaní je 14,35%, v 8-ročnom 37,6%. V 5-ročnom sledovaní nie je štatisticky významný rozdiel medzi funkciou aortálneho a pľúcneho alotransplantátu.

Záver

Funkcia implantovaných alotransplantátov v 5-ročnom sledovaní bola dobrá, po tomto veku sa postupne zvyšuje nutnosť reintervencií a výmeny alotransplantátu. Nezistili sme rozdiel medzi funkciou implantovaného pľúcneho a aortálneho alograftu v dlhodobom sledovaní. Vzhľadom na tieto výsledky a stálu potrebu implantácie chlopňových alotransplantátov u niektorých vrodených chýb srdca u detí je nutné naďalej podporovať a rozvíjať odberový program na Slovensku.

33.

VZÁCNĚJŠÍ PŘÍPADY ONEMOCNĚNÍ AORTY A AORTÁLNÍ CHLOPNĚ A JEJICH CHIRURGICKÁ KOREKCE

LÍNKOVÁ H., ZENÁHLÍKOVÁ M., PĚNIČKA M., HAVLÍKOVÁ M., VOTAVA J., STRAKA Z.

III. interní-kardiologická klinika a kardiochirurgická klinika Kardiocentra, 3. LF UK a FN Královské Vinohrady Praha

Aortální vady jsou nejčastěji způsobeny postižením cípů (degenerativní změny cípů, bikuspidální chlopeň, porevmatické postižení cípů, infekční endokarditida, trauma), postižením prstence (degenerativní postižení , annulo-aortální ektazie, cystická medionekroza – Marfanův syndrom, disekující aneurysma, systémová onemocnění, syfilis) nebo jeho dilatací. V procentuálním zastoupení jsou nejčastější skleroticko – degenerativní vady (50%), vrozené (cca 35%) a porevmatické vady (< 10%).

V 5 případech popisujeme vzácnější etiologii onemocnění aortální chlopně a ascendentní aorty a dále pozdní komplikaci po náhradě aortální chlopně, se kterými jsme se setkali na našem pracovišti. Jedná se o papilární fibroelastom, obrovské aneurysma Valsalvova sinu, atrézii cípu aortální chlopně, intramurální hematom a disekci ascendentní i descendentní aorty 5 let po náhradě aortální chlopně. Ve sdělení dále popisujeme chirurgické ošetření těchto onemocnění.

34.

SORIN SOPRANO - POOPERAČNÍ VÝSLEDKY A ZKUŠENOSTI S NOVOU CHLOPENNÍ NÁHRADOU

ŠANTAVÝ P., BENČAT M., TROUBIL M., MARCIÁN P., BRUK V., NĚMEC P.

Kardiochirurgická klinika FN Olomouc, I.P.Pavlova 6, 779 00 Olomouc

Úvod

Biologické chlopně jsou v současné době díky stárnoucí populaci nemocných a lepším hemodynamickým parametrům implantovány stále častěji. Naším cílem bylo vyhodnotit pooperační výsledky u nové protézy Sorin Soprano.

Metodika

Od ledna 2005 do června 2006 bylo na naší klinice implantováno celkem 47 chlopní Sorin Soprano což představuje 31% z celkového počtu aortálních bioprotéz v daném období. Soubor nemocných tvoří 23 mužů a 24 žen průměrného věku 74,5 ± 6,8 let. Implantace byla provedena u všech nemocných supraanulárně 6-ti pokračujícími monofilními stehy. Jednoduchých výkonů - náhrad aortální chlopně bylo celkem 24, ostatní byly výkony kombinované (revaskularizace 14, plastika mitrální chlopně 2, náhrada mitrální chlopně 3, trikuspidální plastika 2, kryoablace - MAZE 8, plastika kořene 1). U všech nemocných byly po operaci v rámci hospitalizace echokardiograficky změřeny střední a vrcholové gradienty a efektivní plocha ústí (EOA) implantované chlopně. Nemocní jsou dále sledováni na naší ambulaci, první pravidelná kontrola byla provedena 3 měsíce po operaci.

Výsledky

Chlopní Sorin Soprano velikosti 20 bylo implantováno celkem 22 (průměrný střední gradient 16,7 ± 5,6 mmHg, maximální gradient 29 ± 8 mmHg, EOA 1,27 ± 0,15 cm^2). Velikost 22 byla implantována v 13-ti případech (průměrný střední gradient 14,4 ± 4,3 mmHg, maximální gradient 24,5 ± 6,5 mmHg, EOA 1,29 ± 0,15 cm^2). Velikost 24 byla implantována v 11-ti případech (průměrný střední gradient 11 ± 2 mmHg, maximální gradient 19,4 ± 3,2 mmHg, EOA 1,67 ± 0,3 cm^2). Chlopeň velikosti 26 byla implantována pouze u jednoho pacienta (střední gradient 12 mmHg, maximální 27 mmHg, EOA 1,2 cm^2). Indexovaná plocha aktivního ústí chlopní velikosti 20 byla 0,61 ± 0,2 cm^2/m^2, u chlopní velikosti 22 byla vypočítána na 0,68 ± 0,1 cm^2/m^2, u velikosti 24 na 0,84 ± 0,2 cm^2/m^2, u velikosti 26 byla 0,7 cm^2/m^2. Indexovaná plocha ústí vychází optimálně v rámci „patient-prosthesis mismatch“ (> 0,85 cm^2/m^2) pouze u chlopní velikosti 24. Po třech měsících v rámci pravidelné kontroly pacientů byly naměřené hodnoty gradientů na chlopních bez signifikantních změn.

Závěr

Chlopenní náhrada Sorin Soprano má uspokojivé pooperační gradienty a EOA, její supraanulární implantace je nekomplikovaná.

35.

PROSPEKTIVNÍ, RANDOMIZOVANÉ SROVNÁNÍ BIOLOGICKÝCH PROTÉZ CARPENTIER-EDWARDS PERIMOUNT MAGNA vs. ST.JUDE EPIC V AORTÁLNÍ POZICI

MOKRÁČEK A., MIKULOVÁ A., ŠETINA M., ČOČEK D., POSPÍŠILOVÁ H., ŠULDA M., VAMBERA M., ŠINDELÁŘOVÁ Š., PAZDERKOVÁ P., TOUŠEK F., PEŠL L.

Kardiocentrum Nemocnice České Budějovice, B. Němcové 54, 370 87 České Budějovice

Úvod

Cílem naší práce bylo posoudit klinické a hemodynamické parametry nemocných po implantaci biologické stentované aortální protézy ve vztahu k typu použité chlopenní náhrady.

Soubor nemocných

randomizací byly vytvořeny dvě skupiny po 20ti nemocných s izolovanou aortální stenózou, kterým byla implantována buď stentovaná bioprotéza Carpentier-Edwards Perimount Magna (skupina I) nebo stentovaná bioprotéza StJude Epic (skupina II). Průměrný věk nemocných první skupiny byl 71,84±3,6 let a u skupiny II. pak 75±3,6 let. Nemocní byli vyšetřeni klinicky i ultrazvukem předoperačně, při dimisi, za 1 měsíc, za 6 měsíců a za 12 měsíců po operaci, kdy jim byl navíc proveden dobutaminový zátěžový test.

Výsledky

Nezemřel žádný nemocný. Jeden nemocný ze skupiny I ale nepřišel na kontrolní vyšetření. U skupiny I došlo k poklesu klidového středního transaortálního gradientu (MG) ze 47 torrů předoperačně na 7,84 torr při dimisi a 10,05 torr za jeden rok po operaci. U skupiny II klesl klidový MG ze 49,05 torr předoperačně na 13 torr při dimisi a na 11,6 torr za jeden rok po operaci. U obou skupin nemocných došlo rovněž k poklesu masy levé srdeční komory a významný rozdíl byl v dynamice této regrese. Ve skupině I došlo k rychlejší regresi než ve skupině II, ale po roce se tyto rozdíly srovnaly. Rozdíl byl zaznamenán rovněž při dobutaminovém testu, kdy ve skupině I byl maximální střední gradient 18,93 torr (z klidových 9,43), zatímco ve skupině II to bylo 24,67 torr (z klidových 11,0).

Závěr

Naše studie prokázala, že chirurgická léčba aortální stenózy implantací biologické protézy je relativně nízkorizikový výkon i v pokročilém věku. U všech nemocných došlo ke zlepšení klinického stavu i hemodynamických parametrů a žádný nemocný nezemřel. Neprokázali jsme, v ročním sledování, jednoznačnou klinickou výhodu jedné nebo druhé protézy. U bioprotézy C-E Perimount Magna jsme ale prokázali lepší hemodynamické parametry a rychlejší regresi masy levé srdeční komory. Lze předpokládat, že zejména aktivně žijící nemocní by mohli více profitovat z výhod, které biochlopeň C-E Perimount Magna, díky většímu efektivnímu ústí, nabízí.

36.

ZÁCHOVNÉ OPERACE AORTÁLNÍ CHLOPNĚ JAKO LÉČBA NĚKTERÝCH PŘÍPADŮ AORTÁLNÍ NEDOMYKAVOSTI

MOKRÁČEK A., ŠETINA M., ŠULDA M., POSPÍŠILOVÁ H., PAZDERKOVÁ P., VAMBERA M., ŠINDELÁŘOVÁ Š., TOUŠEK F., PEŠL L.

Kardiocentrum. Nemocnice České Budějovice a.s., Boženy Němcové 54, 370 87, České Budějovice

Úvod

Aortální insuficience je onemocnění, které je nemocnými často dlouhodobě dobře tolerováno. Z těchto důvodů, ale i pro komplikace a negativní důsledky plynoucí s implantace biologické či mechanické chlopenní náhrady, jsou nemocní s touto diagnózou mnohdy indikováni k operačnímu řešení pozdě, často již ve stádiu poruchy funkce levé srdeční komory. Profit z operačního řešení pak již není optimální. Záchovné operace na aortální chlopni jsou jednou z nových možností řešení nedomykavé aortální chlopně. Právě odbourání negativ plynoucí z chlopenní srdeční protézy je jedna z velkých výhod této metody.

Soubor nemocných

V letech 2002-2006 jsme v Kardiocentru České Budějovice provedli záchovnou operaci aortální chlopně u 22 nemocných.průměrného věku 62,2 let. V 7mi případech šlo o izolovaný výkon na vzestupné aortě s reimplantací aortální chlopně a u zbylých nemocných šlo o výkony kombinované.

Výsledky

Žádný nemocný nebyl ve sledovaném období reoperován pro významnou aortální nedomykavost. U jednoho nemocného přetrvává insuficience 2 st. ze 4. Všichni ostatní přeživší nemocní jsou v pořádku, bez významné aortální nedomykavosti.

Závěr

Záchovná operace na aortální chlopni je metoda, která může v některých případech nabídnout velmi dobré řešení nedomykavosti s minimem komplikací a dobrou prognózou. Ke komplexnímu zhodnocení této operace v našich rukách bude zapotřebí delšího sledování a většího souboru nemocných. Nicméně iniciální výsledky a první zkušenosti se jeví, po zvládnutí „learning curve“, jako slibné.

37.

OPERACE NA TŘECH CHLOPNÍCH – MAXIMALISMUS NEBO REALITA SOUČASNÉ KARDIOCHIRURGIE?

ČERNÝ Š., BENEDÍK J, PAVEL P., JIRÁSEK V., BENEŠOVÁ M., KRUPIČKA J., JEHLIČKA P., DOUBEK D., BROŽEK M., KOLOUCH P.

Kardiochirurgické oddělení, Nemocnice Na Homolce, Roentgenova 2, 150 30 Praha 5

Úvod

Spektrum nemocných indikovaných ke kardiochirurgickým operacím se mění a posouvá směrem ke chlopenním vadám a zároveň i ke komplexním výkonům u straších nemocných. Zákrok na 3 chlopních, který dříve býval spíše raritní indikací, se stává stále častěji součástí naší rutinní praxe.

Metody

Retrospektivní zhodnocení vlastního souboru 63 nemocných, u kterých byl v průběhu 52 měsíců proveden zákrok na 3 chlopních současně.

Výsledky

V období od 12.3.2002 do 14.7.2006 jsme na našem pracovišti provedli celkem 2940 srdečních operací, z toho bylo 1041 (35,4 %) chlopenních operací. Z celkového počtu chlopenních operací tvořili operace na 3 chlopních 6,1 % (celkem 63 nemocných). Jednalo se o 34 mužů (53,9 %) a 29 žen (46,1 %) s průměrným věkem 68,8 ± 7,9 let (rozpětí 42 – 80 let). Současná revaskularizace myokardu byla provedena u 18 nemocných (28,6 %), peroperační kryoablace fibrilace či flutteru síní u 40 nemocných (63,5%). U všech nemocných byl součástí výkonu zákrok na mitrální a trikuspidální chlopni, z toho u 32 nemocných (50,8 %) se jednalo o záchovný výkon na mitrální chlopni. 4 trikuspidální chlopně bylo potřeba nahradit (6,4 %). Průměrná doba svorky v našem souboru byla 137,7 ± 39,6 min. a průměrná doba MO 182,8 ± 48,3 min. 30 denní mortalita v celém souboru byla 9,5 % (6/63).

Závěr

Zákrok na třech srdečních chlopních tvoří v současnosti na našem pracovišti zhruba 6% veškeré chlopenní operativy. Pozorujeme však zvyšující se trend těchto indikací. Jedná se většinou o starší a polymorbidní nemocné a u většiny z nich je již přítomna fibrilace síní. Časná mortalita je vyšší než u jiných chlopenních operací, je však plně ve shodě s literárními údaji a stále v přijatelném rozmezí. U většiny nemocných je vyšší operační riziko vyváženo pozitivním dlouhodobým klinickým efektem.

38.

ENDOVASKULÁRNA LIEČBA OCHORENÍ AORTY A SUPRAAORTOVÝCH VETIEV AKO SÚČASŤ MODERNEJ KARDIOVASKULÁRNEJ MEDICÍNY – STAV NA NÚSCH

RIEČANSKÝ I., VULEV I., LESNÝ P., HOLOMÁŇ M., ŠEFRÁNEK V., FISCHER V., OLEJÁROVÁ I.

Národný ústav srdcových a cievnych chorôb (NÚSCH), Pod Krásnou hôrkou 1, 833 48 Bratislava

Cieľ

Zhrnutie na Slovensku originálnych skúseností s endovaskulárnou liečbou (EVL) ochorení karotických artérií (carotid artery stenting - CAS) a aneuryziem abdominálnej aorty (AAA endovascular aortic repair - EVAR) od v roku 2000 a aneuryziem hrudníkovej aorty (thoracic endovascular aortic repair - TEVAR) od roku 2003 do konca júna 2006.

Materiál a metódy

EVL je v NÚSCH výsledkom úzkej medziodborovej spolupráce prakticky všetkých oddelení ústavu. Za obdobie 5 $^{1/2}$ roka sme vykonali CAS u 212 vysokorizikových pacientov (z toho 57 žien, vek 29-91 rokov) s primárne aterosklerotickými léziami karotických artérií v 72,2% (n-153) pacientov, s rekurentnými stenózami po chirurgickej alebo endovaskulárnej liečbe v 24% (n-51) a so zápalovými a postradiačnými léziami (3,8%, n-8). Metódou EVAR sme liečili 39 pacientov (median 69 rokov) s AAA prevažne bifurkačnými implantátmi. Indikáciami pre EVAR boli vysoká chirurgická rizikovosť a anatomická vhodnosť pre EVL. V súbore TEVAR bolo 21 pacientov (z toho 3 ženy, median 54,5 roka): 12 pacienti s disekciou aorty typu B a 9 pacienti s pravou/nepravou aneuryzmatickou transformáciou (4,2–9,5 cm) descendentnej hrudníkovej aorty. Intervenčné techniky tvorili implantácia stentgraftov a aditívnych stentov, balónikové dilatácie, stentovanie vetiev aorty, fenestrácia.

Výsledky

Úspešnosť CAS sa priblížila k 99%, veľké cievne mozgové príhody sa vyskytli v 0,8%, bez úmrtia do 24 hodín. Úspešnosť EVAR a TEVAR prekračuje 90% a príčinou zlyhania je najčastejšie tzv. prístupový problém. Dlhodobý výskyt endoleaku je v prípade EVAR 12,5%. Chirugická konverzia bola pri EVAR nutná v 7,7%. Pri TEVAR sa endoleaky vyskytli v 9%, všetky periprocedurálne komplikácie boli zvládnuté intervenčne bez nutnosti chirurgickej konverzie a do 48 hodín bez závažnej komplikácie a úmrtia

Záver

Aj keď skúsenosti s CAS, EVAR a TEVAR sú všeobecne relatívne krátkodobé, ich význam výrazne stúpa s nárastom chirurgickej rizikovosti pacienta, pričom zisk, ktorý znamenajú pre pacienta, kompenzuje nemalé technické a finančné nároky výkonu. Endovaskulárna liečba aorty a supraaortových artérií sa zatiaľ spája s veľmi dobrými výsledkami a je dnes často alternatívou chirurgickej liečby pre inak ťažko alebo neliečiteľných pacientov. V blízkej budúcnosti sa pravdepodobne v niektorých indikáciách stane aj metódu voľby.

39.

JE HYBRIDNÍ VÝKON NA AORTÁLNÍM OBLOUKU OPTIMÁLNÍ VOLBA PRO PACIENTA S PŘETRVÁVAJÍCÍ DISEKCÍ DISTÁLNĚ OD NÁHRADY?

BENEDÍK J., ČERNÝ Š., JIRÁSEK V., JEHLIČKA P., ŠEBESTA P., MACH T.

Kardiochirurgické oddělení Nemocnice Na Homolce Roentgenová 2, 150 30 Praha

Úvod

Při prosté náhradě ascendentní aorty pro akutní disekci (AD) celé aorty můžeme očekávat vyléčení nemocných pouze v malém procentu. Dle našeho sledování se jedná přibližně o 20% nemocných, kteří přežili primární operaci. Otázkou zůstává, zda tyto pacienty elektivně operovat a snažit se o „kompletní vyléčení" (odstranění aortální disekce), nebo reagovat pouze na progresi nálezu. Na základě kazuistik nemocných, kteří byli následně elektivně operováni na našem pracovišti, a na komplikacích, které se během výkonů vyskytly, bychom chtěli otevřít diskusi na toto téma.

Metody

Od června 2002 do května 2006 bylo v nemocnici Na Homolce operováno celkem 43 pacientů pro akutní disekci typu A. Operační mortalita souboru byla 20,9%. Ve sledovaném období následně zemřeli 4 nemocní. 5-ti leté přežití souboru je 70%. Cílem prezentace je zhodnotit následné výkony u nemocných s přetrvávající disekcí aortálního oblouku (OA) a descendentní hrudní aorty (DA).

Výsledky

Pro přetrvávající disekci v OA a DA bylo operováno 7 nemocných, u kterých bylo provedeno celkem 13 procedur. Jednalo se v sedmi případech o implantaci stentgraftu (SG) do OA či DA. Jako další výkony byly provedeny 2 transpozice epiaortických cév (během jedné procedury se SG), 2x levostranný karotiko-subklaviální (CS) bypass pro steal syndrom a jednu embolizaci levé podklíčkové tepny (společně s CS bypassem). U jednoho nemocného byla při plánované hybridní proceduře (Transpozice epiaortických cév a SG do oblouku) nutná konverze na kompletní náhradu aortálního oblouku. U druhé nemocné došlo k dislokaci SG při následné dilataci graftu přes společné rameno bifurkační protézy s nutností perforace SG v tomto místě v cirkulační zástavě.

Závěr

U nemocných s dokumentovanou progresí dilatace OA či DA nebo poruchami perfuze je indikován následný výkon. O jeho charakteru rozhodují především zkušenosti pracoviště a možnosti endovaskulární léčby. Velká výhoda je, když při primární operaci AD je vyřešen aortální oblouk. Celosvětové zkušenosti s následnými hybridními procedurami jsou všeobecně malé, proto bychom chtěli tuto problematiku diskutovat na platformě české kardiochirurgie.

40.

ENDOVASKULÁRNÍ LÉČBA ANEURYSMAT A DISEKCÍ SESTUPNÉ HRUDNÍ AORTY – 6LETÉ ZKUŠENOSTI

KUČERA D.[1], HOMZA M.[1], VÁLKA M.[1], ČÍŽEK V.[1], PROCHÁZKA V.[1], CHMELO J.[2], BRÁT R.[3]

[1]Centrum vaskulárních intervencí, Nemocnice Vítkovice a.s., Ostrava, Czech Republic, [2]Chirurgické odd., Nemocnice Vítkovice a.s., Ostrava, [3]Kardiochirurgická klinika, FN Ostrava – Poruba, Czech Republic

Cíl práce

zhodnotit 6 leté zkušenosti endovaskulární léčby aneurysmat a disekcí descendentní hrudní aorty.

Materiál a metody

V době 4/99 až 12/04 bylo na našem pracovišti ošetřeno celkem 44 pacientů, průměrného věku 49 let(24-69), s aneurysmatem či disekcí aorty Stanford B. V 21 případech se jednalo o aneurysma descendentní hrudní aorty(1x akutní ruptura) a v 23 případech o disekci hrudní aorty typ „B" či postraumatickou disekci (9x implantace v akutním stadiu onemocnění). Celkem bylo u 44 pacientů naimplantováno 45 tubulárních stentgraftů (Ella n=4, COOK tubular n=5, COOK Zenith TAA n=36). Následné sledování pacientů se děje především prostřednictvím spirálního CT, v nejasných případech TEE či DSA angiografií. Medián sledování je u naší skupiny 33,6 měsíců.

Výsledky

Na našem pracovišti jsme od r. 1999 zavedli celkem 45 hrudních stentgraftů u 44 pacientů a jako konzultanti jsme se podíleli na implantaci dalších 7 hrudních graftů na pracovištích v České Republice a Polsku. V našem souboru se u 23 pacientů jednalo o disekci hrudní aorty typu B a u 21 pacientů o aneurysma sestupné hrudní aorty. Z tohoto počtu bylo pro nedostatečný proximální krček nutné u 21 přestentovat levou arterie subclavia. Soubor má prozatím nulovou 30 denní mortalitu. Ve třech případech jsme zaznamenali deformaci stentgraftu s nutností dodatečné implantace balon expandabilního stentu, 1x frakturu stentgraftu s kolapsem proximální části, taktéž s nutností implantace dalšího stentu – vše u starších, dnes již nepoužívaných typů graftů. Z klinických komplikací došlo ve třech případech k projevům spinální ischemie s paraplegií dolních končetin (v jednom případě úspěšně řešenou spinální drenáží) a v jednom případě k TIA z vertebrobasilárního povodí. U žádného pacienta z našeho soubouru jsme nezaznamenali migraci stentgraftu, perforaci tepenného řečiště, orgánovou či končetinovou ischemii, renální selhání či ventilační komplikace. Průměrná doba implantace a skiaskopického času byla 117 a 14,7 min. Pooperačně byly pacienti průměrně monitorováni na JIP 28hod, průněrná doba hospitalizace byla 7,8 dne. V následném sledování jsme zaznamenali celkem 4 úmrtí - u dvou pacientů s částečně úspěšnou implantací a přetrvávajícím endoleakem do aneurysmatu či nepravého lumen došlo k ruptuře hrudní aorty (6 a 18měsíců po implantaci), u jednoho pacienta s traumatickou rupturou hrudní aorty se 3 měsíce po implantaci vyvinula aortobronchiální a aortooesofageální píštěl s infaustním krvácením a u jednoho pacienta s přetrvávající paraplegií dolních končetin došlo k úmrtí z důvodu hypostatické pneumonie 4 měsíce po implantaci. U jednoho pacienta se 8 měsíců po implantaci objevila disekce typu „A", která byla úspěšně řešená chirurgicky. Jednoroční mortalita souboru je tedy 7,3 %. Ještě příznivější jsou výsledky, pokud samostatně hodnotíme podskupinu aortálních disekcí typu B. U této skupiny jsme dosáhli nulovou roční mortalitu (pouze 1 úmrtí 18 měsíců po implantaci) a 95,2% úspěšnost léčby (kompletní trombóza nepravého lumen v oblasti sestupné aorty). V této podskupině se nevyskytla žádná perioperační komplikace.

Závěr

Endovaskulární léčba aneurysmat a disekcí descendentní hrudní aorty se jeví jako nadějná a bezpečná metoda léčby těchto onemocnění a postupně se stává metodou volby u vhodných pacientů. K objektivnímu zhodnocení přínosu této léčby jsou však nutné dlouhodobé výsledky této metodiky.

41.

NAŠE SKÚSENOSTI S ENDOVASKULÁRNOU LIEČBOU OCHORENÍ HRUDNÍKOVEJ AORTY

HOLOMÁŇ M., VULEV I.

NÚSCH Bratislava

Cieľ

Podeliť sa s našimi skúsenosťami a výsledkami s endovaskulárnou liečbou ochorení hrudníkovej aorty (TEVAR).

Materiál a metódy

Od 10/2003 do 10/2006 (36 mesiacov) sme technikou TEVAR liečili 22 pacientov (M19, Ž3, stredný vek 56,5). Z toho 17 pacientov malo obtiažnu anatómiu pre TEVAR (závažné aortové tortuozity, krátky proximálny krčok, kolaps pravého lúmenu, rozsiahle aortové aneuryzmy). Indikáciou TEVAR boli najčastejšie Stenford B disekcia (n=8), degeneratívna aneuryzma (n=6), posttraumatická aneuryzma (n=2), pseudoaeuryzma po operácii koarktácie aorty v mladosti (n=4) a symptomatický penetrujúci ulkus oblúka aorty (n=2). TEVAR boli vykonávané na endovaskulárnej (katetrizačnej) sále v kooperácii kardiochirurg – intervenčný rádiológ.

Výsledky

Všetky TEVAR výkony boli uskutočnené bez nutnosti chirurgickej konverzie a v epidurálnej anestéze. V 3 prípadoch zlyhal transfemorálny prístup a bol nutný extraperitoneálny prístup cez konduit (a. iliaca comm.). V prvom týždni po TEVAR sme nezaznamenali žiadne úmtrtie, resp. iné závažné kardiovaskulárne komplikácie (MACE). V sledovanom období (stredná doba 12mesiacov) jedna pacientka exitovala (po akútnej disekcii ascendentnej aorty 3 týždne po TEVAR). U dvoch pacientov pretrváva endoleak bez progresie TAA, zvyšné TAA sa zmenšujú v CTA obraze. Všetci pacienti sú bez paraplégie a symptómov z prekrytia a. subclavia (6 pacientov).

Záver

Dostupné medicínske dôkazy potvrdzujú že TEVAR dnes predstavuje bezpečnú a účinnú metódu liečby ochorení descendentnej hrudníkovej aorty.

42.

HYBRIDNÍ VÝKONY U POSTIŽENÍ AORTÁLNÍHO OBLOUKU A DESCENDENTNÍ AORTY

ŠEDIVÝ P., MACH T.[1], ŠEBESTA P., KLIKA T., ZDRÁHAL P., EL SAMMAN CH.

Oddělení cévní chirurgie, Nemocnice Na Homolce, Praha
[1]Radiologické oddělení, Nemocnice Na Homolce, Praha

Cíl:

Řešení aneurysmat descendentní aorty podobně jako operace disekcí B patří v cévní chirurgii k výkonům náročným jak pro pacienta, tak i pro chirurga. Představujeme naše zkušenosti s prováděním kombinovaných chirurgických a endovaskulárních výkonů.

Soubor a metody

Během pětiletého období (březen 2001 až červen 2006) jsme implantovali stentgraft do různých úseků hrudní aorty u 99 pacientů. Dvanáct výkonů bylo hybridních, tedy s použitím kombinace endovaskulární implantace stentgraftu a otevřeně chirurgického přístupu. Všichni pacienti byli muži ve věku od 28 do 69 let (medián 58 let). Indikací k zákrokům byla u pěti pacientů posttraumatická falešná výduť aorty, u pěti disekce typu B, u jednoho aneurysma descendentní aorty a u jednoho pacienta výkon navazoval na předchozí operační řešení disekce typu A s postižením celé torakoabdominální aorty. Sledovali jsme demografická data souboru a taktiku prováděných výkonů s ohledem na plánovaný nebo vynucený hybridní postup.

Výsledky:

Během doby sledování (3 – 63 měsíců, medián 32 měsíců) bylo dosaženo uspokojivého technického výsledku u 10 (83 %) pacientů. U jednoho (8,3 %) pacienta přetrvává endoleak, který zatím nevyžaduje další řešení. Jeden (8,3 %) pacient ze souboru zemřel v den operace. Jen u tří (25 %) pacientů primární hybridní výkon nevyžadoval další endovaskulární či operační korekci. U osmi (66,7 %) pacientů si endoleak různého typu vynutil proximální extenzi stentgraftu přes větve oblouku aorty a jejich současnou chirurgickou rekonstrukci, v jednom případě spojenou s bandáží kolem hrdla stentgraftu.

Závěr:

Hybridní výkony představují méně zatěžující variantu pro vybranou skupinu pacientů. Zdá se, že z hlediska déledobých výsledků je bezpečnější dostatečné centrální ukotvení endograftu i za cenu nutné otevřené revaskularizace překrytých větví aortálního oblouku.

43. JAKÝ JE OSUD NEMOCNÝCH PO ÚSPĚŠNÉ OPERACI AKUTNÍ AORTÁLNÍ DISEKCE?

BENEDÍK J., ČERNÝ Š, JIRÁSEK V, JEHLIČKA P, ŠEBESTA P, MACH T.

Kardiochirurgické oddělení, Nemocnice Na Homolce, Roentgenová 2, Praha

Úvod

Prostá náhrada ascendentní aorty (AA) jako primární operace pro akutní disekci A (AD) byla v minulosti nejčastějším výkonem. Od května 2005 se pokoušíme u AD, postihující celou aortu, primárně operovat aortální oblouk (OA) i když se v něm nenachází „entry". Tento postup, pokud to anatomie nemocného dovolí, zmenšuje riziko eventuálních následných výkonů. V prezentaci srovnáváme výsledky a následné intervence nemocných s AD DeBakey I při výkonu pouze na AA a výkonu na oblouku.

Metody

Od června 2002 do května 2006 bylo v nemocnici Na Homolce operováno celkem 40 pacientů pro AD DeBakey I. U všech nemocných byla provedena náhrada AA, ve 14 případech byl operován současně OA, v 6ti případech s použitím „Elefant trunku" a 2x techniky „Frozen ET". Operační mortalita výkonů pouze na AA byla 20,6%, u současného výkonu na oblouku 21,4%. Sledování se týká osudu 32 nemocných primárně operovaných pro AD DeBakey I, kteří byli propuštěni z nemocnice.

Výsledky

Ze sledovaného souboru se jednalo o 21 operací pouze AA (skupina A) a 11 operací, kdy byl primárně operován i OA (skupina B). Za sledované období následně zemřeli v každé skupině po dvou nemocných. Jako vyřešené z hlediska hrudní aorty jsme mohli prohlásit ve skupině A 4 nemocné (19%) a v B 6 (55%) což se ukázalo statistiky významné. Ve skupině A čeká na následný výkon 10 nemocných, u 4 již bylo provedeno celkem 7 výkonů. Ve skupině B čekají pouze 2 pacienti a u 2 byly provedeny následně 2 výkony, které však nevyžadovaly provedení resternotomie. Ve skupině A se jednalo o zavedení stentgraftu (SG) do OA jemuž předcházela revaskularizace hlavových tepen. Ve skupině B se jednalo o extenzi SG do oblasti hrudní aorty.

Závěr

Při analýze souboru pacientů operovaných pro akutní disekci v Nemocnici Na Homolce jsme došli k závěru, že prostá náhrada ascendentní aorty je nedostatečný výkon, který vede k vyléčení méně než ve 20%. Zároveň v případě dilatace aortálního oblouku a descendentní aorty zatíží nemocné další hrudní operací. Na druhé straně však zůstává jako nejjednodušší paliativní výkon rezervována pro starší a polymorbidní nemocné. Přetrvávající průchodnost falešného kanálu se jako samostatný faktor neprojevila na dlouhodobé mortalitě, i když doba sledování je relativně krátká.

44. JE STÁLE CHIRURGICKÁ LÉČBA POÚRAZOVÉ TRANSEKCE AORTY VHODNÁ?

ŠIROKÝ J., HÁJEK T., STASZKO M.

Kardiochirurgie, FN Plzeň, Alej Svobody 81, Plzeň 30100

Úvod

Rozvoj diagnostických metod (CT, MR) a jejich rutinní využití u polytraumatizovaných nemocných umožnil včas intervenovat u tak závažných poranění, jako jsou poúrazové transekce hrudní aorty. Jejich chirurgické řešení patří vzhledem k technické náročnosti, riziku fatálních komplikací a malému počtu pacientů k velmi obtížným výkonům.
Také z tohoto důvodu se stále zvyšuje počet pacientů léčených implantací stentgraftu. Tato metoda však stále není dostupná na všech pracovištích nepřetržitě, nejsou stanovena jasná indikační kriteria zohledňující charakter poranění aorty a zatím nejsou známy dlouhodobé výsledky. Z uvedených důvodů prezentujeme zkušenosti na souboru celkem 9 pacientů, operovaných jako život zachraňující výkon na našem pracovišti v období 2002-2006 a pro srovnání uvádíme výsledky intervenční léčby.

Metodika

Všech 9 pacientů na našem pracovišti bylo operováno s použitím levostranného bypassu (a. femoralis, levá síň), délka perfúze 36-79 min., délka svorky 16-41 min., mortalita 2 pacienti (1.srdeční selhání při kontuzi srdce, 2.rozsah poranění), paraplegie se nevyskytla. Intervenčně byli léčeni ve stejném období 3 pacienti, mortalita 1 pacient..

Závěr

chirurgická léčba transekce hrudní aorty zůstává přinejmenším alternativou metodám intervenční radiologie, dokud nebudou stanovena jednoznačná indikační kriteria a potvrzeny dlouhodobé dobré výsledky tohoto postupu. Závěrem uvádíme kasuistiku selhání stentgraftu u pacienta s poúrazovou transekcí aorty.

45.

STŘEDNĚDOBÉ VÝSLEDKY NORWOODOVY OPERACE SYNDROMU HYPOPLASTICKÉHO LEVÉHO SRDCE

TLÁSKAL T., VOJTOVIČ P., HUČÍN B., GEBAUER R., CHALOUPECKÝ V., ŠKOVRÁNEK J., TOMEK V., REICH O., BARTÁKOVÁ H., SVOBODOVÁ I.

Dětské kardiocentrum Motol, Fakultní nemocnice v Motole, V Úvalu 84, 150 06 Praha 5

Úvod

Syndrom hypoplastického levého srdce (HLH) je kritická vrozená srdeční vada charakterizovaná malou levou komorou v kombinaci s mitrální a aortální stenózou nebo atrézií. Bez léčby 90-100% dětí umírá v průběhu prvého roku. Jedinou možnost chirurgického řešení představuje třístupňový postup, jehož definitivní fází je totální kavopulmonální spojení. Norwoodova operace spočívá v rekonstrukci aorty z hypoplastické aorty, kmene plicnice a záplaty z homograftu, excizi síňového septa a zajištění plicního průtoku arteriální spojkou. Cílem tohoto sdělení je analýza našich dosavadních střednědobých zkušeností s touto operací.

Metody

V letech 1998-2005 byla na našem pracovišti provedena Norwoodova operace u 30 pacientů v průměrném věku 6 dní. Operace byla provedena v hypotermické zástavě oběhu u 21 (70,0%) pacietnů a v izolované perfuzi hlavy u 9 (30,0%) pacientů. U 21 pacientů byl plicní průtok zajištěn arteriální spojkou a u 9 konduitem z pravé komory do plicnice podle Sana. Bidirekční kavopulmonální anastomóza byla provedena u 25 (83,3%) pacientů v průměrném věku 7,4 ± 4,3 měsíce. Totální kavopulmonální spojení pomocí zevního konduitu bylo provedeno u 11 (36,7%) pacientů v průměrném věku 3,3 ± 0,6 roku. U 6 rizikových pacientů bylo užito fenestrace konduitu ke snížení rizika městnání v žilním systému.

Výsledky

Jeden (3,3%) pacient zemřel do 30. dne po Norwoodově operaci. Mezi 1. a 5. měsícem po této operaci zemřelo ještě 7 (23,3%) pacientů, ale později již žádný pacient nezemřel. V průběhu dalšího sledování se vyskytly stenózy větví plicnice vyžadující chirurgické řešení u 12 (40,0%), rekoarktace aorty vyžadující balonkovou angioplastiku u 6 (20,0%) a trikuspidální insuficience vyžadující reoperaci u 4 (13,3%) pacientů. V současné době žije 22 (73,3%) pacientů, kteří jsou sledováni 3,9±2,2 roku po Norwoodově operaci. Jedenáct pacientů je po bidirekční kavopulmonální anastomóze a 11 po totálním kavopulmonálním spojení. Jedenáct (50,0%) pacientů je v NYHA třídě I, 9 (40,9%) ve třídě II a 2 (8,9%) ve třídě III. Jeden z těchto pacientů má exsudativní enteropatii. Druhý má těžké chronické selhání systémové pravé komory a čeká na transplantaci srdce. Pravděpodobnost přežití 6 let po Norwoodově operaci je podle našich zkušeností 73,0%.

Závěr

Střednědobé výsledky Norwoodovy operace HLH jsou přijatelné. Riziko závažných pozdních komplikací, stenózy plicních větví, rekoarktace a trikuspidální insuficience, je ale vysoké.

Práce byla podpořena VZ FNM č. MZO 00064203, č. 6804 a grantem IGA MZ NR 9046-3.

46.

REOPERACE PO ACB Z PRAVOSTRANNÉ THORAKOTOMIE PRO VÝKON NA MITRÁLNÍ A TRIKUSPIDÁLNÍ CHLOPNI – NAŠE ZKUŠENOSTI S TOUTO LÉČBOU

SKALSKÝ I., PIRK J., ADAMÍRA M., NETUKA I., MARTINČA T., BŘEZINA A.[1]

KKCH IKEM, [1]KAR IKEM, Vídeňská 1958/9, 140 21 Praha 4

Úvod a metodika

Autoři předkládají soubor 6 pacientů s diagnózou mitrální a trikuspidální vady kteří byli operováni z pravostranné thorakotomie po předchozí kardiochirurgické operaci – ACB s průchodnými štěpy či jiném kombinovaném výkonu ze sternotomie. Pravostranná thorakotomie poskytuje operační přistup k mitrální (trikuspidální) chlopni, který má několik výhod. Pravá i levá komora a štěpy jsou zcela mimo operační pole a tudíž je prakticky nulová možnost jejich poranění a ušetří se operační čas. Operovali jsme v celkové anetestezii bez selektivní intubace .Při výkonu jsme kanylovali aortu a obě vv. cavae z thorakotomie ze 4. mezižebří . Celý výkon byl proveden bez kardioplegie a naložení svorky buď na bijícím eventuálně fibrilujícím srdci.

Předoperační data

Celkem jsme operovali 6 pacientů (5 mužů a 1 ženu) v rozmezí let 1999 -2005. Průměrný věk pacientů byl 67(+/-6) , dušnost dle NYHA II – 3 , III -2 , IV – 1 pacient , předchozí ACB 4x, 2x kombinovaný výkon. 5 pacientů bylo operovaných plánovaně , jeden jako urgent pro IE , který byl operován z vitální indikace , a který se dále statisticky výrazně liší v dalším průběhu léčby od plánovaných výkonů.

Výsledky

Průměr MO 77(+ /- 20) min, doba na RES 2,2 dne , celková doba hospitalizace 10,5 dne
30 ti denní mortalita - 0 , Exitus 62. den – pacient po IE s pokračující sepsí .
komplikace – krvácení 1(IE) , renální insuff. 2(1 IE), neurologické – TIA 1(IE), respirační 2 (1 -IE), GIT 1(IE)

Závěr

V našem souboru se nám potvrdily výhody thorakotomie u reoperací po ACB s průchodnými bypassy při výkonech na mitrální event. i trikuspidální chlopni , MAZE . Výsledky jsou negativně ovlivněny tím, že jeden pacient byl operován ve velmi těžkém stavu , v sepsi při infekční endokarditidě mitrální chlopně.

47. PĚTILETÉ ZKUŠENOSTI S PLASTIKAMI MITRÁLNÍ CHLOPNĚ

PILER P., ČERNÝ J., FILA P., WAGNER R.

Centrum kardiovaskulární a transplantační chirurgie Brno

V letech 2000 – 2004 bylo v Centru kardiovaskulární a transplantační chirurgie operováno 284 pacientů s mitrální regurgitací, věkový průměr souboru byl 61,9 roků. Většina pacientů byla ve 2. a 3. funkční třídě NYHA, měla II.- III. stupeň mitrální regurgitace a ještě dobře zachovalou systolickou funkci levé komory.

Na mitrální chlopni bylo provedeno 95 výkonů na zadním cípu, 6x resekce předního cípu, 16 výkonů na závěsném aparátu a ve 121 případě byl implantován ring. Dále byla provedena 45x Woolerova plastika anulu a ve 45 případech operace dle Alfieriho.

Kromě operace na mitrální chlopni byla 45x nahrazena i chlopeň aortální, bylo provedeno 79 revaskularizačních výkonů /1,9 bypassu průměrně/, trikuspidální ring byl našit ve 41 případě a ablace byla provedena 22x. Průměrná doba mimotělního oběhu byla 75,5 minut, délka svorky 55 minut a medián pobytu na JIP byl 3 dny.

Zemřelo 9 pacientů. Reoperovat bylo nutné 43 pacientů, nejčastěji to bylo po Woolerově plastice, po Alfieriho operaci a po rotační plastice zadního cípu.
Výsledky ukazují, že záchovné operace mitrální chlopně mají pevné místo v repertoáru operací, autoři se zároveň snaží zachytit trendy ve vývoji diagnostiky a terapie mitrálních regurgitací.

48.

POSOUZENÍ EFEKTU KRYOABLACE LEVÉ SÍNĚ (MAZE PROCEDURY) U NEMOCNÝCH S FIBRILACÍ SÍNÍ NA DOSAŽENÍ A UDRŽENÍ SINUSOVÉHO RYTMU A TRANSPORTNÍ FUNKCI LEVÉ SÍNĚ - KRÁTKODOBÉ A STŘEDNĚDOBÉ VÝSLEDKY

KOLEK M., BRÁT R.

FNsP Ostrava, Kardiochirurgické centrum, 17. listopadu 1790, 708 52 Ostrava – Poruba

Cíl práce

Cílem této prospektivní studie je posoudit efekt perioperační kryoablace levé síně na dosažení a udržení sinusového rytmu (SR) u nemocných, kteří podstoupili uvedený výkon pro fibrilaci síní (FS) – paroxysmální, perzistující nebo permanentní – jako součást kardiochir. operace prováděné primárně z jiné indikace. Dále posoudit, zda a v jakém časovém odstupu od operace došlo u nemocných s udržujícím se SR k obnovení transportní funkce levé síně (pulsně – doppler. vyšetření transmitrálního průtoku, přítomnost vlny A).

Soubor a metodika

Soubor tvoří 91 nemocných průměrného věku 67.8 let, s mírnou převahou mužů (58.2%). 40 (44%) pacientů mělo předoperačně paroxysmální nebo perzistující FS, 51 (56%) permanentní FS. Výkon byl proveden v období 1/2005 až 6/2006. Klinické a ECHO kontroly byly realizovány za 1 (jen klinická kontrola), 3.5 (jen ECHO), 6 a 12 měsíců od operace.

Výsledky

SR byl statisticky významně častější u nemocných s předoper. parox. a perzist. FS oproti permanentní – při dimisi, za 1 a 6 měsíců od operace (92-94% versus 51-64%), po 12 měsících byl patrný trend ve prospěch parox. a perzist. FS ve srovnání s permanent. FS (89% versus 65%). Pokud je o transportní funkci levé síně u nemocných se SR, po 3.5 a 6 měsících od operace byl patrný trend ve prospěch předoperačně přítomné parox. a perzist. FS (76 versus 56%). Prediktorem dosažení a udržení SR byla předoper. velikost levé síně – s nárůstem její velikosti klesá efekt výkonu, jako negativní predikční faktor pro obnovení transportní funkce levé síně se jeví před operací přítomná mitrální stenóza.

Závěr

Literatura udává úspěšnost (dosažení SR) při perioperační ablaci paroxysmální FS > 90%, u permanentní FS 60-80%. Transportní funkce levé síně je po chirurgické ablaci přítomna v případě parox. FS v 65-85% a u permanent. FS v 60-70% případů. Naše výsledky jsou srovnatelné. Perioperační ablace FS je tedy efektivní léčebná metoda umožňující u relativně vysokého procenta nemocných obnovit a udržet SR a transportní funkci levé síně. V současné době jde již o rutinní výkon, který je nedílnou součástí operačního spektra kardiochirurgie. Stanovení prediktorů úspěchu kryoablace levé síně umožňuje selektovat podskupinu nemocných s FS s malým benefitem v porovnání s rizikem uvedeného výkonu.

49.

BIPOLÁRNÍ RADIOFREKVENČNÍ ABLACE FIBRILACE SÍNÍ PŘI OPERACÍCH MITRÁLNÍ CHLOPNĚ

HORVÁTH V., ONDRÁŠEK J., POKORNÝ P., ŠTĚTKA F., WAGNER R., ČERNÝ J.

Centrum kardiovaskulární a transplantační chirurgie Brno

Úvod

Fibrilace síní postihuje 30 -50% pacientů podstupujících operaci mitrální chlopně. Ve sdělení hodnotíme naše zkušenosti s bipolární radiofrakvenční metodou peroperační ablace fibrilace síní při operacích mitrální chlopně.

Metoda

Od října 2003 do února 2006 byly radiofrekvenční bipolární kleště Atricure použity k ablaci fibrilace síní u 156 pacientů. Předoperační fibrilace síní byla v 5% intermitentní a v 95% permanentní. U všech pacientů byla provedena izolace plicních žil bipolárními radiofrekvenčními kleštěmi a resekce ouška levé síně. Dále byly provedeny spojovací léze mezi levo a pravostrannými plicními žilami a k mitrálnímu anulu.

Výsledky

Pacienti opouštěli sál na sinusovém rytmu nebo komorové stimulaci. Perioperační síňová fibrilace byla běžná, postihující 71% pacientů. Při propuštění bylo 61% pacientů na sinusovém rytmu. Při kontrole po 3 měsících bylo 69% a po 1 roce od operace 75 % pacientů na sinusovém rytmu. Nezaznamenali jsme komplikaci se vztahem k použitému přístroji. Doba nutná k provedení ablace byla v průměru 12 min (7-18 min).

Závěr

Bipolární radiofrekvenční ablace fibrilace síní u pacientů podstupujících operaci mitrální chlopně je bezpečná, jednoduše proveditelná a rychlá metoda.

50.

NAŠE PRVNÍ ZKUŠENOSTI S MINIINVAZIVNÍMI VÝKONY NA OTEVŘENÉM SRDCI

BRANNY P., JANÍK M., VELKOBORSKÝ S.

Nemocnice Podlesí a.s., Kardiochirurgické oddělení, č.p. 453, 739 61 Třinec Konská,

Snižování invazivity patří mezi dlouhodobé cíle většiny chirurgických oborů.
Ani kardiochirurgie není v tomto směru výjimkou. Čím dál více výkonů se provádí buďto bez použití mimotělního oběhu nebo z limitovaných (alternativních) přístupů.

Od roku 2005 jsme na našem pracovišti začali provádět výkony na otevřeném srdci z minitorakotomie, torakoskopicky asistované. Jedná se o výkony z pravostranné minitorakotomie, to znamená, že je přístupná pravá síň (ASD, TVP) a levá síň (MVP, MVR, MAZE).

Princip operace: mimotělní oběh je zaveden z třísla, pravostranná incize je vedená ve 4. – 5. mezižebří délky 5 – 8 cm. 2 – 3 porty zavedené punkčně pro pracovní nástroje a kameru, obdobně jako u laparoskopie. Svorka a kardioplegie jsou možné dvěma způsoby. Na začátku jsme používali systém Port Access, který využívá endoclamp (endovazálně zavedený balon místo aortální svorky). Vzhledem k technické a finanční náročnosti jsme později přešli na použití příčné svorky – Chitwood clamp, která se zdá výhodnější.

Samotný výkon je pak proveden v kardioplegické zástavě z minitorakotomie endoskopickými nástroji. Technika operování je podobná jako u klasické operace.

Pooperační průběh je pro pacienta příznivější: menší bolestivost, rychlejší rehabilitace.
Z našich zkušeností vyplývá, že riziko výkonu je srovnatelné se stejnou operací klasickou cestou.

51.

STŘEDNĚDOBÉ VÝSLEDKY PACIENTŮ OPEROVANÝCH PRO ISCHEMICKOU MITRÁLNÍ REGURGITACI

VOJÁČEK J.[1], HLUBOCKÝ J.[1], BURKERT J.[1], DUŘPEKT R.[1], LACA B.[1], HORÁČEK M.[2], ŠVÁB P.[3], VANĚK I. [1]

[1]Oddělení kardiovaskulární chirurgie, Kardiovaskulární centrum FN Motol, 155 00, Praha
[2]Anesteziologicko-resuscitační klinika 2 LF UK, FN Motol, 155 00, Praha
[3]Oddělení kardiologie, Kardiovaskulární centrum FN Motol, 155 00, Praha

Úvod

Ischemická mitrální regurgitace (IMR) je častou komplikací ischemické choroby srdeční (ICHS). Ve většině případů vzniká následkem infarktu myokardu. Přítomnost IMR zhoršuje prognózu pacientů po infarktu myokardu i po revaskularizaci myokardu a více jak dvakrát zvyšuje pozdní mortalitu. Autoři předkládají střednědobé výsledky nemocných s ICHS a IMR, kteří byli operováni v posledních 4 letech a u kterých byla provedena chirurgická revaskularizace myokardu a simultánní výkon na mitrální chlopni.

Materiál a metodika

Prospektivně sledovaná skupina 52 pacientů s průměrným věkem 68 let (53-80). Sedmdesát sedm pacientů mělo chorobu 3 tepen, průměrný stupeň IMR byl 3, 3. Průměrná ejekční frakce (EF) byla 34% (30-50), průměrná NYHA 2, 9. Riziková stratifikace byla hodnocena podle Euroscore, nejvyšší riziko mělo 84% nemocných! U všech pacientů byla provedena revaskularizace myokardu + anuloplastika mitrální chlopně. Pacienti jsou průběžně echokardiograficky sledováni, follow-up je 100%. Výsledky byly statisticky zpracovány pomocí T-testu a multivariační analýzy.

Výsledky

Hospitalizační mortalita byla 10%. Přežívání během sledovaného období se střední dobou sledování 18 měsíců (1-40) je 72%. Nezávislé prediktory mortality jsou: věk, vysoké Euroscore, pokročilá NYHA, nutnost IABK a vysoké inotropní podpory. V průběhu sledování jsme pozorovali statisticky hraničně významný vzestup EF. Došlo ale k signifikantně významnému poklesu stupně MR ($p<0,0001$), který přetrvává a ke snížení stupně obtíží dle NYHA ($p<0,0001$).

Závěr

Jedná se o skupinu vysoce rizikových pacientů a mortalita je i přes dobrý perioperační management stále vysoká, i když srovnatelná s obecně udávanou mortalitou těchto nemocných. Nutná je proto lepší selekce. Střednědobé výsledky přežívajících pacientů jsou příznivé. Nedochází k progresi IMR a pacienti udávají snížení stupně obtíží.

52.

PLASTIKA PŘEDNÍHO CÍPU MITRÁLNÍ CHLOPNĚ – STANDARDNÍ VÝKON?

TOŠOVSKÝ J., ŠPUNDA R., MITÁŠ P., SALMAY M., SEMRÁD M., VONDRÁČEK V.

II. chirurgická klinika - kardiovaskulární chirurgie, 1. LF UK a VFN, U Nemocnice 2, 128 08 Praha 2

Plastika mitrální chlopně představuje vedle chlopenní náhrady standardní výkon u nemocných s postižením mitrálních chlopní. V poslední době se změnilo jak spektrum postižení mitrální chlopně tak možnosti chirurgického řešení. Výrazně ubyly mitrální stenózy a spektrum příčin mitrálních nedomykavostí se též změnilo.

Některé techniky či chirurgické postupy na mitrální chlopni jsou dnes zcela běžné a jsou dobře reprodukovatelné průměrně zkušeným kardiochirurgem. Jiné postupy vyžadují větší zkušenost s výkony na mitrální chlopni a reprodukovatelnost není vždy tak spolehlivá.

Dá se říci, že výkony na předním cípu mitrální chlopně donedávna byly na většině pracovištích spíše výjimečné.

Autoři uvádějí některé techniky na předním cípu mitrální chlopně a jeho závěsném aparátu a vlastní zkušenosti s těmito výkony.

53.

HOSPITALIZAČNÍ A STŘEDNĚDOBÉ VÝSLEDKY OPERACÍ U PACIENTŮ S MITRÁLNÍ INSUFICIENCÍ A TĚŽKOU SYSTOLICKOU DYSFUNKCÍ LEVÉ KOMORY SRDEČNÍ

ŠETINA M., PAZDERKOVÁ P., POSPÍŠILOVÁ H., ŠULDA M., MOKRÁČEK A.

Kardiocentrum, Nemocnice České Budějovice, a.s., B. Němcové 54, 370 87

Cíl

Cílem studie bylo zhodnotit krátkodobé a střednědobé výsledky operací u pacientů s mitrální insuficiencí a těžkou systolickou dysfunkcí levé komory srdeční.

Materiál a metodika

Od ledna 2002 do března 2006 jsme provedli výkon na mitrální chlopni u 601 pacientů. Z tohoto souboru jsme retrospektivně analyzovali 40 pacientů (30 mužů, 10 žen, průměrný věk 65,7 ± 9,4 let) s významnou mitrální insuficiencí a ejekční frakcí levé komory ≤ 30 % (27,9 ± 2,3 %). Hodnotili jsme předoperační parametry (NYHA, CCS, přidružená onemocnění, endsystolický a enddiastolický rozměr levé komory srdeční, velikost levé síně, výskyt fibrilace síní, plicní hypertenze a trikuspidální insuficenci). Operační výsledky jsme hodnotili na základě stupně pooperační mitrální insuficience na operačním sále a před propuštěním, mortality, průměrné doby intubace, pobytu na RES a doby hospitalizace, výskytu pooperačních komplikací, implantace pacemakeru, či biventrikulární stimulace a nutnosti inotropní či mechanické srdeční podpory. Všechny nemocné jsme dlouhodobě sledovali a hodnotili jsme jejich klinický stav (dle NYHA, CCS), ECHO parametry (stupeň mitrální či trikuspidální regurgitace, rozměry levé komory a levé síně), výskyt fibrilace síní, trombembolických a infekčních komplikacích (endokarditidy).

Výsledky

Rekonstrukce chlopně byla provedena u 37 a náhrada u 3 pacientů. Všichni nemocní měli pooperačně inotropní podporu, 7 (17.5%) mělo pooperačně zavedenou intraaortální balonkovou kontrapulzaci a 7 (17.5%) pacientů bylo zajištěnou biventrikulární stimulací v pooperačním období. 2 (5 %) pacienti byli revidováni pro pooperační krvácení a u 2 (5 %) proběhla TIA. Pacemaker byl implantován 3 (8 %) nemocným. V době dimise byla ejekční frakce levé komory 30,6 ± 6,8%. Hospitalizační mortalita byla 10% (4 nemocní). Do jednoho roku od operace zemřel 1 nemocný (2.8%) do dvou let další nemocný (2.8%). Žádný další nemocný ve sledovaném období nezemřel. Ejekční frakce 1 rok od operace stoupla na 37,6 ± 12,5%. Žádný z nemocných nemusel být reoperován. Došlo k významnému zlepšení tolerance námahy a NYHA klasifikace.

Závěr

I u této velice rizikové skupiny nemocných jsou operační a zejména střednědobé výsledky překvapivě dobré. Celková mortalita je přijatelná a výrazně se zlepšuje kvalita života.

54.

MŮŽE ALOGENNÍ KREVNÍ TRANSFUZE VÉST K DEHISCENCI STERNA PO OPERACI SRDCE?

VYMAZAL T.[1], HORÁČEK M.[1], DUŘPEKT R.[2]

[1]Klinika anesteziologie a resuscitace 2. LF UK a IPVZ, FN v Motole, V Úvalu 84, Praha
[2]Kardiochirurgická klinika 2. LF UK, FN v Motole, V Úvalu 84, Praha

Úvod

Dehiscence sterna po kardiochirurgickém výkonu sice nepatří mezi časté pooperační komplikace, ale představuje závažný zdravotní a ekonomický problém. Její etiologie je multifaktoriální.[1] V naší práci jsme se zaměřili na souvislost s alogenní krevní transfuzí, která je silným imunomodulačním činitelem, způsobujícím špatné hojení operačních ran.[2]

Soubor a metody

Od ledna 2001 do června 2005 jsme prospektivně zkoumali 1553 pacientů, kteří podstoupili plánovaný nebo neodkladný kardiochirurgický výkon. U všech pacientů byla provedena střední sternotomie. Pacienty jsme rozdělili do dvou skupin – skupina A s dehiscencí sterna (klasifikace podle El Oakley 3a a 3b)[1] (n=53) a skupina B bez dehiscence sterna (n=1500). U obou skupin jsme s použitím Mann-Whitney testu srovnali údaje o počtu krevních transfuzí a dalších rizikových faktorech jako chronická obstrukční plicní nemoc (CHOPN), tělesný habitus (BMI [Body Mass Index]), revize hrudní dutiny pro krvácení či srdeční tamponádu nebo diabetes mellitus.[1,3]

Výsledky

Frekvence dehiscence sterna byla 3,4 %. K dehiscenci sterna přispívá řada rizikových faktorů – CHOPN (A 32,3 %, B 12,3 %, p=0,033), BMI (A 27,6, B 26,5, p=0.031) a revize hrudní dutiny pro krvácení či srdeční tamponádu (A 17,6 %, B 8,5 %, p=0,002). Výskyt diabetes mellitus typu II v obou skupinách se překvapivě statisticky významně nelišil (A 53,6 %, B 42,9 %, p = 0,272). Prokázali jsme však jasnou souvislost mezi počtem alogenních krevních převodů podaných v perioperačním období a výskytem dehiscence sterna. Pacienti s dehiscencí sterna (skupina A) dostali v průměru 7,6 transfuzní jednotky (TU) alogenního erytrocytárního koncentrátu (EM), kdežto pacienti bez dehiscence sterna (skupina B) průměrně jen 1,6 TU EM (p< 0,00005). Dehiscence sterna se vyskytla u pacientů bez jiného přispívajícího rizikového faktoru po podání ≥ 6 TU EM, byl-li přítomen alespoň jeden rizikový faktor, pak se dehiscence sterna vyskytla již ≥ 4 TU EM.

Diskuse

Počet perioperačně podaných alogenních transfuzí erytrocytárního koncentrátu je významným a nezávislým rizikovým faktorem dehiscence sterna. Můžeme též potvrdit, že CHOPN,[1] tělesný habitus,[1] a revize hrudní dutiny pro krvácení nebo tamponádu[3] mohou přispět ke vzniku dehiscence sterna. Diabetes mellitus vznik dehiscence sterna statisticky významně neovlivnil zřejmě pro důslednou snahu o co nejtěsnější kompenzaci glykemie po dobu hospitalizace. Kvůli imunomodulačnímu účinku alogenní krve[2] jsme se na rozdíl od jiných autorů zaměřili nejen na revizi hrudní dutiny,[3] ale i na počet podaných TU EM. Podle našich výsledků podání ≥ 6 TU EM vede k dehiscenci sterna.

Literatura

1. Parisian Mediastinitis Study Group. Risk Factors For Deep Sternal Wound After Sternotomy – prospective multicentre study. *J ThoracCardiovasc Surg* 1996; 111: 1200-1207
2. Weber EWG et al. Perioperative Blood Transfusions and Delayed Wound Healing After Hip Replacement Surgery: Effects on Duration of Hospitalization. *Anesth Analg 2005*;100(5):1416-21
3. Karthik S, Grayson AD, McCarron EE, Pullan DM, Desmond MJ. Reexploration For Bleeding After Coronary Artery Bypass Surgery. *Ann Thorac Surg* 2004; 78(2): 527-534

55. VLIV ODBĚRU BIMA NA HOJENÍ STERNOTOMIE

BODLÁK P., SEMRÁD M., ROHN V., FETEIH W., KUNSTÝŘ J., MOURAD M.

Doctor Soliman Fakeeh Hospital, Jeddah, Kingdom of Saudi Arabia

Cil

naší retrospektivní analýzy je porovnat vliv odběru dvou a.mammaria int. na hojeni sternotomie u nemocnych s ICHS, zejména u obezních diabetiků.
Soubor: celkem 204 konsekutivnich nemocných operovaných v obdobi červen 2004-červen 2006. Skupina 132 nemocných obdržela pouze LIMA a 72 nemocných BIMA štěpy. Zakladní charakteristiky souboru (věk, BMI, Euroscore, DM) nevykázaly statisticky vyznamné rozdily, tyto se projevily pouze v poměru zastoupení pohlaví.

Výsledky

Ze sledovaných operačních parametrů (perop IM, krvácení, revize pro krvácení, tamponáda, NAP, EF, LV dysf...) pouze počet perif. anast. (LIMA:3.02, BIMA:3.33) a počet OPCABG vykázaly rozdíly na statistické hladině významnosti. U žádného z našich nemocných nedošlo k infekci ani dehiscenci sternotomie. U jednoho nemocného (ze skupiny LIMA) došlo k drobné povrchní poruše hojení, lečené ambulantně.

Závěr

V našem souboru se odběr BIMA štěpu neprojevil na hojení sternotomie, ani při vysokém výskytu DM a obezitě našich operovaných.

Char. pacientů

	LIMA(132)	**BIMA(72)**	**p**
Věk	56.93	49.7	ns
Pohl. žena	16	2	0.025
BMI	30.03	28.8	ns
Euroscore	3.92	3.02	ns
DM	53.03%	66.66%	ns
Anast.	3.02	3.33	0.004

Výsledky

	LIMA	**BIMA**	**p**
Mortalita	0.0%	0.0%	ns
AMI (nonQ)	2.27%	1.38%	ns
Revize(krvácení)	6.06%	5.55%	ns
Tamponáda	2.27%	1.38%	ns
Dehiscence	**0.0%**	**0.0%**	**ns**

56.

LAPAROSKOPICKY ASISTOVANÝ ODBĚR ŠTĚPU PŘI OMENTOPLASTICE STERNA

JURSA R., DOSTALÍK J.[1], BRÁT R.

Fakultní nemocnice Ostrava, Kardiochirurgické centrum,
[1]Chirurgická klinika, 17. listopadu 1790, 708 50 Ostrava

Omentoplastika patří mezi osvědčená chirurgická řešení hluboké rané infekce sterna. Zvláště po rozsáhlé nekróze sterna je nezbytné vyplnění mrtvého prostoru. Uvolnění omentálního laloku pak považujeme za výrazně šetrnější než rotaci laloků svalových. Laparoskopicky asistovaný odběr omenta snižuje jak riziko rozšíření infekce na oblast břicha tak možný vznik kýly.

Od roku 2005 jsme u 4 pacientů s hlubokou infekcí sterna po kardiochirurgickém výkonu provedli uzavření defektu pomocí omenta. Jednalo se o tři muže a jednu ženu (průměrný věk 75 let). Vždy se jednalo o rozsáhlý defekt s téměř úplnou ztrátou hrudní kosti. U všech pacientů došlo k selhání dvou a více chirurgických výkonů (st. IV B dle klasifikace El Oakley a Wright), průměrná doba mezi primárním kardiochirurgickým výkonem a omentoplastikou byla 64 dny.

U všech pacientů byl štěp odebrán z laparoskopického přístupu pomocí harmonického skalpelu. Mobilizovaný štěp na arteria gastroepiploica dextra vždy vyplnil defekt v celé délce a ani jednou nedošlo k selhání štěpu. Chirurgický výkon, včetně zavedení kapnoperitonea, byl bez negativní hemodynamické odezvy a časný pooperační průběh bez komplikací. Po vytvoření granulační tkáně byl lalok omenta překryt dermoepidermálním autotransplantátem.
U všech pacientů došlo ke zhojení rány, mortalita ve skupině byla 25% (jeden pacient zemřel na bronchopneumonii).

Na podkladě dosavadních zkušeností můžeme říci, že omentoplastika sterna je vhodná a efektivní metoda při řešení i nejzávažnějších raných komplikacích po kardiochirurgickém výkonu. Současně se laparoskopický přístup ukázal jako bezpečný i u pacientů s vyšším kardiálním rizikem nebo ventilační poruchou.

57.

„EXISTUJE V KARDIOCHIRURGII NEZHOJITELNÁ RÁNA?“ (KAZUISTIKA POUŽITÍ OMENTOPLASTIKY, V.A.C. A TRANSPOZICE M. LATISSIMUS DORSI PRO DEHISCENCI STERNOTHORAKOTOMIE)

JIRÁSEK V., ČERNÝ Š., KLETENSKÝ J.[1]

Nemocnice Na Homolce, Oddělení kardiochirurgie,
[1]Fakultní nemocnice Královské Vinohrady, Klinika plastické chirurgie

Úvod

Dehiscence sterno- a thorakotomie u pacientů s implantovanými cévními náhradami hrudní aorty je často provázena sekundární infekcí s problematickým hojením a často i fatálními komplikacemi. Cílem všech chirugických technik je snaha o minimalizaci rizika infekce a časný sekundární uzávěr dehiscentních ran.

Kazuistika

Autoři prezentují komplikované hojení sternothorakotomie u 19-letého pacienta s komplexní vrozenou srdeční vadou, u kterého byla na našem pracovišti provedena 4. reoperace (náhrada aortální chlopně, kořene aorty, ascendentní aorty a části oblouku aorty, myektomie mezikomorového septa) z kombinovaného přístupu horní parciální sternotomie, následované střední resternotomií a současně z levostranné anterolaterální thorakotomie. Rána uzavřena primární suturou obvyklým způsobem. Bezprostředně pooperačně byl průběh nekomplikovaný. Od 16. dne po výkonu dochází k postupnému rozpadu sternothorakotomické rány s obnažením protézy aorty a oblouku, do mediastina byla aplikována lokální antiseptika. 17. den po výkonu byl pacient resuscitován pro refrakterní komorovou tachykardii s nutností přímé srdeční masáže a připojení k mimotělnímu oběhu. V důsledku této komplikace došlo k dalšímu zhoršení lokálního nálezu v ráně. Po celkové stabilizaci bylo 20. den po výkonu z horní střední laparotomie přetočeno velké omentum jako stopkatý lalok do mediastina. Tímto lalokem byla překryta protéza ascendentní aorty a oblouku. Ránu jsme nadále ošetřovali lokálně. 28.den po výkonu transponován m.latissimus dorsi zprava na cévní stopce do předního mediastina a provedena sekundární sutura sterna drátem. Poté byl na povrch rány aplikován V.A.C. systém, během výměn byly vždy prováděny parciální sutury pólů rány. 3 měsíce od primární operace byly překryty residuální defekty kůže meshovanými dermoepidermálními štěpy a pacient byl posléze po 3,5 měsících od primooperace přeložen s kompletně zhojenou ranou do regionální nemocnice.

Závěr

U vysoce rizikového pacienta s rozsáhlým defektem sternothorakotomické rány se pomocí kombinované léčby omentoplastikou, svalovým posunem a V.A.C systémem podařilo zabránit rozvoji sekundární infekce v ráně a dosáhnout úplného zhojení rány během 3 měsíců.

58.

VACUUM-ASSISTED CLOSURE V LÉČBĚ HLUBOKÉHO STERNÁLNÍHO INFEKTU

ŠIMEK M., NĚMEC P., ZÁLEŠÁK B.[1], HÁJEK R.

Kardiochirurgická klinika FN Olomouc, I. P. Pavlova 6, 775 20 Olomouc,
[1]Oddělení plastické a estetické chirurgie FN Olomouc, I.P.Pavlova 6, 775 20 Olomouc

Hluboký sternální infekt představuje život ohrožující komplikací kardiochirurgických výkonů. Navzdory agresivním terapeutickým zásahům zůstává mortalita a morbidita nemocných neuspokojivě vysoká. Léčba podtlakem (Vacuum-Assisted Closure) je neinvazní terapeutická modalita pozitivně zasahující na několika úrovních do procesu hojení rány.

Metoda

VAC (VAC system™, KCI Austria) byla použita u 16 nemocných splňujících kritéria hlubokého sternálního infektu v období XI/2004-IV/2006. Průměrný věk v souboru byl 66,9 roku (48-82), průměrná hodnota BMI byla 32,3 kg/m^2 (28-41), dominovali muži (60%) a diabetici (60%). 13 nemocných podstoupilo revaskularizaci myokardu (87%) a 2 nemocní (13%) kombinovaný výkon. U 6 nemocných (38%) byla VAC terapie zahájena po selhání konvenční léčby a u následných 10 nemocných (62%) byla VAC terapie zvolena jako léčebná strategie první volby.

Výsledky

Všech 16 nemocných bylo úspěšně zhojeno, nezaznamenali jsme hospitalizační a 30 denní mortalita v souboru. Průměrná délka hospitalizace dosáhla 30,4 dne (9-62). Průměrný počet převazů byl 4,6 (3-11) a průměrná délka VAC terapie byla 8,6 dne (6-21). K následné rekonstrukci sternotomie byl u všech nemocných použit oboustranných myokutánní posun mm. pectorales majores. V souboru jsme u 1 nemocného (7%) zaznamenali selhání VAC léčby. U 1 nemocného (7%) došlo k parciální dehiscenci rány po rekonstrukci a 1 nemocný (7%) byl rehospitalizován pro chronickou fistulaci 3 měsíce po VAC terapii.

Závěr

VAC terapie představuje velmi nadějnou léčebnou strategii pro nemocné s hlubokým sternálním infektem. Nízké riziko selhání léčby, ale především významné snížení mortality a morbidity nemocných, upřednostňují primární aplikaci VAC terapie před konvenční léčbou.

59. NAŠE ZKUŠENOSTI S 3D ECHOKARDIOGRAFIÍ

NEČAS J., KOVALOVÁ S., PETRIKOVITS E.

Centrum kardiovaskulární a transplantační chirurgie Brno

3D echokardiografické vyšetření je v posledních několika letech realizovatelné komerčními ECHO přístroji. Technologie matrixové sondy posunula echokardiografii do oblasti real-time 3D zobrazení a do sekundových záznamových časů s jen minuty trvajícími rekonstrukcemi a cílenými řezy.
Přinášíme svoje poznatky z více než ročních zkušeností s touto technologií.
Používáme přístroj Philips iE33 a off-line zpracování dat pomocí software QLAB.

Ze široké škály diagnóz se systematicky věnujeme zejména mitrálním regurgitačním vadám. Provádíme u nich 3D zobrazení mitrální chlopně z pohledu komorového i síňového (chirurgického), kvantifikujeme mitrální regurgitaci 3D verzí PISA metody pomocí vlastního algoritmu a počítačového programu, stanovujeme objemy a EF levé komory 3D volumetrií. U některých nemocných provádíme i intraoperační 3D vyšetření. Vyšetřujeme i mitrální stenózy, aortální vady, arteficiální chlopně, defekty síňové přepážky, defekty komorové přepážky, vady trikuspidální, cévní anomálie, nitrosrdeční útvary a jiné.

Předběžné hodnocení skupiny 30 nemocných s mitrální regurgitací ukázalo:
3D zobrazení mitrální chlopně dobře ukazuje výrazné morfologické odchylky, detaily ruptur šlašinek ale většinou ne.

3D analýza konvergenčních zón u mitrální regurgitace potvrdila naše dřívější nálezy, že naprostá většina těchto zón má tvar přibližně rotačního hemielipsoidu a 50 i více procent regurgitačních ústí se v průběhu systoly výrazně mění.

3D verze PISA metody dává dobré výsledky, vzhledem k nízké snímkovací frekvenci 3D systému je však 2D verze zatím většinou přesnější.

3D volumetrie levé komory je u řady nemocných obtížně proveditelná pro nižší rozlišovací schopnost 3D vyšetření.

Předpokládáme další rychlý vývoj 3D echokardiografie s výrazným zlepšením rozlišení a možností rekonstrukcí, se zpřesněním kvantifikací, s výrazným potlačením intra a interindividuální variability a zautomatizováním řady manuálních procesů.

60.

LÁZNĚ TEPLICE NAD BEČVOU A.S. – CENTRUM VČASNÉ REHABILITACE NA MORAVĚ (ZKUŠENOSTI S VÍCE JAK ROKEM PROVOZU)

JURÁŇ F.

Lázně Teplice nad Bečvou, a. s.

Dne 02. 05 .2005 byl zahájen po celkové rekonstrukci provoz v lázeňském sanatoriu Bečva v Lázních Teplice nad Bečvou a.s.. Rekonstrukce byl směřována k tomu, aby nově vzniklé pracoviště splňovalo nároky nových trendů v kardiorehabilitaci navazující bezprostředně na operační kardiochirurgický výkon. Metody včasné kardiorehabilitace, ve vyspělých zemích již naprosto běžné /první publikace byla zveřejněná v roce 1998 na sjezdu pracovní skupiny kardiální rehabilitace a fyziologie zátěže Evropské kardiologické společnosti – W.Kottmann et al. „Early rehabilitation after heart surgery /starting day 6 to 21 postop./, se začaly v České republice uplatňovat v roce 2004, kdy bylo spuštěno do provozu pracoviště v Poděbradech.

V tomto sdělení je představeno pracoviště v Lázních Teplice nad Bečvou a.s., které je spádovým kardiorehabilitačním centrem pro oblast celé Moravy, a také problematika více jako ročního provozu – obrazové představení pracoviště, počty léčených pacientů a rozbor některých problémů, které nějakým způsobem ovlivňují provádění včasné kardiorehabilitace
na Moravě.

61.

KAZUISTIKY VYBRANÝCH PŘÍPADŮ VČASNÉ REHABILITACE PO KARDIOCHIRURGICKÝCH OPERACÍCH V LÁZNÍCH TEPLICE NAD BEČVOU

ŠKRAŇKA V.

Lázně Teplice nad Bečvou, a. s.

V poslední došlo k markantním změnám léčebných postupů v kardiologii. Kromě pokroků v oblasti farmakoterapie kardiovaskulárních onemocnění se výrazně zvýšil i počet invazivních kardiochirurgických intervencí. Operace srdce znamená závažný a složitý zásah do integritiy organismu s početnými negativními vlivy manifestujícími se jak na nerůznějších etážích organismu ovlivňující řadu orgánových struktur a metabolických pochodů.Operační zákrok představuje stressor spouštějící generalizovanou nespecifickou zánětlivou reakci organismu s aktivací sympatoadrenální osy, včetně negativních důsledků, jako jsou glukoneogeneze s proteolýzou s úbytkem aktivní tělesné hmoty. Dochází k dekondici, která ve své podstatě představuje „down" regulaci metabolických pochodů, enzymatických systémů a subcelulárních struktur.

V souladu s obecně platným požadavkem poskytování léčebně preventivní péče v duchu současných vědeckých poznatků je nutné i pacientům po náročných kardiochirurgickým zákrocích poskytnout moderní adekvátní a účinnou kardiorehabilitační léčbu.

U pacientů léčených v Lázních Teplice nad Bečvou a.s., bychom chtěli demonstrovat příznivý efekt moderní kardiorehabilitační léčby s objektivním zlepšením řady funkčních a laboratorních ukazatelů
.

62.

VÝSLEDKY CHIRURGICKEJ LIEČBY PACIENTOV S FALLOTOVOU TETRALÓGIOU DO 3. MESIACA ŽIVOTA

NOSÁĽ M., KÁNTOROVÁ A., ŠAGÁT M, PORUBAN R., OMEJE I. CH.

Kardiochirurgické oddelenie, Detské kardiocentrum SR, Limbova 1,
833 45 Bratislava, Slovensko

Cieľ

Analýza výsledkov chirurgickej liečby pacientov s Fallotovou tetralógiou do 3. mesiaca života.

Metóda

Retrospektívna štatistická analýza 31 pacientov operovaných v období od 07/1995 do 10/2005. 18 pacientov (58%) bolo operovaných v novorodeneckom veku.U 9 pacientov bola prítomná pľúcna atrézia. Priemerná hmotnosť bola 3,6 kg, priemerný gradient na výtoku pravej komory bol 50 mm Hg a priemerné sat. O_2 boli 77%. U 21 pacientov bol zvolený transanulárny prístup, u 9 pacientov priame napojenie kmeňa pľúcnice na pravú komoru a u 1 pacienta bol implantovaný homograft do pľúcnej pozície.

Výsledky

Prežívanie v celom súbore je 96%. Zomrel 1 pacient na tamponádu srdca. Priemerná dĺžka sledovania je 4,5 roka. Reoperácia bola nutná u 6 pacientov: pre stenózu ľavej pľúcnice 2,rekurentná obštrukcia výtoku pravej komory 1, výmena homograftu 1, implantácia pacemakera 1,aortopexia 1. Věštci pacienti sú v NYHA I, 56% je na podpornej liečbe, 1 je po implantácii pacemakera. Zbytkový gradient na výtoku pravej komory do 40 mm Hg je u 6 pacientov, nad 40 mmHg u 2 pacientov.

Záver

Výsledky chirurgickej liečby pacientov s Fallotovou tetralógiou do 3. mesiaca života sú pozvbudzujúce, zároveň potrvrdzujú našu stratégiu elektívnej operácie pacientov s touto chybou medzi 3 až 6 mesaicom života. Na posúdenie úplného funkčného efektu operácie v tomto veku je nutné dlhodobé sledovanie operovaných pacientov.

63. ANEURYZMA PLICNICE

DOMINIK J., MĚDÍLEK K., ŽÁČEK P., POJAR M., ŠŤÁSEK J.

LF UK a FN Hradec Králové

Aneuryzma plicnice je velmi vzácné onemocnění. Může vzniknout na podkladě vrozených srdečních vad (absent pulmonary valve syndrom, ductus arteriosus, významný l-p zkrat s plicní hypertenzí) nebo jako vada získaná známé etiologie (degenerativní změny medie – Marfanův syndrom; vaskulitidy – makrobuněčná arteritida, Behcetův sy; infekce – endocarditis, syphylis) nebo etiologie neznámé – idiopatické.
Dušnost, kašel, bolest na hrudi event. chrapot jsou základní příznaky. Přesná diagnóza se stanoví na základě Rtg plic, CT, echokardiografie, angiokardiografie, magnetické rezonance. Aneryzma plicnice > 6 cm je indikací k operaci, v případě již přítomných symptomů i dříve.

Kasuistika 1

70 letý muž – poslední 2 roky progrese dušnosti – NYHA III. Dg : Aneuryzma kmene plicnice (9 cm), insuficience chlopně plicnice, mitrální regurgitace, plicní hypertenze (83/18/ 38 mm Hg), ICHS, stp. PCI. Operace: Náhrada mitrální chlopně s ponecháním zadního cípu (St. Jude 29), náhrada chlopně plicnice (Pericarbon More 27) pro agenezi levého cípu chlopně plicnice, parciální resekce aneuryzmatu plicnice a rafie. Res.: Neúplná forma absent pulmonary valve syndromu? Při kontrole 3 měsíce po operaci je nemocný bez potíží.

Kasuistika 2

57 letý muž s korigovanou transpozicí velkých tepen – poslední rok narůstá dušnost a zhoršuje se celková slabost. Zjištěno aneuryzma kmene plicnice (8 cm) a významná obstrukce výtokového traktu plicnicové komory způsobená vyklenováním aneuryzmatu komorového septa. Operace: Zužující plastika – aneuryzmorafie plicnice, zanoření a sutura aneuryzmatu septa. Pooperační průběh bez komplikací.
Dokumentace aneuryzmat plicnice bude předvedena (Rtg, Echo, CT, angiokardiografie).

64. DESETILETÉ ZKUŠENOSTI S OPERACÍ SRDEČNÍHO MYXOMU

HLAVIČKA J., STRAKA Z., ZENÁHLÍKOVÁ M., LÍNKOVÁ H.

Kardiochirurgická klinika, Kardiocentrum Fakultní nemocnice Královské Vinohrady, Šrobárova 50, 10034 Praha 10

Úvod

Primární srdeční tumory představují pouze 0,3% kardiochirurgicky řešených diagnóz. Myxom zaujímá u dospělých pacientů asi 50% všech primárních srdečních nádorů. I přes svojí benigní povahu může být jeho výskyt provázen až ve 40% závažnými embolizačními komplikacemi jako je transitorní ischemická ataka (TIA), cévní mozková příhoda (CMP) či plicní embolie (PE).

Metody

Od 1.10.1995 do 1.4.2006 jsme na naší klinice operovali celkem 21 srdečních tumorů, z toho 17 myxomů. Skupina byla složena z 11 žen a 6 mužů ve věku 21 až 74 let. Myxomy byly lokalizovány v 88% případů (n=15) v levé síni (LS), v jednom případě v pravé síni (6%) a jednou v obou síních (6%). Předoperační CMP, TIA nebo PE se vyskytla u 29% pacientů v souboru (n=5). Byly provedeny kontroly pacientů 4-8 týdnů po operaci a dlouhodobé folow-up kontroly (0,5 – 10 let) se zaměřením na recidivy tumoru, klinický stav pacienta a výskyt případných embolizačních příhod.

Výsledky

U 14 (82%) pacientů byla provedena pouze isolovaná excize tumoru, u 3 (18%) byla součástí kombinovaného výkonu (2xCABG, 1xCABG + MVP). U všech pacientů byl zvolen sternotomický přístup, nádory byly v 16 případech excidovány a stopka tumoru ošetřena elektrokoagulací, pouze v jednom případě bylo nutné uzavřít interatriální septum perikardiální záplatou. Výskyt peroperačních komplikací nijak významně nepřevyšoval průměr ostatních kardiochirurgických výkonů. Žádný pacient do 30. pooperačního dne nezemřel, z komplikací lze uvést 1x poperační TIA a nově vzniklou ataku FS u 3 pacientů (18%). Výsledky dlouhodobých kontrol budou součástí sdělení.

Závěr

Chirurgické řešení výskytu srdečního myxomu zůstává nadále standardní léčebnou metodou, která i přes dobré celkové výsledky může být zatížena rizikem vzniku peroperačních komplikací

65.

RIZIKOVÉ FAKTORY NEPŘÍZNIVÉHO VÝVOJE PO ANATOMICKÉ KOREKCI IZOLOVANÉ A KOMPLEXNÍ TRANSPOZICE VELKÝCH ARTÉRIÍ (TGA)

TLÁSKAL T.[1], HUČÍN B.[1], CHALOUPECKÝ V.[1], GEBAUER R.[1], VOJTOVIČ P.[1], TOMEK V.[1], KUČERA V.[1], ŠKOVRÁNEK J.[1], REICH O.[1], BARTÁKOVÁ H.[1], MATĚJKA T.[1], GABRIEL O.[2]

[1]Dětské kardiocentrum Motol, FN v Motole, V Úvalu 84, 150 06 Praha 5,
[2]Anesteziologicko-resuscitační klinika, 2.LF UK a FN v Motole, V Úvalu 84, 150 06 Praha 5

Úvod

Anatomická korekce (arteriální switch) se stala metodou volby při chirurgické léčbě izolované TGA i TGA s defektem komorového septa (VSD) nebo dalšími přidruženými vadami. Cílem naší práce je analýza rizikových faktorů nepříznivého vývoje po anatomické korekci izolované a komplexní formy TGA.

Metody

V letech 1988-2006 byla anatomická korekce TGA provedena u 301 pacientů v průměrném věku 8 dní a o průměrné váze 3,4 kg. Izolovanou TGA mělo 222 (73,8%) a komplexní 79 (26,2%) pacientů. Nejčastějšími přidruženými vadami byl VSD u 97 pacientů a koarkatace aorty (COA) u 17 pacientů, 57 (18,9%) pacientů mělo anomálie koronárních artérií. U všech pacientů byla operace provedena při sníženém průtoku v hluboké hypotermii. U všech pacientů bylo užito Lecomptova manévru a perikardiální záplaty k rekonstrukci plicnice. Defekt komorového septa byl zpravidla uzavřen záplatou z perikardu ztuženého v roztoku Glutaraldehydu. U 10 pacientů s COA byla provedena dvoufázová korekce a u 7 pacientů s hypoplázií nebo interrupcí aortálního oblouku byla provedena primární korekce. Všichni pacienti byli po operaci sledováni a rizikové faktory úmrtí a pozdních komplikací byly analyzovány.

Výsledky

Celkem 20 (6,6%) pacientů zemřelo časně a 3 (1,0%) pacienti zemřeli později po operaci. Ze 114 pacientů operovaných před rokem 1998 zemřelo 18 (15,8%), ale ze 187 pacientů operovaných později, zemřeli pouze 2 (1,1%). Rozdíl je vysoce statisticky významný (p=0,00001). Osm (2,9%) pacientů si vyžádalo reoperaci pro pulmonální stenózu (5 pacientů) nebo myokardiální ischémii (3 pacienti). Reoperace pro pulmonální stenózu byla nutná u 2 (11,8%) ze 17 pacientů s koarktací aorty, ale pouze u 3 (1,1%) z 264 pacientů bez COA (p=0,03437). Statistická významnost jiných rizikových faktorů ovlivňujících výsledky anatomické korekce TGA nebyla prokázána. Celkem 279 (92,7%) pacientů je v současné době naživu průměrně 5,7 roku po operaci, 276 pacientů je v NYHA třídě I a 3 ve třídě II.

Závěr

Střednědobé výsledky anatomické korekce izolované a komplexní formy TGA jsou velice dobré. Podle našich zkušeností představuje časnější datum operace jediný rizikový faktor úmrtí po korekci izolované i komplexní formy TGA. Přítomnost COA představuje jediný rizikový faktor vývoje pulmonální stenózy.

Práce byla podpořena VZ FNM č. MZO 00064203, č. 6804.

66. DEFEKT PREDSIEŇOVÉHO SEPTA U DOSPELÉHO PACIENTA

VRŠANSKÝ D., ČERNÝ J., ONDRÁŠEK J.

Centrum kardiovaskulární a transplantační chirurgie, Pekařská 53, 656 91 Brno

Defekt predsieňového septa (ASD) je srdcová chyba s dobrou prognózou, s dlhodobým prežívaním pacientov a nízkou operačnou mortalitou. Po zavedení Amplatzovho oklúdera do klinickej praxe klesajú počty operácií pre izolovaný ASD typu ostium secundum (ASDII). Menej sa menia počty výkonov pre komplexnejšie ochorenie srdca, ktorého súčasťou je aj ASDII. Podobný vývoj sledujeme aj na našom pracovisku.

Materiál a výsledky

Za obdobie od 1. 1. 1999 do 31. 12. 2005 sme vykonali 146 operácií u pac. s ASD (1,6 % zo všetkých 9007 operácií). Mužov bolo 56 (38,4%) s priem. vekom 46,6 rokov, žien 90 (61,6%) s priem. vekom 48,8 rokov. Pacientov s defektom átrioventrikulárneho septa (AVSD) bolo 10 (6,8%). ASD druhého typu bolo 119 (81,5%). ASD s parciálnou anomálnou pľúcnou venóznou drenážou (PAPVD) bolo 17 (11.6%). Defektov septum secundum a sinus venosus s PAPVD bolo spolu 136 (93,2%). Z nich 58 (42,6%) malo izolovaný defekt septa s prípadnou PAPVD. 78 pac. (57,4%) malo komplexnú chybu s výkonom na viacerých štruktúrach srdca. Súčasný výkon na chlopni absolvovalo 45 pac. (33,1%), aortokoronárny bypas (CABG) sme spravili u 19 pac. (13,9%), výkon na chlopni spolu s CABG sme spravili u 9 pac. (6,7%) a u 5 pac. (3,7%) sme riešili inú vrodenú chybu srdca. Z pacientov s izolovaným ASD malo pľúcnu hypertenziu 12 pac. (20,7%) voči 35 pac. (44,9%) s komplexným výkonom. Plastiku trikuspidálnej chlopne sme spravili u 35 pac. (23,9%), mitrálnej chlopne u 19 pac. (13,1%), mitrálnu chlopeň sme nahradili u 8 pac. (5,5%) a aortálnu u 8 pac. (5,5%). Fibriláciu predsiení malo 35 pac. (23,9%), abláciu ľavej predsiene sme spravili iba u 7 pac. (4,8%). Defekty septa boli relatívne veľké s priemernou plochou 4,9 cm^2 (medián 4,0 cm^2), uzatvorili sme ich u 100 pac. (68,5%) perikardiálnou záplatou a u 46 pac. (31,5%) priamou sutúrou. Exitoval 1 pac. (0,7%) po komplikovanej korekcii Ebsteinovej anomálie trikuspidálnej chlopne s ASDII.

Závery

Najmä u komplexných chýb je ťažké posúdiť podiel skratovej cirkulácie cez defekt predsieňového septa na celkovom stave pacienta najmä pri kombinácii ASD s ochoreniami iných systémov srdca. Aj keď je uzatvorenie ASD relatívne jednoduchým výkonom a s dobrými výsledkami ho možno robiť aj vo vysokom veku, za vhodnejšie považujeme riešenie všetkých hemodynamicky významných ASD už v mladosti.

67.

CHIRURGICKÁ LÉČBA CHRONICKÉ TROMBOEMBOLICKÉ PLICNÍ HYPERTENZE

LINDNER J., JANSA P., KUNSTÝŘ J., BLÁHA J., GRUS T., LINHART A., TOŠOVSKÝ J.

VFN a 1.LF UK, II.chirurgická klinika kardiovaskulární chirurgie
U Nemocnice 2, 128 21 Praha 2

Chronická tromboembolická plicní hypertenze (CTEPH) je v indikovaných případech úspěšně léčitelná endarterektomií plicních tepen (PEA). Symptomatická neléčená CTEPH má velmi nepříznivou prognózu, pětileté přežití u nemocných se středním tlakem v plicnici nad 50 mmHg je pouhých 10 %. PEA nebyla v ČR dostupná až do roku 2004, kdy byl zahájen program PEA v Kardiocentru VFN v Praze ve spolupráci s předním světovým pracovištěm zabývajícím se touto problematikou (Prof. Mayer, Univerzita Mainz, SRN).

Soubor

Od září 2004 do června 2006 bylo po komplexním vyšetření operováno 29 nemocných s CTEPH (20 mužů a 9 žen, průměrný věk 51 let,nejstarší 70 let). Střední tlak v plicnici měli průměrně 55,7 mmHg, 11 nemocných mělo koagulační poruchu.

Metodika

Současnou chirurgickou techniku, která se v modifikacích používá na většině pracovišť, vypracovali Jamieson a Daily na Kalifornské Univerzitě v San Diegu. Spočívá v reverzní endarterektomii provedené v kompletní cirkulační zástavě s ochranou mozku hlubokou hypotermií.

Výsledky

Do června 2006 jsme odoperovali 29 nemocných s mortalitou 10,4%. Z dalších výkonů jsme provedli u čtyř nemocných revaskularizaci myokardu u čtyř suturu defektu septa síní a u dvou cryoablaci. Průměrná doby cirkulační zástavy byla 40 minut, délka mimotělního oběhu (MO) 330 minut. Celková délka operace průměrně 448 minut. Délka mechanické ventilace průměrně 53 hodiny. Již po měsíci došlo k výraznému zlepšení až normalizaci hemodynamických parametrů (mPA, CI, PVR) a prodloužení průměrné vzdálenosti při testu šestiminutovou chůzí o 132 metrů.

Závěry

PEA je kurativní metodou pro pacienty s CTEPH s chirurgicky dosažitelnou obstrukcí plicnice. Centralizace péče o tyto nemocné je racionální nutností umožňující získat maximum zkušeností s komplikovanou diagnostikou a léčbou těchto nemocných. Multidisciplinární spolupráce je nezbytným předpokladem úspěšnosti těchto programů.

68.

LIGACE OTEVŘENÉ TEPENNÉ DUČEJE U DĚTÍ S NÍZKOU PORODNÍ HMOTNOSTÍ

MATĚJKA T., TLÁSKAL T., GEBAUER R., HUČÍN B., VOJTOVIČ P., ŠKOVRÁNEK J., ČIHAŘ M.[1], DOKOUPILOVÁ M.[2], KREDBA V.[3], MELICHAR J.[4]

Dětské kardiocentrum a Centrum výzkumu chorob srdce a cév FN Motol, Praha 5
[1]Novorozenecké oddělení FN Motol, Praha 5
[2]Novorozenecké oddělení-perinatologické centrum VFN, Praha 2
[3]Novorozenecké oddělení VFN, Ke Karlovu 2, Praha 2
[4]Ústav pro péči o matku a dítě, Praha 4 – Podolí

Úvod

Symptomatická otevřená tepenná dučej (PDA) u dětí s nízkou porodní hmotností (pod 2500 g), výrazně zvyšuje jejich morbiditu a může způsobit velmi závažné komplikace. Významný levopravý zkrat chronicky zatěžuje plicní cévní řečiště a způsobuje objemové přetížení levé komory. Steal krve z aorty snižuje diastolický arteriální tlak a způsobuje hypoperfuzi orgánů hlavně v dutině břišní.
Chirurgickou ligaci indikujeme při selhání dvou pokusů o konzervativní uzávěr hemodynamicky významné tepenné dučeje ibuprofenem nebo indometacinem. Operujeme přímo na jednotkách intenzivní péče pro nezralé novorozence, protože transport těchto nezralých dětí může způsobit vážné komplikace.

Výsledky

Od roku 1995 do roku 2004 jsme provedli celkem 131 ligací PDA u dětí s porodní hmotností menší než 2,5 kg, z toho v letech 1995-1999 25 ligací a v letech 2000-2004 již 106 ligací. Hmotnost dětí při operaci byla od 400g do 2300g (medián 914g). PDA byla ligována u 8 dětí s hmotností pod 500 g, u 79 dětí s hmotností 500g-1000g, u 36 dětí s hmotností 1000g-1500g a u 8 dětí s hmotností nad 1500g. Chirurgická mortalita (do 30 dní od operace) byla pod 5 %, ve většině případů však nesouvisela s vlastním operačním zákrokem, ale byla následkem jiného závažného onemocnění nezralého dítěte.

Závěr

Ligace symptomatické dučeje u dětí s nízkou porodní hmotností je bezpečný zákrok s nízkou mortalitou, který snižuje výskyt komplikací pro významný levopravý zkrat a steal z aorty, děti neohrožuje a zlepšuje jejich prognózu.

Podporováno výzkumným záměrem FN Motol MZO 00064203

69. POOPERAČNÍ DELIRIUM – TEORIE A PRAXE

HÁLA M.

Centrum kardiovaskulární a transplantační chirurgie Brno

Pooperační delirium je relativně častá a závažná komplikace, která nastává u pacientů podstupujících velký chirurgický výkon. Je charakterizováno náhle vzniklou poruchou kognitivních funkcí (orientace, paměť, zpracování informací), neschopností udržet pozornost, často je přítomna porucha vnímání, afektivity a porucha spánkového cyklu. Pro delirium je typická i proměnlivost příznaků v čase.

Pacienti stižení deliriem mají vyšší morbiditu i mortalitu, delší pobyt na JIP i v nemocnici a vyžadují intenzivnější lékařskou i ošetřovatelskou péči, což se promítá do vyšších hospitalizačních nákladů. Navíc – přestože se většinou jedná o dočasnou poruchu – kognitivní deficit přetrvává mnoho týdnů po operaci, v těžkých případech i trvale.

Ačkoli má pooperační delirium přesnou definici a existuje celá řada testů pro jeho detekci a hodnocení závažnosti, patofyziologie deliria stále zůstává nejasná a snaha o jeho léčení se odehrává pouze na úrovni symptomatické terapie.

Obsahem sdělení je shrnutí dosavadních vědomostí o výskytu deliria, jeho charakteristice a rizikových faktorech pro jeho vznik. Jednotlivé teorie, jejichž cílem je vysvětlit jeho patofyziologii, budou srovnávány s klinickou praxí a bude podán přehled léčebných a ošetřovatelských postupů, které mohou ovlivnit vznik a průběh pooperačního deliria.

1.

NAŠE ZKUŠENOSTI S DIAGNOSTIKOU A LÉČBOU VÝDUTÍ KONČETINOVÝCH TEPEN

BLAHA L., ŘÍHA D., KALENDA M., BULEJČÍK J., ŠOLEK R.

Centrum cévní a miniinvazivní chirurgie, operační sály,
Nemocnice Podlesí a. s., 739 61 Třinec

Ve sdělení prezentujeme naše zkušenosti s diagnostikou a léčbou výdutí končetinových tepen od roku 2000. Záměrně jsme opominuli pravá aneurysmata abdominální aorty a ilických tepen, která budou jistě námětem mnohých jiných přednášek. Zaměřily jsme se na nepoměrně méně časté výdutě tepen dolních, ale i horních končetin, jako jsou aneurysmata popliteálních a femorálních arterií, pseudoaneurysmata v anastomosách cévních rekonstrukcí, aneurysmatické změny bypassů a také některé ojedinělé případy tepenných výdutí, jejich klinických symptomů a komplikací, diagnostiky a možnosti cévních chirurgických rekonstrukcí, popř. endovaskulárního řešení.

2. REVASKULARIZAČNÉ OPERÁCIE PRE CHRONICKÝ ISCHEMICKÝ SYNDRÓM DOLNEJ KONČATINY U DIABETIKA

MAZUCH J., MIŠTUNA D., HUĽO E.

I. chirurgická klinika MFN a JLF UK, ul. Kollárova 2, 036 59 Martin, SR

U diabetikov medzi najzávažnejšie komplikácie patrí syndróm diabetickej nohy, ktorý je príčinou až 40-70 % amputácií dolných končatín.
Syndróm diabetickej nohy je spojený s infekciou a ulceráciou alebo deštrukciou hlbokých tkanív nohy, kde sa pridružujú neurologické abnormality s rôznym stupňom ischemickej choroby dolných končatín. Hlavným faktorom ovplyvňujúcim prognózu diabetických ulcerácií je ischemická choroba dolných končatín. Obliterujúca arterioskleróza u diabetických pacientov predilekčne postihuje podkolenné tepny ale postihuje aj oblasť aorto-ilickú a femoropopliteálnu, aj keď menej (približne 2x menej ako u nediabetických pacientov).

Autori zo súboru 2189 pacientov liečených pre obliterujúcu arteriosklerózu vykonali 1639 revaskularizačných výkonov, z ktorých 512 (23,4%) boli diabetici.

Včasnou revaskularizáciou u diabetických makroangiopatií významne znížili počet amputácií dolných končatín.

Komplexným angiochirurgickým prístupom a rozšírením arteriálnych rekonštrukcií až na distálne a pedálne by-passy je možné zlepšiť osud týchto pacientov a zachrániť aj celú končatinu.

3.

PEDÁLNÍ BYPASS S VÝTOKEM NA ANGIOGRAFICKY NEZOBRAZENÉ TEPNY DETEKOVANÉ DOPPLEROMETRICKY

STAFFA R., KŘÍŽ Z., GREGOR Z., LEYPOLD J., VLACHOVSKÝ R., DVOŘÁK M., WASIKOVÁ S.

FN u sv. Anny v Brně, II. chirurgická klinika, Pekařská 53, 656 91 Brno

Úvod

Pedální výtokové tepny se někdy nezobrazí na předoperační angiografii. Tato studie hodnotí dlouhodobou průchodnost pedálních graftů v závislosti na tom, zda předoperačně pedální tepny byly angiografií vizualizovány nebo se na angiografii nezobrazily a byly pouze detekovány dopplerometricky.

Metodika

V letech 2000-2005 jsme implantovali 81 pedálních bypassů u pacientů s chronickou kritickou ischémií, z nichž 54 (66,7 %) trpělo diabetem. Gangréna nebo ulcerace nohy byly pozorovány u 68 (84,0 %) končetin, 13 (16,0 %) pacientů bylo ve stadiu klidových bolestí bez ulcerací. U 24 končetin (29,6 %) byl bypass implantován na pedální tepny, které nebyly vizualizovány předoperační angiografií a byly pouze detekovány duplexní ultrasonografií. Pooperačně byli pacienti sledováni podle standardního programu, který zahrnoval klinické vyšetření pacienta a duplexní ultrasonografii graftu 1 a 3 měsíce po operaci a dále každých 6 měsíců.

Výsledky

Během sledování souboru (medián 17 měsíců; rozmezí 3–69 měsíců) 18 graftů (22,2 %) selhalo. U 7 z nich byla končetina zachráněna včasnou trombektomií, která vedla k obnovení dlouhodobé průchodnosti bypassů. Perioperační mortalita byla 2,5 %. Kumulativní pravděpodobnost primární a sekundární průchodnosti štěpů a kumulativní pravděpodobnost záchrany končetiny byla 70,2 %, 80,2 % a 82,4 %. Nebyl zjištěn statisticky významný rozdíl v riziku uzávěru bypassů u pacientů se zobrazenými versus nezobrazenými výtokovými pedálními tepnami na předoperační angiografii (Fisher exact test).

Závěr

Pedální bypass je šetrná metoda s velmi dobrými dlouhodobými výsledky. Duplexní ultrasonografie je plnohodnotnou modalitou pro detekci potenciálních pedálních tepen nezobrazených angiograficky a může redukovat počet pacientů s inoperabilní uzávěrovou chorobou tepen dolních končetin až o 25 %.

4.

BRIDGE – GRAFT: NOVÝ KONCEPT CHIRURGICKÉ LÉČBY PRO ZACHOVÁNÍ INFRAGENUÁLNÍ KONČETINY

KAUCKÝ M., FRÖSCHL A., HOWANIETZ N., MEINHART J., GRABENWÖGER M.

I. Chirurgische Abteilung Herzchirurgie mit gefäschirurgischem Zentrum Krankenhaus Hietzing, Wien, Österreich. Chefarzt: Prof. Dr. med. Martin Grebenwöger

Uvedená práce se zabývá konceptem kompozitního bikrurálního bypassu nemocných, u kterých z jakéhokoliv důvodu chybí autologní žilní materiál k distální cévní rekonstrukci nebo je nekvalitní.

Autor analyzuje skupinu 87 operovaných mezi lety 1996-2005 /z celkového počtu 703 krurálních rekonstrukcí/, dále popisuje metodu a výsledky operace.
V diskusi probírá a srovnává s výsledky jiných typů operací.

5. ANGIOSKOPIE A INTIMOMEDIÁLNÍ HYPERPLAZIE

PISKAČ P., GREGOR Z., STAFFA R., PODLAHA J.

II.chirurgická klinika FN u sv.Anny a LF MU, 656 91 Brno

Angioskopie, převážně s přihlédnutím ke své ceně, není obecně využívaná na angiochirurgic-kých pracovištích. Tato miniinvazivní metoda však nachází své uplatnění u celé řady cévních výkonu. Slouží ke sledování lumen cévy, technické dokonalosti cévní anastomózy, kontrole výsledku arteriální embolektomie a žilní trombektomie, přípravě žíly pro bypass in situ, endarterektomiím apod.

Na II.chirurgické klinice v Brně využíváme peroperační angioskopii od roku 2002.

Předkládáme video a fotodokumentaci 69 letého pacienta šest let po implantaci femoro-politeálního žilního bypassu, u kterého dochází k poruše krevního toku tímto štěpem. Na angiografii je nejasný nález průchodné rekonstrukce se zpomaleným tokem. Pomocí peroperačně provedené angioskopie je upřesněna diagnostika subtotální obturace na podkladě intimální hyperplazie v místě chlopní, upřesněna lokalizace léze a následně provedena kontrola průchodnosti po ošetření.

6. EXTRAANATOMICKÝ BYPASS – SOUČÁST LÉČENÍ OBLITERUJÍCÍHO ONEMOCNĚNÍ TEPENNÉHO SYSTÉMU DK

ŠILHART Z., KYSELA P., SAHELY A.S., HAMTILOVÁ I., NIČOVSKÝ J.

Chirurgická klinika FN Brno, Jihlavská 20, 625 00 Brno

Extra-anatomické bypassy jsou používány ve dvou typických lokalizacích – extrakraniální mozkové tepny a tepny aorto-ilicko-femorální. Zatímco v oblasti tepen aortálního oblouku endovaskulární techniky prakticky vytlačily používání extra-anatomických bypassů, v oblasti aorto-ilické se naopak indikace pro použití především femoro-femorálního zkříženého bypassu rozšířily. Často je nutné zakládat extra-anatomický bypass v případech infekcí cévních rekonstrukcí.

V letech 1997-2005 jsme založili 207 F-F zkřížených a 26 axilo-femorálních bypassů. Zaznamenali jsme v jednom případě infekci F-F bypassu, 1 infekci axillo-femorálního bypassu. 2x jsme zaznamenali krvácení v oblasti axillární anastomózy. Dlouhodobá průchodnost rekonstrukcí v našem souboru je srovnatelná s anatomickými rekonstrukcemi. S rozšířením endovaskulární léčby vzhledem k těmto zkušenostem rozšiřujeme indikace ke kombinovaným výkonům - endovaskulární léčba ilického řečiště na jedné straně + zkřížený F-F bypass. Zátěž takového výkonu pro pacienta je nesrovnatelně nižší, než zátěž laparotomií. F-F bypass provádíme běžně ve svodné, výjimečně lokální anestezii.

Závěr

renesance F-F zkříženého bypassu podpořená symbiózou s endovaskulárními výkony významně snižuje zátěž pacientů a zajišťuje dostatečnou dlouhodobou průchodnost s dobrým výsledným efektem. Steal efekt této anastomózy je zcela nevýznamný. Využití femoro-femorálního bypassu se rozšiřuje i u stále narůstající skupiny starých pacientů.

VÝDUTĚ BŘIŠNÍ AORTY- DIAGNOSTIKA, INDIKACE, LÉČBA A VÝSLEDKY V LETECH 1992-2006

MARESCH M., TÁBORSKÝ J., TOŠENOVSKÝ P., VIDIM T., MITÁŠ P., TOŠOVSKÝ J.

II. chirurgická klinika kardiovaskulární chirurgie I. LF UK a VFN,
U Nemocnice 2, 128 08, Praha 2

V období od května 1993 do května 2006 bylo na našem pracovišti operováno 190 nemocných s výdutí břišní aorty. Elektivní otevřenou chirurgickou léčbu podstoupilo celkem 140 pacientů (74%), zbývajících 50 (26%) bylo operováno akutně (krvácející AAA, ruptura AAA). Časná (do 30 dnů) mortalita ve skupině elektivně operovaných pacientů byla 3,6% a 36% ve skupině nemocných s krvácející výdutí (nebo rupturou).
Výsledky byly analyzovány z hlediska diagnostiky, předoperační rozvahy a způsobu léčby. V uvedeném období byly sledovány postupné změny v přístupu k pacientům, předoperační přípravě, způsobu operační léčby a zařazení nemocných k endovaskulární léčbě.

Klíčové slova: Výduť břišní aorty, ruptura výdutě

8. ANEURYSMA AORTAE ABDOMINALIS

PODLAHA J., GREGOR Z.

II. chirurgická klinika LF MU, FN u svaté Anny Brno, Pekařská 53, 656 91 Brno

V sedmnáctiletém retrospektivně sledovaném období (1989-2005) autoři předkládají soubor 550 pacientů s diagnózou aneurysma abdominální aorty (AAA). Z toho bylo 439 mužů (80 %) a 111 žen (20 %). Věkový průměr byl 71 let.

Výsledky

Elektivních výkonů bylo 365 s mortalitou 21 pacientů, tj. 5,75%. Rupturovaných AAA bylo ošetřeno 185 s mortalitou 81 pacientů, tj. 43,78. U rupturovaných AAA byli pacienti rozděleni dle lokality již přítomného zakrvácení. Krvácení do retroperitoneálního prostoru bylo popsáno u 70 nemocných, tj. 37,84% s mortalitou 22 pacientů, tj. 31,43%. Naproti tomu přítomné hemoperitoneum bylo popsáno u 115 nemocných, tj. 62,16% s mortalitou 59 pacientů, tj. 51,30%. Jsou předloženy typy operačního řešení, hodnocena příčina úmrtí a registrované rizikové faktory.

Závěr

Autoři zdůrazňují závažnost tohoto onemocnění. V případě ruptury pak i na nutnost časné chirurgické léčby hned po záchytu tohoto závažného typu onemocnění. Dále poukazují na důležitost podrobné informovanosti pacienta o implantaci cizího materiálu a dlouhodobého sledování pacienta po cévní rekonstrukci. Sledování by mělo nejlépe probíhat na jednom pracovišti, či alespoň primární pracoviště konzultovat v případě komplikací. To by vedlo k potlačení diagnostického tápání i iatrogenních poškození.

9.

ANEURYZMA ABDOMINÁLNÍ AORTY A STENÓZY VISCERÁLNÍCH TEPEN – SOUČASNÉ MOŽNOSTI LÉČBY

TŘEŠKA V., ČERTÍK B., NOVÁK M.[1]

Chirurgická klinika FN a LFUK v Plzni, [1]Radiodiagnostická klinika FN a LFUK v Plzni

Aneurysma abdominální aorty (AAA) postihuje téměř 180 mužů ve věku 80-84let /100 000 obyvatel. Jeho incidence se trvale zvyšuje a s tím souvisí i zvyšující se počet ruptur AAA, na které umírá ročně 9 mužů a 2,8 žen/ 100 000 obyvatel. V současnosti > 60% AAAs je řešeno endovaskulárně (EVAR). Stenózy viscerálních tepen postihují 6-29% populace.Zde převažuje jednoznačně léčba endovaskulární nad různými typy otevřených rekonstrukcí. Nejčastěji řešenou stenózou je stenóza renální tepny, kde autoři zdůrazňují přísnou indikační rozvahu a doporučují endovaskulární event. otevřený výkon jen u významné (> 70%), symptomatické stenózy.

Stenózy viscerálních tepen postihují asi 20-50% nemocných s AAA. Strategie léčebného postupu je přísně individuální a závisí na velikosti AAA, stupni stenózy a její symptomatologii a na anatomických poměrech v oblasti aorty a viscerální tepny. V léčbě se uplatňují jednodobé chirurgické, endovaskulární nebo kombinované (hybridní) endovaskulární a chirurgické postupy a nebo pak dvoudobé výkony, kdy v první době je proveden endovaskulární výkon na viscerální tepně a následně pak resekce AAA.Od roku 1997 se používají i fenestrované endovaskulární náhrady, kterých zatím bylo v klinické praxi implantováno kolem 1 000, avšak jsou zatím stále ve stadiu klinického zkoušení. Krátkodobé výsledky u fenestrovaných náhrad jsou velmi dobré. 30 denní mortalita je < 5% a riziko konverze 1-1,5%. Novou generací jsou pak tzv. „multibranched stent grafts“, jejichž klinické využití teprve ukáže budoucnost.

Autoři v přednášce diskutují literární a vlastní zkušenosti v léčbě AAA se stenózami viscerálních tepen a navrhují strategii léčebného postupu u tohoto typu onemocnění.

Práce vznikla s podporou VZ MSM 0021620819

10.

RESEKCE SUBRENÁLNÍ AORTY U DISEKCÍ HRUDNÍ AORTY TECHNIKOU AORTÁLNÍ FENESTRACE

ČERTÍK B., TŘEŠKA V., ŠULC R., MOLÁČEK J., NOVÁK M.[1]

Chirurgická klinika FN Plzeň-Lochotín, [1]Radiodiagnostická klinika FN Plzeň-Lochotín

Disekce hrudní aorty je onemocnění, na jehož začátku vznikne trhlina vnitřní vrstvy aortální stěny (entry), ve většině případů na podkladě degenerace médie. Zatékající krevní proud štěpí aortální stěnu a disekce se může propagovat i na subrenální aortu. Lumen aorty je tak rozděleno na pravé a nepravé. Podle lokalizace entry rozlišujeme proximální disekci (disekce typu A) začínající nad aortální chlopní a distální disekci (disekci typu B), kde je entry lokalizované pod odstupem levé podklíčkové tepny. Zatímco disekce typu A vede ve většině případů k rychlému kardiálnímu selhání a je indikována k urgentní náhradě ascendentní aorty, u disekce typu B dochází ve většině případů ke stabilizaci celého procesu při antihypertenzivní léčbě a nepravé lumen se může i spontánně uzavřít (trombozovat). V případě vytvoření další intimální trhliny, která propojí pravé a nepravé lumen aorty (reentry) vznikne tzv. dvojitá aorta, která zůstává při dobře vedené antihypertenzivní léčbě většinou stacionární.

Nebezpečí u disekce typu B vyplývá především z propagace nepravého lumen pokud se nevytvoří reentry. Stoupající tlak v nepravém lumen způsobuje útlak pravého lumen aorty a tímto mechanismem se mohou významně zužovat až uzavírat odstupy viscerálních větví, subrenální aorta či pánevní řečiště. U části nemocných v důsledku špatně korigovatelné hypertenze dochází k dilataci nepravého lumen i při vytvořené reentry (aneurysmatická dilatace hrudní aorty nebo subrenální aorty s nebezpečím ruptury).

Na chirurgické klinice v Plzni jsme v letech 2004-2005 řešili 3 případy disekce hrudní aorty šířící se až na pánevní řečiště náhradou subrenální aorty technikou aortální fenestrace. V jednom případě se jednalo o výkon urgentní pro akutní končetinovou ischémii, ve zbylých dvou případech o plánovaný výkon. Ve všech třech případech bylo chirurgické řešení úspěšné a léčba nebyla komplikována.

11. KOMBINOVANÉ VÝKONY U ANEURYZMAT BŘIŠNÍ AORTY

MAZUR M., DOSTALÍK J., PROCHÁZKA V., GUŇKA I.

Fakultní nemocnice s poliklinikou Ostrava, chirurgická klinika, 17. listopadu 1790, 708 52 Ostrava - Poruba

Dodnes užívaná technika resekce aneuryzmat břišní aorty s náhradou cévní protézou byla poprvé popsána De Bakeyem a Creechem v r. 1964 a 1966. Endovaskulární metoda řešení AAA byla do praxe po sérii experimentálních prací zavedena Volodosem v r. 1986 a Parodim v r. 1990. Neustálý vývoj v medicíně vede ke zdokonalování operačních metod a intervenčního instrumentaria.

Výsledkem jsou pak další pokroky:

- suprarenální fixace stentgraftů (Lawrence – Brown, Hartley, r. 1996)
- fenestrované stentgrafty (Anderson, r. 2001)

Vzhledem k narůstající prevalenci počet operovaných pacient narůstá. Ve světe se ročně implantuje do AAA přes 30.000 stentgraftů. Resekční a endovaskulární metody se vzájemně doplňují a mají své indikace. U některých pacientů je s výhodné použít další možnost - kombinaci endovaskulárního a chirurgického – revaskularizačního postupu. Jedná se o pacienty rizikové k chirurgické resekci a zároveň nevhodné pro tvar aneuryzmatu a přístupového pánevního řečiště ke kompletnímu endovaskulárnímu řešení. Další skupinou jsou pacienti s rupturou aneuryzmatu, u kterých byly tyto kombinované postupy poprvé použity v r. 1994 Veithem a Chuterem.
Rádi bychom o těchto pacientech referovali.

12.

CONVERSION TO OPEN SURGERY AFTER ENDOVASCULAR ANEURYSM REPAIR

UTÍKAL P.[1], KÖCHER M.[2], BACHLEDA P.[1], ČERNÁ M. [2], KOUTNÁ J.[3], DRÁČ P.[1]

[1]II. chirurgická klinika, [2]Radiologická klinika, [3]Klinika anestezie a resuscitace
FN UP, I. P. Pavlova 6, 775 20 Olomouc

Purpose

We evaluate the outcome of patients after endovascular aneurysm repair who had to undergo open aneurysm repair with stentgraft removal.

Methods

Between 1996 and 2006 we treated endovascularly 165 patients with asymptomatic AAA. Conversion to open surgery was indicated in 7 (4.2%) patients. 4 (2.4 %) patients underwent early conversion. Immediate – primary conversion was done in 2 (1.2%) patients due to type Ib endoleak (n=1) and type IIIa endoleak (n=1). Within the first three weeks, conversion was performed in 2 (1.2%) patients for type Ia endoleak (n=1) electively and for stentgraft thrombosis (n=1) acutely. During the follow up period (min 1 month , max 120 months) 3 (1.9%) of the remaining 161 patients underwent late conversion to open surgery for late type Ia endoleak electively (n=2) and for rupture acutely (n=1). There were 4 unsuccessful endovascular reinterventions in 3 patients prior to dicision for conversion. A total of 7 stentgrafts – aortic tube graft (n=1), bifurcated (n=5) and aortouniiliac (n=1) – were removed. Open surgery was approached via a median laparotomy under general anesthesia. Aorta was cross – clamped infrarenally in 3 (43%) and suprarenally in 2 (29%) patients. In 2 (29%) patients the aorta clamping above the celiac trunk was necessary. Aneurysmal sac incision and manual compression of the aorta were used for removing. Reconstruction using bifurcated prosthesis with iliac or femoral connection was performed in 5 (72%) patients; aorto-iliac in two and aorto-femoral in three ones. Aortic tube graft was used in one patient and aortouniiliac graft in the last one (using the femoral femoral cross over bypass as a part of the prior aortouniliac exclusion)

Results

All stentgrafts were removed completely and there was no severe aortic or iliac wall damage due to the anchoring barbs. Despite technical success of the conversion, both of our patients indicated to acute conversion died due to multiorgan failure. Elective conversion did not lead to any mortality and there were no severe cardial, pulmonal or renal morbidity .

Conclusion

When conversion to open surgery after endovascular aneurysm repair is neccessary, elective open stentgraft removing with aortic reconstruction is a safe procedure, acute conversion is associated with high mortality.

13.

KOMBINOVANÝ CHIRURGICKÝ A INTERVENČNĚ RADIOLOGICKÝ PŘÍSTUP K ŘEŠENÍ MNOHOČETNÝCH TEPENNÝCH ANEURYZMAT U PACIENTA PO OPERACI PSEUDOCYSTY PANKREATU S 8. RECIDIVOU INCISIONÁLNÍ KÝLY A ROZSÁHLÝM DEFEKTEM BŘIŠNÍ STĚNY – KAZUISTIKA

NOVOTNÝ T.[1], KŘÍŽ Z.[1], PŘÍVARA M.[1], HORKÝ B.[1], JEŘÁBEK J.[1], BUČEK J.[1], VOJTÍŠEK B.[2]

[1]II. chirurgická klinika, [2]Klinika zobrazovacích metod
Lékařská fakulta Masarykovy univerzity, Komenského nám. 2, 662 43
Brno a Fakultní nemocnice u svaté Anny v Brně, Pekařská 53, 656 91 Brno

Prezentujeme kazuistiku 51-letého muže, který byl odeslán na naše pracoviště v červenci 2005 pro podezření na aneuryzma arteria poplitea vlevo dle sonografie. Subj. pac. udával před měsícem zjištěné vyklenutí v levém podkolení, jinak byl bez obtíží. Pulzace na končetině byly přítomny do periferie. Při došetřování stavu zjišťujeme současnou přítomnost subrenálního aneuryzmatu břišní aorty, aneuryzmatu arteria ilica communis vpravo, oboustranných aneuryzmat arteria ilica interna a arteria femoralis communis a dále aneuryzma arteria poplitea vlevo. Současně se jedná pacienta, který před 4 lety prodělal operaci pseudocysty pankreatu a v dalších 3 letech 8 operací pro kýlu v jizvě a její recidivy na jiných pracovištích. Nyní přítomna opět recidiva s rozsáhlým defektem břišní stěny. V předkládané kazuistice bychom rádi prezentovali užití kombinace chirurgických a intervenčně radiologických přístupů k řešení jednotlivých aneuryzmatických postižení tepenného systému a 8. recidivy kýly v jizvě, včetně komplikací použitých postupů a jejich řešení, jakožto typickou ukázku interdisciplinární spolupráce, s níž se v současné době setkáváme stále častěji.

14. KOMBINOVANÉ (CHIRURGICKÉ A INTERVENČNĚ RADIOLOGICKÉ) VÝKONY PRO ISCHEMICKOU CHOROBU DOLNÍCH KONČETIN

BACHLEDA P., UTÍKAL P., KÖCHER M., ČERNÁ M., DRÁČ P., HERMAN J., SEKANINA Z., ŠIŠOLA I.

II. chirurgická a radiologická klinika FN Olomouc, Olomouc, Česká republika

Cíl práce

Projevy ischemické choroby dolních končetin na podkladu obliterující aterosklerózy mají často příčinu ve víceetážovém postižení arteriálního řečiště. Jednodobý kombinovaný výkon intervenčně radiologický a cévně chirurgický umožní ošetření arteriálního pánevního řečiště intraoperační transluminální angioplastikou (bez nebo se zavedením stentu) a femoropopliteálního uzávěru chirurgickým femoropopliteálním bypassem.

Materiál a metodika

V letech 2000-2004 bylo u 46 nemocných provedeno 54 kombinovaných výkonů pro víceetážové aterosklerotické poškození arteriálního řečiště. Po preparaci vidlice femorální artérie v třísle byla ošetřena stenóza nebo uzávěr AIC nebo AIE transluminální angioplastikou bez nebo se zavedením stentu. Následovalo založení femoropopliteálního bypassu. K cévní náhradě byla použita autologní saféna nebo ePTFE interponát. K předoperačnímu zhodnocení stavu končetiny byla použita Fontainova klasifikace. Výtokový trakt byla tvořen minimálně jednou artérií. Pooperační sledování obsahovalo klinický nález, vyšetření barevnou duplexní sonografií a dle stavu NMR ag nebo ag. Byla sledována jednoletá a dvouletá asistovaná kumulativní funkce rekonstrukce, jednoleté a dvouleté přežití nemocných a vliv diabetické angiopatie na průběh choroby.

Výsledky

Průměrný věk nemocných byl 63 roků (43-84), léčeno bylo 32 (9 diabetiků) mužů a 14 (6 diabetiček) žen. Indikace dle Fontainovy klasifikace byla: ve stadiu II 68,5 % výkonů, ve stadiu III 11% výkonů a ve stadiu IV 20,5 % výkonů.
U 38 nemocných bylo provedeno 54 angioplastik (17 s použitím stentu) a 54 femoropopliteálních bypassů (39 na PI a 15 na PIII).
V prvním roce sledování byla kumulativní asistovaná primární funkce 91 % a 96% přežití nemocných. K zachování funkce angioplastiky a bypassu byla provedena reangioplastika (3x), trombektomie bypassu (2x), angioplastika anastomózy (2x) a rekonstrukce vidlice femorální arterie (1x). Po dvou letech byla kumulativní asistovaná primární funkce 83 % a 89 % přežití . K zachování funkce bylo provedeno celkem 10 výkonů.

Závěr

Kombinovaný výkon tvořený peroperační transluminální angioplastikou pánevního arteriálního řečiště a současné založení femoropopliteálního bypassu představují technicky jednoduchý výkon při ošetření různého stupně ischémie dolní končetiny. Výsledek je závislý na kvalitě výtokového traktu, na možnostech pooperační monitorace výkonů a na možnostech včasného ošetření při vývoji komplikace.

15.

NAŠE ZKUŠENOSTI S KOMBINOVANÝMI ENDOVASKULÁRNÍMI A CHIRURGICKÝMI VÝKONY V LÉČBĚ ICHDK

BALÁŽ P., KLEIN D., CHLUPÁČ J., ADAMEC M., PEREGRIN J.[1]

Klinika transplantační chirurgie, [1]Základna radiodiagnostiky a intervenční radiologie, IKEM, Vídeňská 1958/4, 140 21 Praha 4

Cévní chirurgie zaznamenala v posledních letech velký rozmach a současný vývoj intervenčních metod na tepnách dolních končetin tyto možnosti ještě dále rozšířil. Rozvoj endovaskulárních metod ve spolupráci s cévní chirurgií dali možnost vzniku kombinovaných výkonů. V IKEM provádíme kombinované výkony jak jednodobé (hybridní), tak dvoudobé (sekvenční).

Cílem prezentace je demonstrovat náš soubor pacientů v období roku 2000-2005 a indikační kritéria k hybridním výkonům, které v IKEM provádíme.

Mezi základní typy hybridních výkonů prováděné v IKEM patří perkutánní angioplastika (PTA) pánevních tepen a periferní bypass (nejčastěji femoro-popliteální), (n=69), druhým typem je PTA povrchní stehenní tepny s chirurgickou rekonstrukcí společné a hluboké stehenní tepny (n=41). Třetím typem je cévní rekonstrukce ve femoro-popliteálním úseku a následná PTA bércových tepen (n=35).

Od kombinovaných výkonů očekáváme zlepšení jak krátkodobých, tak dlouhodobých výsledků léčby pacientů s ICHDK, což ukáže jejich dlouhodobé sledování, které je předmětem naší další práce.

16. CÉVNÍ REKONSTRUKCE U PACIENTŮ STARŠÍCH NEŽ 65 LET

KYSELA P., ŠILHART Z., HAMTILOVÁ I., SAHELY A.S., NIČOVSKÝ J.

Chirurgická klinika FN Brno, Jihlavská 20, 625 00 Brno

Populace stárne. Chirurgická technika a nové materiály umožňují cévní rekonstrukce v daleko širším měřítku než dříve. Pokroky v anesteziologii umožňují „bezpečně" operovat pacienty ve vyšším věku, či s těžšími přidruženými onemocněními. Definice stáří může být dána buď absolutně – mnoho zdrojů uvádí hranici 65 let, nebo funkčně - kdy je hranice stáří definována jako věk kdy prudce narůstá počet a závažnost komorbidit a významně se snižuje funkční rezerva organismu a je snížená mobilita. Současně lze očekávat u starších pacientů nižší střední dobu dožití a nižší nároky na pohyb, což umožňuje provádět cévní rekonstrukce s potenciálně nižší dlouhodobou průchodností.

Průměrný věk všech našich pacientů je 67,5 roku. Věkový medián u pacientů operovaných pro AAA je 69,5 roku, u ostatních rekonstrukcí tepen DKK 72,6 roku a u operací krkavic 72,3 roku. Závažné komplikace po výkonech u těchto pacientů nepřevyšují při našich indikacích signifikantně komplikace mladších pacientů.

V této věkové skupině narůstá podíl extraanatomických bypassů (femoro-femorálních zkřížených event. Axillo-femorálních) bypassů, profundoplastik a výkonů na karotidách v krčním bloku. Stoupá podíl endovaskulární léčby ilického řečiště v kombinaci se zkříženým F-F bypassem. Naopak endovaskálární výkony periferních tepen bývají vzhledem k těžkému difuznímu postižení málokdy jedinou revaskularizační metodou, nicméně jsou vítaným doplněním chirurgické léčby a rozvíjí se kombinované výkony i v této lokalitě. V této věkové skupině jsme zaznamenali vyšší podíl krurálních bypassů prováděných k záchraně končetiny. Takto se nám podařilo končetinu zachránit v 83 % pacientů v preamputačním stadiu bez možnosti jiné revaskularizace! Zákrok není náročnější než případná amputace, která může u starších pacientů znamenat trvalou mobilitu se všemi důsledky.

Indikace k výkonům posuzujeme přísně individuálně – i malé funkční zlepšení u starého pacienta může výrazně zvýšit kvalitu jeho života – tedy lze rozšířit indikace k určitým typům rekonstrukcí nad rámec obecně akceptovaných kritérií. Na druhé straně i malý zákrok při snížené funkční rezervě znamená velké zatížení pro pacienta. Při vhodných indikacích lze bezpečně revaskularizovat i staré pacient s komorbiditami a nabídnout jim tak dostatečnou kvalitu zbytku života za cenu přijatelného rizika.

17.

ČERSTVÝ KADAVEROSNÍ ARTERIÁLNÍ ALLOGRAFT V AORTOILICKÉ POZICI: MOŽNOST ANATOMICKÉ REKONSTRUKCE PŘI INFEKCI CÉVNÍ PROTÉZY

ŠEBESTA P., ŠTÁDLER P., ŠEDIVÝ P., KLIKA T., ZDRÁHAL P., KOŘISKOVÁ Z., VITÁSEK P., DOLEČEK L.

Oddělení cévní chirurgie, Nemocnice Na Homolce, Praha

Úvod

Bakteriální infekce aortoilické/femorální cévní protézy je obávanou komplikací: k vyléčení je zpravidla nezbytné úplné odstranění náhrady. Nová protetická extraanatomická rekonstrukce je zatížena rizikem dehiscence aortálního pahýlu, reinfekce náhrady a nízkou sekundární průchodností. Čerstvé tepenné allografty představují cennou variantu díky protiinfekční odolnosti. Jejich velikost a tvar umožňují chirurgovi restaurovat původní anatomické poměry a vyhnout se výše uvedeným nevýhodám postupů extraanatomických.

Materiál a metodika

V letech 2001-2006 jsme operovali 14 pacientů: 8 mužů a 6 žen průměrného věku 36 až 81 let (m.64). U dvanácti šlo o opakované předchozí protetické rekonstrukce, u dvou o primární infekci aortoilického úseku. Dvanáct pacientů mělo píštěl v třísle či falešné aneurysma, tři byli septičtí. SA byl kultivován 9x (MRSA 4x). Aortofemorální allografty byly získány při multiorgánových odběrech, skladovány při +4 st.C a použity do 24 hodin. Po odstranění původní cévní protézy jsme provedli aortobifemorální bypass u 6 nemocných a unilaterální aorto/iliakofemorální bypass u 7 operovaných. Jednou jsme excidovali a nahradili aortální bifurkaci. Všechny výkony byly pokryty 3- 6 týdenním podáváním antibiotik a pacientům byla nasazena šetrná trvalá imunosupresivní léčba.

Výsledky

Žádný z nemocných nezemřel. Jednou jsme reparovali poraněný ureter. Do 30 dnů se 1x rozvinula přechodná renální insuficience a 1x jsme trombektomovali uzávěr raménka. Tři pozdní stenosy jsme pozorovali po 3, 22 a 24 měsících a vyřešili je 2x intervenčně a 1x reoperací. Nemocní jsou sledováni 4-55 měsíců (medián 18 m.). Dvě pozdní úmrtí (24 a 32 měsíců po op.) nesouvisela s předchozí cévní operací.

Závěr

Čerstvé kadaverosní arteriální allografty zasluhují v současné době pozornost jako slibná alternativa chirurgického řešení infekce předchozí protetické rekonstrukce. K potvrzení naší střednědobé zkušenosti jsou potřebné dlouhodobé výsledky.

18. OPTIMÁLNÍ POSTUP PŘÍPRAVY CÉVNÍHO TRANSPLANTÁTU

ŠTÁDLER P.[1], SLÍŽOVÁ D.[2], KRS O.[2]

[1]Nemocnice Na Homolce, oddělení cévní chirurgie, Roentgenova 2, Praha
[2]Ústav anatomie, LF UK Hradec Králové

Cíl

Infekce cévní protézy patří mezi nejzávažnější komplikace v cévní chirurgii s vysokou morbiditou i mortalitou. Cévní alografty mají velmi dobrou odolnost proti infekci a mohou být úspěšně použity k řešení této problematiky. Hlavním cílem práce bylo sledování vlivu času a teploty na strukturální změny cévních transplantátů uložených v konzervačním roztoku Custodiol®při dvou teplotních režimech a stanovení optimálního postupu jejich přípravy pro klinické využití.

Metodika

V experimentu bylo použito 48 vzorků lidské tepny a žíly získaných při multiorgánovém odběru. Cévy byly ostře nakrájeny na úseky o délce přibližně 10 mm, rozděleny do dvou skupin a okamžitě vloženy do konzervačního média. První skupina byla konzervována při teplotě +4 °C po celou dobu experimentu. Druhá skupina byla vystavena kombinaci normo- a hypotermie. Vzorky byly nejprve po dobu 24 hodin konzervovány při teplotě +37 °C a následně rychle zchlazeny na +4 °C. Vzorky obou experimentálních skupin byly uchovávány v konzervačním médiu po dobu minimálně 12 hodin a maximálně 30 dnů a dále zpracovány histologicky a metodou rastrovací elektronové mikroskopie. Jako kontrola byly použity vzorky týchž cév odebrané bez konzervace přímo do fixačního roztoku.

Výsledky

Cévy / stádium	Iniciální dystrofie	Změny buněčných membrán	Rozvláknění, počátek denudace endotelu	Kompletní denudace endotelu, obnažení MEI
AF (+4°C)	6. den	od 7. dne	10.- 11. den	od 22. dne
AF (+37°C/+4°C)	2.- 3. den	od 4. dne	od 10. dne	od 18. dne
VSM (+4°C)	4. – 5. den	od 7. dne	od 8. dne	od 18. dne
VSM (+37°C/+4°C)	2. den	3. den	5.- 7. den	od 16. dne

AF arteria femoralis, VSM vena saphena magna, MEI membrana elastica interna

Závěr

Z uvedených údajů vyplývá, že na tepenných štěpech nastupují změny později, jsou odolnější než žilní, a to při obou teplotních režimech. Počáteční vystavení tkání fyziologické teplotě urychluje nástup dystrofických změn u tepen i žil, patrně zde dochází k aktivaci autolytických procesů nebo snad obdobě reperfúzního syndromu.

ALLOGENNÍ ŽÍLA V LÉČBĚ KRITICKÉ ISCHEMIE DOLNÍCH KONČETIN

MARADA T., MATIA I., JANOUŠEK L., ADAMEC M., LIPÁR K.

Klinika transplantační chirurgie, Institut klinické a experimentální medicíny, Vídeňská 1958/9, Praha 4 - Krč

Úvod

Pro pacienty s kritickou ischemií končetin, u kterých nelze použít k cévní rekonstrukci autologní vénu saphenu magnu (VSM), je často užití allogenního materiálu jednou z posledních možností záchrany končetiny. V naší práci prezentujeme zkušenosti s použitím v chladu konzervovaných allogenních žil v léčbě kritické ischemie dolních končetin.

Materiál a metody

Od září 2000 do června 2006 jsme použili 46 venozních allograftů v léčbě 44 končetin u 43 pacientů (21 mužů, 22 žen). Indikací k cévní rekonstrukci byly klidové bolesti (23,9 %), nebo trofické defekty (76,1 %). Průměrný věk pacientů našeho souboru byl 66,8 let, 72,1 % pacientů mělo hypertenzi, 69,7 % diabetes mellitus, 60,5 % ischemickou chorobu srdeční, 60,5 % hyperlipidémii, 46,5 % byli současní nebo bývalí kuřáci a 16,5 % pacientů mělo chronickou renální insuficienci. Všechny cévní rekonstrukce allogenní žilou byly infrainguinální s distální anastomózou na proximální podkolenní tepnu v 19,6 %, na distální podkolenní tepnu v 19,6 %, na tepny bérce v 54,3 %, nebo na tepny nohy v 6,5 %. Průměrná doba studené ischemie štěpů byla 5 dnů. Pooperačně jsme podávali antiagregační nebo antikoagulační léčbu. Pacientům jsme po operaci podávali imunosupresivní terapii (prednison, cyklosporin nebo tacrolimus v monoterapii) k prevenci rejekce štěpů.

Výsledky

Průměrná doba sledování pacientů v souboru byla 13,3 měsíce (rozmezí 1 týden až 60 měsíců). Přežívání pacientů bylo 100 % v 1. měsíci, 88 % v 6. měsíci až 2.roce a 74 % ve 3.roce sledování. Procento zachráněných končetin bylo 96 % v 1.měsíci, 78 % v 6.měsíci, 71 % v 1.roce, 50 % v 2. roce a 43 % v 3.roce sledování. Primární průchodnost rekonstrukcí byla 83 % v 1. měsíci, 47 % v 6. měsíci, 35 % v 1.roce, 31 % v 2. roce a 15 % ve 3.roce sledování. Sekundární průchodnost rekonstrukcí byla 83 % v 1. měsíci, 64 % v 6. měsíci, 57 % v 1.roce, 46 % v 2. roce a 31 % ve 3. roce sledování.

Závěr

Allogenní žíla je dle našich zkušeností vhodným materiálem k cévní rekonstrukci u pacientů s kritickou ischemií dolních končetin, u kterých není možné použít autologní žílu. Tento materiál umožňuje v průběhu dvou let zachránit končetinu před vysokou amputací u 50 % takto léčených pacientů. Nevýhodou tohoto postupu je nutnost imunosupresivní léčby v pooperačním období.

IMUNOSUPRESIVNÍ LÉČBA PO CÉVNÍCH REKONSTRUKCÍCH ALLOGENNÍM ŠTĚPEM - NAŠE KLINICKÉ A EXPERIMENTÁLNÍ ZKUŠENOSTI

MATIA I., JANOUŠEK L., ADAMEC M., LIPÁR K.

Klinika transplantační chirurgie, Institut klinické a experimentální medicíny, Vídeňská 1958/9, Praha 4 – Krč

Rozvoj transplantační medicíny za posledních 25 let otevřel nové možnosti použití allogenního materiálu v cévní chirurgii. V současné době cévní chirurgové využívají jak allogenní žíly tak tepny. Dle podmínek uchovávání se rozlišují kryokonzervované a tzv."čerstvé" (chladem konzervované) cévní štěpy. Indikace jejich užití je široká.

Na Klinice transplantační chirurgie máme zkušenosti s využitím „čerstvých" allogenních cév od roku 1997 u 83 pacient (50 alložil, 33 allotepen). Tepenné allografty používáme ve třech základních indikacích. První je léčba infekcí cévní protézy. Druhou je léčba ischemické choroby dolních končetin nebo výdutě břišní aorty u pacientů po orgánové transplantaci. Třetí indikací použití allogenních tepen je současná cévní rekonstrukce a transplantace ledviny nebo pankreatu u jednoho příjemce. Hlavní indikací použití žilních allograftů u vybrané skupiny nemocných je léčba kritické ischemie dolních končetin. V některých případech užíváme allogenní žíly i při léčbě infekcí cévních protéz.

V práci prezentujeme výsledky s použitím „čerstvých" tepenných i žilních allograftů jako materiálu k cévním rekonstrukcím na našem pracovišti. Uvádíme zkušenosti s využitím imunosupresivní terapie podle jednotlivých indikací použití cévních štěpů a její komplikace.
V experimentální části práce je vyhodnocen protokol s modifikovaným podáváním imunosupresiva tacrolimu po transplantaci tepen u potkanů a jeho možný dopad na klinickou praxi.

21. ROBOTICKY ASISTOVANÉ CÉVNÍ REKONSTRUKCE – SOUBOR 45 PACIENTŮ

ŠTÁDLER P., VITÁSEK P., PATOUŠ P.

Nemocnice Na Homolce, oddělení cévní chirurgie, Roentgenova 2, 15030 Praha 5

Minimálně invazivní přístupy v cévní chirurgii se začínají objevovat od roku 1993, kdy provedl Dion v Kanadě laparoskopicky asistovaný aortobifemorální bypass. V České republice byla poprvé laparoskopická cévní rekonstrukce (iliakofemorální bypass) provedena v roce 1997 (Dostalík), první laparoskopická resekce výdutě břišní aorty a robotem asistovaná cévní rekonstrukce pak v roce 2005 (Štádler). V současné době jsou v literatuře uváděny nejen soubory laparoskopických cévních operací, ale i první malé klinické sestavy robotem asistovaných cévních výkonů. Minimálně invazivní operace se stávají populárními i v cévní chirurgii, protože přinášejí pro pacienty větší komfort a umožňují jim časnější návrat do běžného života.

Autoři představují úvodní klinickou sestavu 45 pacientů, u kterých provedli robotem asistovanou rekonstrukci v aortoilické oblasti. Operace byly provedeny kombinovaným přístupem za použití klasické laparoskopické techniky a asistence robotického systému da Vinci. Ve všech případech postupovali autoři podle vlastního modifikovaného transperitoneo-retroperitoneálního přístupu, který urychluje preparaci v této oblasti. V uvedeném souboru je zastoupena většina známých typů cévních rekonstrukcí (iliakofemorální, aortofemorální, aortobifemorální, trombendarterektomie bifurkace aorty se záplatou, aneurysma břišní aorty a aneurysma pánevní tepny). Jeden operační výkon byl dokončen z minilaparotomie. Jednalo se o kombinaci výdutě pravé pánevní tepny s aterosklerotickým uzávěrem levé pánevní tepny. V daném případě byl proveden roboticky asistovaný aortobifemorální bypass s vyřazením výdutě pánevní tepny pomocí staplerů. Důvodem k minilaparotomii bylo selhání stapleru, který nedokázal vzhledem k závažnému aterosklerotickému nálezu pánevní tepnu uzavřít. Jeden pacient byl druhý den revidován pro krvácení z klipované lumbální tepny. Mortalita v souboru byla 0%. Jeden nemocný prodělal v pooperačním období septický stav, který si vyžádal dlouhodobější podávání ATB.

Laparoskopické cévní rekonstrukce jsou podle literatury prováděny na řadě pracovištích po celém světě a některé se již staly metodou volby. Roboticky asistované rekonstrukce představují kvalitativně další krok v minimálně invazivní cévní chirurgii. Hlavní výhodou je významné urychlení času anastomózy a tím zkrácení doby naložení cévní svorky.

22.

ROBOTICKY ASISTOVANÉ LAPAROSKOPICKÉ CÉVNÍ REKONSTRUKCE – NAŠE PRVNÍ ZKUŠENOSTI

DVOŘÁK M., JEŘÁBEK J., VLACHOVSKÝ R., BUČEK J., GREGOR Z.

II.chirurgická klinika FN u sv.Anny v Brně, Pekařská 53, 656 91, Brno,
Centrum robotické chirurgie FN u sv.Anny v Brně, Pekařská 53, 656 91, Brno

Ve Fakultní nemocnici u sv. Anny v Brně bylo letos zřízeno – jako jedno ze 3 center v České republice – Centrum robotické chirurgie. Laparoskopické operace představují v dnešní době stále častěji alternativu pro tradiční operační výkony a díky robotické asistenci se posunují od jednoduchých výkonů ke specializovaným a náročným zákrokům.

Náš soubor zatím zahrnuje 5 pacientů odoperovaných v období od května do června 2006. Naše první zkušenosti ukazují, že cévní rekonstrukce provedené pomocí robotického systému da Vinci jsou nejen velmi přesné a pro chirurga komfortní, ale přináší také jednoznačný profit pro pacienta. Mezi hlavní výhody patří minimálně invazivní operační přístup, nižší riziko infekce, menší pooperační bolesti, kratší pobyt na JIP, zkrácení celkové doby hospitalizace, výborný kosmetický efekt a rychlý návrat do aktivního života nevyjímaje. Za hlavní nevýhody považujeme zejména delší operační čas související se zaváděním nové metody a delší learning curve v rámci cévní chirurgie v porovnání s ostatními obory využívajícími robotický systém.

23.

A-V ZKRATY CÉVNÍ PROTÉZOU U DIALYZOVANÝCH NEMOCNÝCH, 10 - LETÉ VÝSLEDKY

SLAVÍKOVÁ M., VIK K., SALMAY M.

II. chirurgická klinika kardiovaskulární chirurgie VFN a 1.LF UK
U Nemocnice 2 , 128 08 Praha 2

Úvod

Autoři prezentují dlouhodobé výsledky použití PTFE protéz pro permanentní cévní přístup u dialýzovaných nemocných.

Metoda

Od února 1996 do února 2006 bylo založeno 475 A-V zkratů s cévní protézou u 435 nemocných (13 % všech A-V zkratů). U těchto nemocných byla ve dvou pětiletých obdobích zhodnocena primární a sekundární průchodnost v závislosti na typu zkratu a použité protéze a proveden rozbor komplikací.

Výsledky

V našem souboru tvořili ženy 68 % všech pacientů, průměrný věk pacientů byl 63,5 let, diabetes mělo 48 % pacientů. U těchto pacientů bylo na předloktí založeno 211 přímých a 176 zkratů do oblouku, na paži bylo provedeno 73 a na DK 15 protetických zkratů. V prvním pětiletém období byla $^{1/2}$-,1-, 2-, a 3-roční primární průchodnost 77%, 57,5%, 52% a 39%, v druhém období 84%, 74%, 57% a 57%. Sekundární průchodnost byla v jednotlivých letech pro první pětileté období 76%, 67%, 54%, 47% a 47%, pro druhé období 89%,77%,73%,65% a 53%. Průchodnost zkratů nebyla ovlivněna typem ani lokalizací protézy, jen protéza Diastat měla statisticky horší průchodnost než ostatní goretexové protézy.Ve sledovaném období byla incidence infekcí protéz 4,6%.

Závěr

Podle našich výsledků typ ani lokalizace zkratu neovlivňuje jeho průchodnost. Lepší výsledky druhého období souvisí se zlepšením chirurgických, diagnostických a radiointervečních postupů.

24. A-V ZKRATY – NAŠE ZKUŠENOSTI ZA 10 -TI LETÉ OBDOBÍ

KONEČNÝ Z., KŘÍŽ Z., DVOŘÁK M., VLACHOVSKÝ R., NOVOTNÝ T., BUČEK J., KREJČÍ M.

II. chirurgická klinika , Fakultní nemocnice u svaté Anny, Brno

Základní podmínkou k opakovatelnému a trvalému napojení na umělou ledvinu u chronicky dialyzovaných pacientů je vytvoření arteriovenozní píštěle. Ta by měla být dobře přístupná kanylaci a s dostatečným průtokem. Nejběžnějším typem zkratu je tzv. radiocephalický shunt založený na předloktí nedominantní končetiny dle Brescia – Cimina. Při uzavření zkratu či jeho nedostatečném průtoku nastupuje řada dalších možností pro založení nové píštěle. Jako alternativu k zakládání A-V zkratů u pacientů s chronickou renální insuficiencí lze provést zavedení katetru pro peritoneální dialýzu. Na II. chirurgické klinice FN USA bylo v období 1996 až 2005 u pacientů z chronickou renální insuficiencí založeno 1329 přístupů pro dialýzu.

25. INTERPONOVANÝ STENT

KRAJÍČEK M., KAMMERMAYEROVÁ M., STOUPAL P., VOLENEC K.

II. chir. klinika kardiovaskulární chirurgie VFN, U nemocnice 2, 120 00 Praha 2, VÚP,a.s., Šujanovo nám. 3, 600 00 Brno, ELLA, Milady Horákové 504, 500 06 Hradec Králové

Uskutečnit spolehlivou anastomózu end to side na těžce atherosklerotícky změněnou tepnu, zvláště pak břišní aortu je obvykle velmi problematická záležitost. Endovazální výkon v těchto případech nepadá v úvahu a dva známé postupy a totiž obalení aorty zevně cévní protézou není zcela jednoduché a při nejmenším je časově náročné.

Výkon lze podstatně zjednodušit zvláštním typem chirurgicky zaváděného stentu, který jsme nazvali „interponovaný". Klasická konstrukce samoexpandibilního stentu je pouze na obou koncích, které jsou spojeny třemi podélnými tvrdými osami. Celý útvar je obalen polyesterovou pleteninou impregnovanou kolagenem. Před zavedením je stent stlačen na obou koncích fixačními vlákny. Postup je jednoduchý. Podélnou arteriotomií je do tepny, která buď je nebo není dle místního nálezu endarterektomovaná, zaveden tento stent přiměřeného průsvitu tak, aby bezpečně přesahoval na obou stranách délku arteriotomie. Po správném umístění jsou přestřižena a odstraněna fixační vlákna . Tím se stent roztáhne a zafixuje v tepně. Pak se podélně otevře pletenina stentu mezi osami a provede se jednoduchá end to side anastomóza protéza na protézu, takže kvalita stěny tepny, jmenovitě aorty, je zcela lhostejná.

Zatím bylo vyrobeno několik vzorků a popsaný postup byl ověřen implantací do břišní aorty mrtvého těla a rovněž experimentálně do a. carotis ovce. Schema stentů i vlastní stenty jsou patrné z dokumentace, ze které je také jasný mechanismus jejich účinku.
Další osud tohoto postupu je odvislý od přístupu výrobců.

„Za podpory grantu GA ČR 101/05/0671"

KARDIOVASKULÁRNÍ KOMPLIKACE ELEKTIVNÍCH OPERACÍ BŘIŠNÍ AORTY – VÝSLEDKY V SOUBORU 185 NEMOCNÝCH

TÁBORSKÝ J., HORNIG A., ČIHÁKOVÁ J., TOŠENOVSKÝ P., TOŠOVSKÝ J.

II. chirurgická klinika kardiovaskulární chirurgie 1. LF UK a VFN, U Nemocnice 2
128 08 Praha 2

V době od ledna 1999 do prosince 2005 bylo na naší klinice provedeno 185 elektivních operací břišní aorty (průměrný věk v souboru 61 let, 129 mužů, 56 žen). V 137 případech byla důvodem operace obliterující ateroskleróza a v 48 případech aneurysma břišní aorty. Ischemická choroba srdeční (ICHS) byla před operací dokumentována u 60 (32 %) pacientů, 53 (29 %) pacientů mělo diabetes mellitus a 16 (9 %) anamnézu cévní mozkové příhody. Selektivní koronarografie byla v rámci předoperačního vyšetření provedena u 49 pacientů (27%), z nichž 17 před operaci aorty plánovaně podstoupilo koronární revaskularizaci.

Výsledky

Ve skupině nemocných po koronární revaskularizaci zemřel 1 pacient; přičinou bylo akutní levostranné srdeční selhání bez průkazu koronární příhody. Ve skupině bez srdeční revaskularizace zemřeli 3 pacienti: Ve 2 případech se jednalo o úmrtí na akutní infarkt myokardu v časném pooperačním období, jeden pacient zemřel na plicní embólii. V této skupině z nefatálních kardiovaskulárních příhod 2 pacienti prodělali asymptomatický non-Q infarkt myokardu, jeden cévní mozkovou příhodu. Celková mortalita v souboru činila 2%.

Závěr

Ateroskleróza je systémovým procesem a proto pacienti podstupující chirurgický výkon na břišní aortě současně vykazují vysokou incidenci ICHS, která je udávána v rozsahu 30-50%. Předoperační identifikace a léčba těchto rizikových nemocných včetně koronární revaskularizace vede k snížení operační morbidity a mortality a má pozitivní dopad i na dlouhodobou prognózu. Přestože v našem případě se jedná o relativně malý soubor, uvedené výsledky správnost tohoto postupu potvrzují.

27.

ILIAKOURETERÁLNÍ PÍŠTĚL JAKO KOMPLIKACE TEPENNÉ REKONSTRUKCE

ŠONSKÝ E., VAŠINA T., ANTOŠ F., GILBERT Z., HLEDÍK E., ŠTÁDLER P.

Chirurgická klinika IPVZ FN, Urologické oddělení, Radiodiagnostické oddělení IPVZ, FN Bulovka, Budínova 2, 180 00 Praha 8, Nemocnice Na Homolce, Cévní chirurgie, Roentgenova 2, 151 19 Praha

Autoři ve svém sdělení podávají zprávu o neobvyklé příčině recidivující masivní hematurie. 62letá nemocná po infektu aortoilické rekonstrukce byla ošetřena tepenným allograftem.

S časovým odstupem byla později přijata na spádové urologické oddělení s recidivující hematurií. V průběhu hospitalizace, kdy se zdroj krvácení nepodařilo bezpečně verifikovat, došlo k masivnímu krvácení z levého ureteru, které vedlo až k hemoragickému šoku. Za této situace byla v nočních hodinách provedena urgentní levostranná nefrektomie. Po 36 hodinách došlo k recidivě masivního krvácení, kdy byl ke konzultaci povolán cévní chirurg.

V podmínkách neztišitelného a život ohrožujícího krvácení byla pacientka indikována k opakované operační revizi, kdy zjištěna iliakoureterální píštěl. K jejímu ošetření bylo nutno funkční tepenný allograft přerušit a krvácení bylo zastaveno. Při rozvíjející se kritické končetinové ischemii byl pak založen axilofemorální bypass.

28. PORANĚNÍ CÉV U ZLOMENIN

PLEVA L., MAYZLÍK J. [1], CZERNÝ D.[2]

Traumatologické centrum FNsP Ostrava, [1]Chirurgická klinika FNsP Ostrava
[2]Radiodiagnostický ústav FNsP Ostrava

Cíl práce

Poranění končetinových cév je závažným problémem úrazové chirurgie, které bezprostředně ohrožuje poraněnou končetinu ischemicky a při pozdní diagnostice pak může vyústit až v její amputaci. Cílem práce je zhodnotit obtížnost diagnostiky cévního poranění u komplexních zlomenin a polytraumat včetně návrhu jejího chirurgického řešení.

Materiál a metody

Autoři uvádějí soubor pacientů s cévním poraněním u zlomenin léčených na Traumacentru v Ostravě za posledních pět let a hodnotí včasné i dlouhodobé pooperační výsledky, včetně řešení pozdních úrazových komplikací.

Výsledky a závěr

Autoři ve svém sdělení zdůrazňují včasnost diagnostiky a chirurgického ošetření poraněných cév nejen u končetinových poranění, ale i u polytraumat, včetně nutnosti provedení včasné fasciotomie k prevenci kompartmentového a revaskularizačního syndromu.

DIAGNOSTIKA INFEKCE CÉVNÍ PROTÉZY POMOCÍ FDG - PET/CT NAŠE PRVNÍ ZKUŠENOSTI U 44 PACIENTŮ

ŠPAČEK M.[1,2], BĚLOHLÁVEK O.[3], ŠEBESTA P.[2], ŠTÁDLER P.[2], ŠEDIVÝ P.[2], TOŠENOVSKÝ P.[1], VOTRUBOVÁ J.[3]

[1]Všeobecná fakultní nemocnice, II.chirurgická klinika kardiovaskulární chirurgie, U nemocnice 2, 120 00, Praha 2, [2]Nemocnice Na Homolce, oddělení cévní chirurgie, Roentgenova 2, 151 19, Praha 5, [3] Nemocnice Na Homolce, PET centrum, Roentgenova 2, 151 19, Praha 5

Úvod

Infekce cévní protézy patří k nejzávažnějším komplikacím v cévní chirurgii. Včasná diagnosa je pro další osud nemocného zásadní. Dosud je zlatým diagnostickým standardem CT vyšetření. Při analýze spolehlivosti CT vyšetření u tzv. low grade infekcí se však ukázalo, že jeho senzitivita se pohybuje jen mírně nad 50%. Nukleární medicína nabízí se svého repertoáru několik metod, založených na akumulaci radioizotopem značených leukocytů v místě zánětu. I v tomto případě je senzitivita/specificita metody limitována. Autoři předkládájí první výsledky prospektivní studie hybridní diagnostické modality FDG-PET/CT v této indikaci. Metoda kombinuje zobrazení místa zvýšené utilizace glukosy v organismu s CT obrazem v jednom diagnostickém sezení.

Výsledky

V dvouletém sledovaném období autoři předkládají soubor 44 nemocných, vyšetřených pomocí FDG-PET/CT pro podezření na infekci cévní protézy. Všichni nemocní absolvovali standardní vyšetřovací protokol, včetně diabetiků, u kterých bylo před vyšetřením dosaženo normoglykemie. Soubor čítá 32 mužů (73%), 12 žen (27%) průměrného věku 67,1 let (49-84). U 27 pacientů (61%) byla cévní protéza implantována v aorto-ilické oblasti, 15 pacientů (34%) mělo cévní protézu implantovanou v infrainguinální pozici (u 2 nemocných (4,5%) se jednalo o implantát aorto-femoro-popliteální)a u 2 axilo-femorální(4,5%). Na základě analýzy FDG-PET/CT nálezů bylo u 30 pacientů vysloveno podezření na infekci cévní náhrady. U 2 vyšetřených nemocných byl obraz negativní, přesto při operaci byla infekce prokázána, u dalších 2 nemocných byly popsány nespecifické reparativní změny, operačním nálezem byl serom v ráně. Na základě diagnostického závěru podstoupilo 34 pacientů reoperaci (33 v časném termínu, 1 urgentní), 32 s peroperačním nálezem infekce protézy (z toho u 22 nemocných (65%) s pozitivním kultivačním nálezem), spojenou s explantací graftu, náhradou autologní žilou, tepenným allograftem, event. částečnou či úplnou náhradou Rifampicinem či stříbrem ošetřené protézy. U dalších dvou byl nalezen serom v ráně. Žádný nemocný v našem souboru nezemřel. Medián sledování je 11 měsíců (1-25). V průběhu sledování zemřeli dva nemocní, oba na bronchogenní karcinom. Ve skupině vyšetřených s negativním výsledkem byli 2 pacienti ztraceni z evidence, u ostatních je průběh dosud příznivý.

Závěr

Lze říci, že dosavadní výsledky podporují hypotézu vhodné kombinace metabolické a morfologické detekce infekce cévní protézy, a to i v případech tzv. low grade infekce, kde metoda vykazuje vysokou senzitivitu i specificitu.

INJURIES OF THE VENOUS SYSTEM OUR EXPERIENCES FROM THE PERIOD 1995 – 2005

MARUŠIAK J., ŠTRINCL J., RAMBOUSEK Z., ŠKARYD A., BUREŠ Z.

Department of Vascular and Reconstructive Surgery,
Liberec General Teaching Hospital, Husova 10, Czech Republic

Objective

Injuries of the venous system are counted among the most challenging tasks for vascular surgeons. They are consequential not only due to possible the injury extension and burdensome repair of loss-making injuries, but as well due to potencial long-term disability and huge blood loss. The authors have presented their experiences from 10 year period, mainly the most common injury causes and chosen therapy methods on their department.

Methods

There has been presented a number of 36 patients in different groups – polytrauma, single vein trauma and iatrogenic alteration of the vein structure.
In the group of polytrauma the pelvic veins were the most frequently injured. Intraabdominal haemorrhage after blunt or penetrating injuries is also well documented.
Single vein trauma was observed after trauma caused in sports, car or motorcycle accidents and in cases of gun-shots, stab and incised wounds.

Results

36 patients were divided into trauma group /25/ and iatrogenic group /11/. In trauma group there were 5 thoracic vein trauma, 5 abdominal vein trauma and 10 legs vein trauma. Two patients died, 6 suffer from chronic venous insuficiency.
Important part of vein injuries are those made by physicions themselves – during main veins canulation, catheterization or after operations in traumatology, urology or laparoscopic surgery.

Conclusions

The authors have presented some repair methods, short and long term results, morbidity and mortality in the group of their patients. They have also emphasized a therapy need for those patients in specialized vascular centers with 24-hours on Call Service and paralelly the requirement of observation in the Intensive Care Units.

31. BENEFITS AND DISADVANTAGES OF THE ENDOVENOUS LASER

KAŠPAR S.

Flebocentrum, Líznerova 737, 500 069 Hradec Králové

Introduction

Based on personal and literary experience the critical appraisal of the endovascular laser treatment of the varicose veins of the lower extremities is presented.

Material and Methods

The retrospective study of the group of 302 patients (311 procedures) with varicose veins was performed. In all patiens, the endovenous laser was indicated – the target of the laser energy was the great saphenous vein in 97%, the small saphenous vein in 2 % and the varicose anterolateral branches in 1% of the whole series.

Results

In 8 cases the catheterisation of the saphenous vein was impossible caused by the extreme tortuosity of the vein and the open procedure - the crossectomy and saphenous stripping – was indicated. In 83 % of patiens the ecchymoses were observed (saphenous vein laser perforations), in 7 % the thrombophlebitis of the vein and in 1 % the paresthesias. The improper vein occlusion or the early recanalisation with reflux was noticed in 5% of patients.

Discussion

The endovenous laser treatment of the varicose veins is considered to be quite effective in selected group of patiens. The procedure needs not only the technical skill in the endovascular interventions and colour duplex sonography, but also the knowledge of the open surgical techniques for non-standard cases.

ASYMPTOMATICKÁ STENOSA KAROTIDY: INDIKACE CHIRURGICKÉ LÉČBY

VIDIM T., TOŠENOVSKÝ P., MARESCH M., TOŠOVSKÝ J.

II chirurgická klinika kardiovaskulární chirurgie VFN a 1 LF UK, U Nemocnice 2, Praha 2

Cévní mozková příhoda se řadí mezi 2.- 3. nejčastější příčinu smrti a je nejčastějším důvodem trvalé invalidity. Je definováno 19 rizikových faktorů, které zvyšují riziko CMP. Jedním z nich je i stenosa vnitřní krkavice na podkladě aterosklerotického procesu.

Na podkladě randomizovaných studií existuje všeobecně uznávaná indikace k operaci symptomatické stenosy vnitřní krkavice. V případě asymptomatické stenosy není indikace k operaci jednoznačná. Studie ACAS prokázala statisticky hraniční užitek pacienta z operace u 60% a větší stenosy proti konzervativní léčbě. Z této studie je zřejmé, že určité podskupiny pacientů nemusí z operačního výkonu profitovat. Ukazuje se, že cerebrovaskulární reaktivita (CRVR) je u pacientů s asymptomatickou stenosou vnitřní krkavice důležitý prediktor neurologické morbidity a mortality, a že pacienti s nedostatečnou CRVR mají vyšší riziko TIA/CMP. Domníváme se, že právě tato skupina pacientů bude profitovat z operační léčby .

V naší práci předkládáme první výsledky ročního sledování pacientů s asymptomatickou stenosou vnitřní karotidy, kteří byli podle CRVR rozděleni do dvou skupin. Zařadili jsme dohromady 61 pacientů s 67 sledovanými krkavicemi pro asymptomatickou stenosu. První skupina 23 sledování se sníženou CRVR- byla indikována k operačnímu řešení a farmakoterapii. Druhá skupina 44 sledování s fysiologickými hodnotami CRVR byla indikována ke konzervativní léčbě. Domníváme se, že právě kriterium cerebrovaskulární reaktivity pomůže definovat skupinu pacientů, která by v případě asymptomatické stenosy z karotické endarterectomie jednoznačně profitovala.

33. ENDARTEREKTOMIE KAROTID – LÉČEBNÉ TRENDY

PODLAHA J., GREGOR Z

II. chirurgická klinika LF MU, FN u svaté Anny Brno, Pekařská 53, 656 91 Brno

V sedmnáctiletém retrospektivně sledovaném období (1989-2005) autoři předkládají soubor 1165 pacientů s diagnózou stenózy arteria carotis interna (ACI). Z toho bylo 884 mužů (72,4%) a 321 žen (27,6%). Věkový průměr byl 62,9 let.

Výsledky

Dle typů výkonů bylo provedeno 680 (58,4%) endarterektomií s žilní záplatou, 224 (19,2%) endatrektomií se záplatou z protézy, 29 (2,5%) přímých sutur arteria carotis communis (ACC) a ACI, 51 (4,4%) reimplantací ACI do ACC, 6 (0,5%) venozních bypassů jako náhrad ACI, 6 (0,5%) trombektomií, 32 (2,7%) rekonstrukcí arteria carotis externa (ACE), 123 (10,6%) everzních endarterektomií, 14 (1,2%) rekonstrukcí dle Sottiuraie. Autoři hodnotí morbiditu i mortalitu, celkovou i pooperační dobu hospitalizace, délku operace, průměrnou dobu uzavření krkavice i sledované rizikové faktory.

Závěr

Autoři zdůrazňují závažnost tohoto onemocnění. Jako metodu první volby nadále vidí karotickou endarterectomii (CEA), endovaskulární řešení volí při kontraindikaci CEA, či jejím neúspěchu, tedy jako metodu druhé volby. Předkládají opatření k redukci rizika iktu.

34. EMERGENTNÉ A URGENTNÉ OPERÁCIE NA KAROTICKÝCH ARTÉRIÁCH

ŠEFRÁNEK V., ZITA Z., SLYŠKO R., TOMKA J.

Národný ústav srdcových a cievnych chorôb, a. s.
Pod Krásnou hôrkou č. 1, 833 48 Bratislava

V 7-ročnom období od 1.1.1999 do 31.12.2005 sme na Klinike cievnej chirurgie uskutočnili 1563 operácií na mozgových tepnách, priemerný ročný počet výkonov je 223. V vedenom období došlo k nárastu týchto výkonov o viac ako 70% napriek rozmachu endovaskulárnej liečby karotických stenóz. Mortalita v tomto súbore bola 0,13% (2 pacienti), perioperačnú LIM prekonali 45 pacienti (2,9%), čo predstavuje kombinovanú mortalitu a morbiditu 3,0%. V poslednom období sme zásadným spôsobom zmenili prístup k indikáciám emergentných a urgentných operácií karotických artérií. V našom zdelení uvádzame naše súčasné indikačné zásady. Vzhľadom na relatívne malú podskupinu emergentných a urgentných operácií uvádzame kazuistiky 5 našich pacientov. Ani 1 z týchto pacientov nezomrel, pričom z neurologického hľadiska u dvoch pacientov došlo k dočasnému prehĺbeniu predoperačného deficitu s postupnou úpravou v neskoršom období, ostatní 3 pacienti mali nezmenený alebo zlepšený stav.

Záverom sa snažíme o vysvetlenie súčasného aktívneho prístupu k týmto operáciám, ktoré sa v minulosti odmietali pre neuspokojivé výsledky. Výsledky na mnohých pracoviskách v súčasnosti sú povzbudivbé, i keď zatiaľ chýbajú väčšie štúdie.

35. CHIRURGICKÝ PŘÍSTUP V LÉČBĚ EXTRAKRANIÁLNÍCH TEPEN - KEA

ŠILHART Z., SAHELY A.S., HAMTILOVÁ I., KYSELA P., NIČOVSKÝ J.

Chirurgická klinika FN Brno, Jihlavská 20, 625 00 Brno

I přes rozvoj endovaskulárních metod, zůstává stále hlavním řešením stenóz na karotickém řečišti chirurgická léčba – karotická endarterektomie (KEA). Určité trendy jsou patrny také v chirurgické technice. Chceme prezentovat dlouholetou praxí prověřené postupy, které používáme na našem pracovišti.

Přestože velké multicentrické studie postavily indikace ke KEA relativně jednoznačně vzhledem k tíži stenózy, ukazuje se, že především v hraničních případech hraje významnou roli morfologie plátu. Navíc se rozšířilo spektrum vyšetřovacích metod, které jsou schopny zhodnotit právě nejen stenózu, ale právě morfologii plátu.

V letech 1997 – 2005 jsme operovali 1420 pacientů s onemocněním extrakraniálních tepen. Většina výkonů byla KEA, Asi 3% pacientů tvořily výkony pro kinking a 2% plastika ACE při uzávěru ACI. KEA provádíme z podélné arteriotomie a prakticky vždy připojujeme záplatu štěpem z VSM. 10% pacientů bylo operovaných v krčním bloku. U pacientů operovaných v celkové anestezii byl až na výjimky použit vnitřní shunt. Zaznamenali jsme pouze 1 komplikaci v souvislosti s použitím shuntu. Poměr symptomatická:asymptomatická stenóza ACI byl 3:1. Zaznamenali jsme 1,1 % pooperačních TIA nebo CMP v důsledku trombózy rekonstrukce časné (0,6%) nebo pozdní (0,5%). Restenózu jsme zaznamenali v 0,8%. K endovaskulární léčbě indikujeme pouze některé pacienty s restenózou, pacienty s vysoko jdoucí stenózou a pacienty, kteří netolerují klampáž krkavic ani na dobu umožňující bezpečné zavedení vnitřního zkratu.

Závěr

KEA je stále metodou volby při řešení onemocnění karotických tepen bez ohledu na typ chirurgického výkonu. Jeho výběr závisí na zkušenostech pracoviště. Endovaskulární léčba má své indikace a je vhodným rozšířením terapeutických možností ve specifikovaných případech.

KAROTICKÁ ENDARTEREKTOMIE VERSUS STENTING KAROTICKÝCH TEPEN

ŘÍHA D.[1], BULEJČÍK J.[1], KALENDA M.[1], BLAHA L.[1], ŠOLEK R.[1], WIERZGOŃ J.[2], HOLESZ S.[2]

[1]Centrum cévní a miniinvazivní chirurgie, Nemocnice Podlesí a.s., 739 61 Třinec
[2]Radiologické oddělení, Nemocnice Podlesí a.s., 739 61 Třinec

Cílem práce je zhodnotit ošetřování stenos karotických tepen na pracovišti od počátku roku 2000, s cílem zaměřit se na rozvahy o indikaci buď karotické endarterektomii, nebo ke stentování těchto tepen. Rozebereme naše výsledky za uvedené období, dále pak podíl jednotlivých operačních technik (everzní nebo klasická endartetrektomie) s jejich výhodami a nedostatky. V závěru naší práce se pokusíme zhodnotit finanční náklady na jednotlivé terapeutické procedury

37. KAROTICKÁ ENDARTEREKTOMIE A STENTING – POUČENÍ ZE STUDIÍ

ČÍŽEK V., HOMZA M., KUČERA D., VÁLKA M., ŠPAK Ľ., PLEVA M.

Centrum vaskulární intervencí, Vítkovická nemocnice a.s., Zalužanského 15, Ostrava

Autoři prezentují dnešní pohled na indikace karotických stentů a operací na základě analýzy 26 klinických studií a vlastních zkušeností (více než 650 supraaortálních intervencí, z toho 315 angioplastik vnitřní krkavice).

Zdůrazní kontroverzní oblasti klinických studií:

1) „nepřekročitelné" procento operačních komplikací na základě studií NASCET a ACAS
2) příčiny vysokého počtu komplikací v prvních endovaskulárních studiích a rozbor důvodů, proč i po patnácti letech klinického výzkumu není karotický stenting uznán jako metoda srovnatelná a rovnocenná operačnímu řešení.
3) faktory důležité pro multidisciplinární tým, složený z intervenčního angiologa (radiologa), neurologa a chirurga v rozhodování o optimálním přístupu k pacientovi:
   - správné měření stenózy a její morfologie,
   - rozdíly mezi symptomatickou a asymptomatickou lézí,
   - „rizikovost" pacientů z pohledu intervenčního lékaře i chirurga,
   - vyšetření před výkonem a výběr pacienta,
   - výběr instrumentária

Při dodržení všech uvedených faktorů (které budou obrazově zdokumentovány) lze procento komplikací snížit na minimum (v našem souboru 6/315 = 1.9%). Podmínkou je i dobře fungující spolupráce chirurga a intervenčního angiologa (radiologa).
Na závěr zmíníme výsledky nejnovějších studií SAPPHIRE, EVA3S a SPACE, a dále data z Wholeyho Global Carotid Stent Registry.
Na základě recentních dat bude karotický stenting uznán za metodu srovnatelnou s karotickou endarterektomií a indikovanou nejen u „high risk" pacientů ..... ale kdy ?

PTA VNITŘNÍ KRKAVICE – VYSTAČÍME JEN S JEDNÍM TYPEM STENTU ČI PROTEKCE?

KUČERA D., HOMZA M., VÁLKA M., ČÍŽEK V., PROCHÁZKA V., ŠPAK L., PLEVA M.

Centrum vaskulárních intervencí, Vítkovická nemocnice a.s., Ostrava

Každoročně provádíme na našem pracovišti přibližně 50 perkutánních intervencí v oblasti extrakraniálního úseku vnitřní krkavice. Při plánování výkonu je kromě správné indikace důležité se rozhodnout pro vhodný typ stentu a cerebrální protekce. Jak typ stentu, tak užitá protekce je odvislá od významnosti stenosy, tkáňových charakteristikách aterosklerotického plátu a přítomnosti kalcia, tak od vinutosti tepny v místě stenosy.

V dnešní době můžeme volit různý materiál stentu – ocel nebo nitinol či design – stent s otevřenými či zavřenými buňkami. Taktéž cerebrální protekci vybíráme dle typu stenosy a vinutosti vnitřní krkavice – proximální či distální oklusivní protekce či cerebrální filtry.

Protekční filtry jsou v dnešní době nejčastějším typem protekce pro svou jednoduchost zavádění a manipulaci. Taktéž na našem pracovišti je tento typ protekce zastoupen v 90-95%. V 5 případech jsme užily proximální oklusivní protekci (MOMA systém). Nejčastěji užívané stenty jsou flexibilní nitinolové stenty s otevřenými buňkami. V menší míře užíváme ocelové stenty (Wallstent) či stenty s uzavřeným typem buněk (NexStent).

Je zřejmé, že optimálně zvolený stent a cerebrální protekce nejenom zlepšují akutní výsledek perkutánní intervence, ale taktéž omezují subakutní embolické komplikace a zaručují dlouhodobou průchodnost intervenované tepny.

39. KOMPLEXNÍ LÉČBA ONEMOCNĚNÍ SUPRAAORTÁLNÍCH VĚTVÍ

ŠILHART Z.[1], BOUDNÝ J.[2], KYSELA P.[1], SAHELY A.S.[1], HAMTILOVÁ I.[1], NIČOVSKÝ J.[1]

[1]Chirurgická klinika, FN Brno, Jihlavská 20, 625 00 Brno
[2]Radiologická klinika FN Brno, Jihlavská 20, 625 00 Brno

Onemocnění supraaortálních větví byla dlouhou dobu výzvou pro cévní chirurgy. Základními poruchami jsou stenózy společné krkavice event. brachiocefalického trunku a subclavian steal syndrom.

Subclavian steal syndrom je charakterizován obrácením toku v ipsilaterální a.vertebralis odstupující za stenózou a.subclavia. Nejčastějšími příznaky jsou poruchy prokrvení ve vertebrobazilární oblasti s vyjádřenou neurologickou symptomatologií. Mohou se ale vyskytovat také klaudikační potíže příslušné horní končetiny.

Z chirurgických metod se využívají jednak přímé desobliterační techniky či resekce postiženého úseku s následným krátkým interpozitem jednak transtorakálně, nebo extraanatomické bypassy z krčního přístupu. V dnešní době se téměř standardní metodou řešení těchto stenóz stává endovaskulární léčba. Transtorakální zákroky jsou spojeny s vysokým výskytem periperační morbidity.

Na našem pracovišti jsme v letech 1994-2005 založili 39 karoticko-subklaviálních bypassů, 8 subklavio karotických pro stenózu nebo obliteraci ACC a jeden subklavio-suklaviální bypass. Mužů bylo 30, žen 18. Průměrný věk 61 let. Zaznamenali jsme pouze jednu komplikaci – infekci bypassu s nutnou explantací bez zhoršení stavu. Nezaznamenali jsme žádný uzávěr bypassu. K endovaskulární léčbě bylo indikováno 21 pacientů, kde byl zaznamenán jen následný uzávěr řešený reintervencí. Poměr pacientů indikovaných k endovaskulární léčbě a chirurgické léčbě se začíná v posledních letech obracet.

U výkonů na supraaortálních tepnách, které vyžadují transtorakální přístup, je již dnes standardní metodou endovaskulární léčba. Nicméně v léčení onemocnění těchto tepen přístupných z krčního a supraklavikulárního přístupu má chirurgická léčba stále své místo – je bezpečná, poskytuje spolehlivé dlouhodobé výsledky a stále je levná. Navíc je to metoda, která je schopna řešit některé komplikace endovaskulárního přístupu.

40. TRANSPOZICE A. SUBCLAVIA

DOSTALÍK J., MAZUR M., GUŇKA I., MARTÍNEK L., MAYZLÍK J.

Fakultní nemocnice s poliklinikou Ostrava, chirurgická klinika

Cíl

Cílem této malé retrospektivní studie je prezentace výhod transpozice a.subclavia na a.carotis communis vůči by-passové operaci.

Metoda

Od května 2001 do května 2006 jsme operovali 12 pacientů, indikací bylo aneurysma hrudní aorty,kdy výkon byl přípravou k zavedení stentgraftu a druhou indikaci byl symptomatický uzávěr prvního úseku a.subclavia.

Výsledky

V 7 případech bylo indikací aneurysma hrudní aorty a v 5 případech obliterace a.subclavia. 11 x jsme provedli transpozici a l x karotiko-subklaviální by-pass. Neměli jsme žádné komplikace, všechny rekonstrukce jsou průchodné.Transpozice vykazovala kratší operační čas,než by-pass.

Shrnutí

Z literatury i z našich zkušeností vyplývá,že transpozice je výkon kratší, jedná se o jednu anastomózu,u by-passu je větší pravděpodobnost uzávěru a event.embolizace do periferie. Karotikoklavikulární by-pass nebo transpozice není v cévní chirurgii tak frekventovaný výkon.Pro delikátnost tohoto výkonu a event.možných perop.komplikací dává cévní chirurg,který se s touto metodou teprve seznamuje přednost by-passu.Po překonání určitých obav však zjistí,že transpozice je možná téměř vždy,s využitím výhod které skýtá, ve srovnání s by-passem.

1. BOLEST U PACIENTŮ PO KARDIOCHIRURGICKÉ A HRUDNÍ OPERACI

POSPÍŠILOVÁ L., MALÍNSKÁ P., MAREŠ J.

Fakultní nemocnice, Kardiochirurgická klinika JIP, Sokolská 581
500 05, Hradec Králové

Výzkum, jehož záměrem bylo pomocí anonymního dotazníku zmapovat současnou úroveň analgetické léčby na našem pracovišti, proběhl na jednotce intenzivní péče Kardiochirurgické kliniky Fakultní nemocnice v Hradci Králové a trval přibližně tři a půl měsíce. Pacienti byli rozděleni do třech kategorií a to pacienti kategorie A, po výkonu z klasické sternotomie po náhradě chlopní, by – passu nebo po kombinovaném výkonu. Dále pacienti z kategorie B, také po by – passu, ale z přístupu LAST. Poslední skupina, pacienti z kategorie C, po operacích plic s přístupem z torakotomie.

Použitou metodou výzkumu byl originální dotazník pro pacienty, který se skládá ze dvou částí. První část obsahovala 15 otázek, které se týkajících se anamnestických údajů, které vyplňovaly sestry na JIP před stěhováním pacienta na oddělení intermediální péče. Druhý nebo třetí den po stěhování z JIP, ještě na oddělení intermediální péče pacient za pomoci staniční sestry vyplnil druhou část anonymního dotazníku, která obsahovala 25 otázek týkajících se zjištění intenzity a charakteru pooperačních bolestí, informovanosti o možnostech tlumení bolestí a dále spokojenosti pacienta s lékařskou a sesterskou péčí v této oblasti.

Z výsledků výzkumu vyšlo, že průměrná hodnota intenzity bolesti měřená na VAS zaznamenaná pacienty na „teploměru bolesti" je **5,1** u kategorie A, **6,8** u kategorie B, **5,8** u kategorie C. Tato hodnota je vysoká. Na druhé straně vyšlo, že pacienti jsou více méně spokojeni se současnou léčbou pooperační bolesti na našem pracovišti.

Co je možné na našem pracovišti udělat pro zlepšení léčby pooperační bolesti?
Pro začátek bychom navrhovali zaznamenávat intenzitu bolesti dle VAS do dokumentace, stejně tak jako fyziologické funkce. A to každou hodinu až do odstranění drénů (druhý den po operaci), poté dle stavu. Pokud bude intenzita bolesti zaznamenaná v dokumentaci, donutí to všechny zúčastněné případnou vysokou hodnotu ihned řešit.
Zároveň se tím také zlepší zpětná vazba na podaná analgetika.

2. OPERAČNÉ RANY V KARDIOCHIRURGII

VELIČOVÁ J.

FN Motol Praha, oddelenie kardiovaskulárnej chirurgie

Súhrn

Kardiochirurgia prispieva k dlhodobejšiemu prežívaniu ľudí so srdcovocievnymi ochoreniami. Celkové starnutie populácie spôsobilo, že sa operujú starší a polymorbidnejší pacienti a zvyšuje sa výskyt pooperačných komplikácií. Medzi tieto komplikácie patrí aj sekundárne hojenie operačnej rany spôsobené infekciou v mieste chirurgického výkonu. Je to multifaktorový proces. Z výsledkov prieskumu vyplynulo, že sledovaných faktorov má na hojenie rán najväčší vplyv pohlavie, vek, Diabetes mellitus, dĺžka zavedenia invazívnych vstupov a preventívne opatrenia by mali byť zamerané týmto smerom.

Kardiochirurgia je medicínsky odbor, ktorý sa rýchlo rozvíja a pre svoje špecifiká sa postupne vyčlenil z „veľkej" chirurgie a stal sa samostatnou chirurgickou disciplínou. Úspech kardiochirurgie spočíva predovšetkým v tímovej práci – úzkej spolupráci chirurgov, kardiológov, anesteziológov, inštrumentároch, perfuzionistov a sestier pri lôžku.

Výsledok operácie závisí nielen od perfektne prevedenej operácie, ale aj presnej predoperačnej diagnostiky a kvalitnej intenzívnej pooperačnej starostlivosti súčasťou ktorej, je aj komplexná ošetrovateľská starostlivosť o operačné rany. Zahŕňa posúdenie operačnej rany, jej diagnostiku, plánovanie a realizáciu činností zameraných na podporu hojenia ako aj spätné vyhodnotenie úspešnosti ošetrovateľskej starostlivosti.

Najčastejšou komplikáciou hojenia operačnej rany je infekcia v mieste chirurgického výkonu, ktorá následne spôsobuje inú komplikáciu – dehiscenciu operačnej rany. Dôkazom je i výsledok prieskumu, ktorý sme realizovali na kardiochirurgickej klinike FN Motol v roku 2004, kde sa na 95% dehiscencií operačnej rany podieľala infekcia s následným hojením rany per sekundam. Cieľom tohto prieskumu bolo sledovať faktory, ktoré majú vplyv na hojenie rán.
Ošetrovateľstvo sa v súčasnej dobe utvára ako samostatná vedná disciplína a kladie čoraz väčší požiadavky na kvalitu. Zlepšenie kvality ošetrovateľskej starostlivosti, vedie predovšetkým k uspokojeniu individuálnych potrieb človeka, k zvýšeniu spokojnosti s poskytovanou starostlivosťou a spokojnosť človeka – pacienta je zároveň dôkazom toho, že ošetrovateľstvo sa uberá správnym smerom.

Poznámka: podrobnosti k obidvom prieskumom sú k nahleadnutiu u autora.
e-mail: jana.velicova@seznam.cz

3. CESTA KE ZVYŠOVÁNÍ KVALITY PÉČE O RÁNY

KOLÁŘOVÁ B., VELIČOVÁ J.

Kardiovaskulární centrum FN Motol - oddělení kardiovaskulární chirurgie

Kardiovaskulární chirurgie přispívá ke zkvalitnění a prodloužení délky života lidí s onemocněním srdce a cév. Výsledek operace závisí nejen na perfektním provedení operace, ale i na přesné předoperační diagnostice a kvalitní pooperační péči, jejíž součástí je i komplexní ošetřovatelská péče o operační rány. Tvoří ji posouzení stavu rány, diagnostika ošetřovatelských problémů, realizace plánu péče zaměřená na podporu hojení a zhodnocení úspěchu ošetřovatelské péče.

Ošetřovatelství v současné době vystoupilo ze stínu medicíny, utváří se jako samostatná vědní disciplína a klade čím dále větší požadavky na kvalitu ošetřovatelské péče. Zlepšit kvalitu ošetřovatelské péče jsme chtěli i na našem pracovišti. Uvědomovali jsme si, že máme určité nedostatky v ošetřovatelské péči o rány. V květnu 2004 jsme zrealizovali průzkum zaměřený na hojení ran. Jeden z cílů měl zjistit a porovnat názory lékařů a sester na ošetřovatelskou péči o rány. Sběr údajů byl realizován formou dotazníku. Dotazník byl určen pro chirurgy a sestry. Z výsledků průzkumu vyplynuli mírné nedostatky ve znalostech o ošetřovaní ran. Zjistili jsme, že přístup sester k ošetřovaní ran je individuální a tím nejednotný a že sestry mají zájem o nové poznatky. Jako možné řešení situace jsme vypracovali standardní postup a metodický pokyn k ošetřování ran. Metodický pokyn obsahuje podrobný popis převazu rány, jsou v něm uvedeny jednotlivé typy ran a k nim navrhované obvazové materiály založené na principu vlhkého hojení ran. Zavedení do praxe bylo problematické. Jedním z problémů byla komunikační bariéra a horší spolupráce s chirurgickým týmem.

Vědomosti a poznatky v ošetřovaní ran sestry získaly absolvováním kurzu hojení ran organizovaného firmou Johnson & Johnson. Kurzu se pak zúčastnilo i několik chirurgů z naší kliniky. Kvalita komplexní ošetřovatelské péče se tak od roku 2004 výrazně zlepšila a s dosaženými výsledky jsme maximálně spokojeny.

Důkazem toho, že komplexní ošetřovatelská péče o rány se zlepšila, bude uvedená kasuistika u pacienta s ICHDK.

Poznámka: Podrobnosti k výzkumu i ke kazuistice jsou k dispozici u autorek

KONTAKT: Barbora Kolářová, Písecka 15/2129, 130 00 Praha 3
Jana Veličová, Ubytovna E FN Motol, V Úvalu 84, 150 06 Praha 5
e- mail: barakolarova@seznam.cz, jana.velicova@seznam.cz

4.

VACUUM-ASSISTED CLOSURE V LÉČBĚ CHIRURGICKÝCH INFEKCÍ V KARDIOCHIRURGII

JEČMÍNKOVÁ L., ŠIMEK M., GRULICHOVÁ J., GRÁFOVÁ P., NĚMEC P.

Kardiochirurgická klinika FN Olomouc ,I.P.Pavlova 6775 20 Olomouc

Podtlaková terapie (Vacuum-assisted closure) přestavuje moderní strategii léčby akutních i chronických ran. Léčba podtlakem je neinvazivní terapeutická modalita pozitivně zasahující na několika úrovních do procesu hojení rány.

Metody

V.A.C (VAC system™, KCI Austria) byla použita u 30 nemocných v léčbě rozsáhlých chirurgických infekcí v období XI/2004-IV/2006. Střední věk v souboru byl 69 let, ženy lehce dominovaly (54%) proti mužům (46%) v souboru a diabetes mellitus byl přítomen u 46% nemocných. V.A.C. systém byl použit v 77% případů v léčbě infekce sternotomie a ve 27% případů v léčbě rozsáhlých defektů po odběru žilního štěpu.

Výsledky

Všech 30 nemocných v souboru bylo zhojeno, nezaznamenali jsme hospitalizační ani 30 denní mortalitu. Průměrná délka hospitalizace dosáhla 34 dnů. Průměrný počet převazů byl 5 a průměrná délka VAC terapie byla 14 dní. U 6% nemocných byla přerušena VAC terapie z důvodu nedostatečného efektu terapie, u 6% nemocných byl zaznamenán reziduální infekt po sekundární sutuře a u 3% nemocných chronická fistula vázaná na cizorodý materiál.

Závěr

Primární aplikace VAC terapie u chirurgických infekcí (zejm. u hlubokého sternální infektu) snižuje nejen mortalitu a morbiditu nemocných, ale dochází i ke zkrácení doby hojení oproti konvenční léčbě.

5.

„ E-VITA OPEN“ – NOVÁ PROTÉZA PRO SOUČASNOU NÁHRADU OBLOUKU AORTY A STENTING DESCENDENTNÍ AORTY TECHNIKOU „FROZEN ELEPHANT TRUNK“

LACINOVÁ M., STRAKOVÁ J.

Nemocnice Na Homolce, Kardiochirurgické oddělení, Roentgenova 2, 150 30, Praha

Úvod

Akutní disekce aorty představuje těžký stav, který často i po úspěšném zákroku na ascendentní aortě zanechává následky v podobě průchodného nepravého kanálu v sestupné hrudní aortě. Jednou z možností jak této komplikaci předejít, je provést současně se zákrokem na vzestupné aortě i náhradu oblouku aorty a zavedení stentgraftu do descendentní aorty.

Metody

Pro náhradu oblouku aorty a stenting descendentní aorty v jedné době používáme od konce roku 2005 na našem pracovišti kombinovanou protézu E-VITA OPEN (fa JOTEC, Německo)

Výsledky

Tento zákrok jsme dosud provedli u 3 nemocných s akutní disekcí ascendentní aorty. Jednalo se o dva muže a jednu ženu ve věku 34 – 72 let. U všech nemocných byla kombinovaná protéza implantována v cirkulační zástavě doplněné antegrádní mozkovou perfuzí. U všech nemocných byl zákrok technicky úspěšný, nevyskytly se žádné problémy s umístěním, uvolněním ani následnou fixací stentgraftu v descendentní aortě. Žádný nemocný v bezprostředním pooperačním období nezemřel a u dvou z nich došlo k okamžitému uzávěru nepravého kanálu v sestupné aortě.

Závěr

Technika implantace cévní protézy kombinované se stentgraftem vyžaduje modifikaci postupů doposud používaných na kardiochirurgickém operačním sále a na instrumentářku klade nové nároky jako je např. osvojení si práce se stentgraftem. Technika je po zvládnutí prvotních problémů dobře proveditelná a pro nemocné přináší očekávané výsledky.

6. LÉČENÍ RAN PO KARDIOCHIRURGICKÝCH OPERACÍCH S UŽITÍM V.A.C. SYSTÉMU

ŠNAJDROVÁ M., FILA P.

Centrum kardiovaskulární a transplantační chirurgie, Pekařská 53, 656 91 Brno

Rané infekce v kardiochirurgii jsou řídké, ale závažné komplikace spojené s vyšší morbiditou a mortalitou. Sekundární hojení ran značí prodloužení doby hospitalizace a zvýšení nákladů na celkovou léčbu.

Existuje několik způsobů zavřeného či otevřeného hojení ran. Mechanismus V.A.C. systému je založen na aplikaci kontrolovaného sání na povrchu rány. V.A.C. systém zajišťuje přeměnu otevřené rány na kontrolovanou uzavřenou, pomáhá zvýšit průtok krve, pomáhá zvlhčovat hojící se ránu, snižuje kontaminaci rány a stimuluje rychlejší granulaci tkáně. Využitím lokálního podtlaku umožňuje V.A.C. systém neinvazivní léčení ran.

V péči o ránu snižuje počet ošetřovatelských úkonů, neboť převazy rány se provádí jen každé 2- 3 dny, u ran infikovaných dle potřeby, nejčastěji 1 x za 12- 24 hodin. Užití je snadné, V.A.C je malá jednotka, kterou lze snadno přemisťovat. Terapie je možná kontinuální či přerušovaná. Jednotka má časový spínač, zaznamenávající délku terapie se zpětnou kontrolou podtlaku.
Na naší klinice se užívá tohoto systému od roku 2005 a to již úspěšně u 6 pacientů.

7.

POUŽITÍ V.A.C. SYSTÉMU PŘI KOMPLIKOVANÉM HOJENÍ RÁNY PO OPERACI SRDCE, KAZUISTIKA

KOCANDOVÁ M., BÁRTOVÁ T., BĚHAVKOVÁ J., ROČKOVÁ S.

II. chirurgická klinika kardiovaskulární chirurgie VFN a 1.LF UK, U Nemocnice 2, Praha 2 128 08

V naší přednášce bychom Vás rády seznámily s problematikou komplikovaně se hojících ran léčených metodou V.A.C. (VACUUM ASSISTED CLOSURE) systému. V.A.C. je léčebná metoda, při které je negativní tlak využíván k podpoře hojení ran a drenáže sekretu Tuto metodu používáme přibližně jeden a půl roku. Systém pozitivně ovlivňuje hojení (granulace) rány, redukuje edém, zvyšuje lokální prokrvení, snižuje bakteriální osídlení, v případě sternotomií zpevňuje hrudník. Na naší klinice je systém indikován u chronických ran (dekubitus) a subakutních ran (dehiscence). Kontraindikace je při píštěli orgánu nebo tělních dutin, přítomnosti nekrotických tkání a rakoviny kůže. Pacient musí používat přístroj 24 hodin denně a dostávat průběžnou ošetřovatelskou a lékařskou péči. Je třeba zajistit takovou výživu, abychom dosáhli hodnoty prealbuminu více než 0,15 g/l, přičemž spolupracujeme s nutričním terapeutem.

Metoda urychluje hojení ran a pro personál představuje menší časové nároky než standardní převazy prováděné na našem oddělení. Standardní převazy zahrnují sprchování rány 4 krát denně, dezinfekci a výměnu obvazu. Zkrácení doby hospitalizace přispívá k lepší psychické pohodě pacienta a jsou tak sníženy i finanční náklady na léčbu.

V naší kazuistice Vás seznámíme s pacientem J.C. hospitalizovaným na klinice od 1. 2. 2006 do 12. 5. 2006. Byl přijatý na plánovanou aortokoronární rekonstrukci, po výkonu následovala 16. den revize pro nestabilní sternum. Pacient byl indikován k použití V.A.C. systému a následně k plastice sternotomie pektorálními svaly. Uvádíme rovněž jak probíhá výměna systému a jaký byl vývoj hojení rány.

Závěr

Naše zkušenosti s V.A.C. systémem jsou pozitivní. Počáteční nedůvěra sester k této metodě přešla do fáze, kdy všechny sestry umí kvalifikovaně zacházet s přístrojem, zvládají přípravu pacientů a asistují lékaři při převazu. Celkově tak přispíváme ke zkvalitnění ošetřovatelské péče o pacienta.

8.

CHIRURGICKÁ LÉČBA FIBRILACE SÍNÍ POMOCÍ KRYOABLACE PLICNÍCH ŽIL A LEVÉ SÍNĚ

PETRŽÍLKOVÁ V., ČECHOVÁ P., RAJNOHOVÁ E., GAJDOŠÍKOVÁ H., CHARVÁTOVÁ J.

Oddělení kardiovaskulární chirurgie, Kardiovaskulární centrum FN Motol, Praha

Úvod

Fibrilace síní (FiS) je nejčastější srdeční arytmii a pacientů s tímto onemocněním stále přibývá. Incidence fibrilace síní je 0,4% v celkové populaci, více než 1% u starších šedesáti let a více než 9% u starších osmdesáti let. Fibrilace síní významně zvyšuje riziko systémové embolizace, CMP a rovněž může nemocného oběhově kompromitovat. Mortalita pacientů s FiS je dvojnásobná ve srovnání s populací bez fibrilace síní. Medikamentózní léčba spočívá v kontrole srdečního rytmu a frekvence s eventuelní kombinací elektrické kardioverze.

Cíl

Cílem tohoto sdělení je shrnout naše zkušenosti s chirurgickou léčbou FiS a to zejména z pohledu spolupráce celého chirurgického teamu na operačním sále, tj. sester a lékařů. Na naší klinice používáme k chirurgické léčbě FiS tzv. kryoablaci (CryoCath, sonda SurgiFrost), kdy se určité oblasti myokardu (zejména levé síně srdeční) zmrazí až na -160°C.

Materiál a metodika

Od roku 2003 do dneška bylo na naší klinice operováno celkem 65 pacientů u kterých byla provedena kryoablace plicních žil a to vždy jako součást dalšího kardiochirurgického výkonu (operace chlopně, aortokoronární bypass). Třiceti denní mortalita byla 6%. Úspěšnost operace, tedy obnovení sinusového rytmu, byla 69%.
Samostatná kryoablace probíhá v těsné spolupráci chirurgů i instrumentačních sester. Sestra je zodpovědná za bezchybnou funkci přístroje a dostatečnou zásobu Argonu (tj. plynu, který se používá k lokálnímu zmražení myokardu), což je primární předpoklad úspěšné ablace a hladce probíhající operace. Během vlastního výkonu pak v součinnosti s chirurgem nastavuje dobu, po kterou se budou jednotlivé oblasti levé síně mrazit a kontroluje, zda-li byla dosažena požadovaná teplota.

Závěr

Naše zkušenosti s kardiochirurgickou léčbou fibrilace síní pomocí kryoablace jsou příznivé. Používání takovýchto nových medicínských technologií zkvalitňuje péči o naše pacienty a zlepšuje kvalitu a délku jejich života. Zavádění takovýchto technologií klade zvýšené nároky i na střední zdravotnický personál. Z toho vyplývá nutnost se neustále postgraduálně vzdělávat

9. CHIRURGICKÁ LÉČBA FIBRILACE SÍNÍ – MAZE

MACHATÁ P. , HARRER J.

FN Hradec Králové, Kardiochirurgická klinika JIP, Sokolská 581, 500 05 Hradec Králové

Sdělení seznamuje ve stručném souhrnu s problematikou fibrilací síní a zaměřuje se především na chirurgickou léčbu pomocí procedury MAZE.Objasňuje tuto proceduru,její možnosti,způsoby provedení a v závěru shrnuje výsledky na pracovišti za dobu užití této procedury v praxi.

MAZE
V kardiochirurgii je to metoda léčby fibrilace síní, při které se přeruší cesty šíření re-entry vzruchu systémem řezů v obou nebo v jedné síni. Výsledkem je izolace a zastavení tvorby elektrických impulsů, které jsou příčinou vzniku fibrilace

10. THORATEC – MECHANICKÁ SRDEČNÍ PODPORA

TOULOVÁ D., PĚKNÁ V., AMBROŽOVÁ M., SLAVÍKOVÁ L.

IKEM, Klinika kardiochirurgie, Vídeňská 1958/9, 140 21 Praha

Autoři předkládají prezentaci systému mechanické srdeční podpory Thoratec. Seznamují s principem činnosti systému a jeho použití, zejména s důrazem na chirurgické aspekty implantace systému na operačním sále.

Zároveň prezentují dosavadní dosažené zkušenosti s touto metodou na vlastním pracovišti.

11.

ENDARTERECTOMIE ARTERIA PULMONALIS – METODA LÉČBY CHRONICKÉ TROMBEMBOLICKÉ PLICNÍ HYPERTENZE

HUBÁČKOVÁ D., FEIXOVÁ D.

Klinika anestesiologie, resuscitace a intenzivní medicíny VFN a I.LF UK v Praze

Chronická trombembolická plicní hypertenze je poměrně vzácné onemocnění, ke kterému dochází zejména po opakovaných embolizacích. Je také jedním z typů chronické plicní hypertenze, který lze úspěšně léčit chirurgicky- endarterectomií arterie pulmonalis.

V roce 2004 se naše pracoviště začalo touto problematikou intenzivně zabývat. Navázali jsme na činnost Centra pro plicní hypertenzi na II.interní klinice, která se od roku 1998 věnuje komplexní diagnostice a léčbě, zejména primární plicní arteriální hypertenze. Proběhla také stáž na pracovištích Fakultní nemocnice v Mainzu na Klinice kardiochirurgie a hrudní chirurgie u prof.Mayera. Autorky ve svém sdělení shrnují problematiku endarterectomie arterie pulmonalis z pohledu anesteziologické sestry.

12. ÚČELNÉ VYUŽITÍ RŮZNÝCH TYPŮ KARDIOPLEGICKÝCH ROZTOKŮ

CHALUPOVÁ V.

Kardiochirurgická klinika, FN Královské Vinohrady

Cíl

Srovnání jednotlivých typů kardioplegických roztoků z hlediska účelného využití u různých typů kardiochirurgických operací.

Metody

U šedesáti srovnatelných nemocných jsme porovnávali různé typy kardioplegických zástav z hlediska: (1) technické náročnosti provedení, (2)objemového zatížení oběhu nemocného kardioplegickým roztokem, (3) metabolické aktivity ischemického myokardu, a (4)náročnosti časné pooperační péče. Jednalo se o tři typy kardioplegií-studenou krystalickou, teplou a studenou krevní- všechny podávané intermitentně do kořene aorty či odstupů koronárních tepen.

Výsledky

Ad 1 – technická náročnost podání diskutovaných typů plegií je srovnatelná, na rozdíl od retrográdního podání je jejich aplikace lépe kontrolovatelná, nevýhodou jsou poměrně krátké časové intervaly podání krevních typů

Ad 2 – studená krystalická kardioplegie představuje pro nemocného s delším trváním ischemické zástavy významně vyšší objemové zatížení (70 ml proti 3000 ml u 120 min zástavy)

Ad 3 – studená krystalická kardioplegie navozuje metabolický útlum chladem s nízkou produkcí laktátu, ale vyšším poškozením svaloviny srdce teplá krvavá kardioplegie ponechává vysokou metabolickou aktivitu srdce, s nutností častých opakování perfuzí, v koronárním sinu můžeme u těchto srdcí zaznamenat extrémní lakátovou acidozu

Ad 4 –oba typy krvavých plegií nezatěžují oběh nemocných, nemocní s vyšší náloží krystaloidů vyžadují aktivnější přístup k bilanci tekutin, nejlépe již na operačním sále

Závěr

Uvedené způsoby srdeční kardioplegie se v mnohém podstatně liší. Pro déletrvající operace lze úspěšně využít krevních plegií spojených s chladem. Krystaloidní studená kardioplegie představuje jednoduché, často jednorázové řešení pro kratší kardiochirurgické výkony.

13. CHIRURGICKÁ LÉČBA INFEKČNÍ ENDOKARDITIDY

BAHNÍKOVÁ Z., TEJCHMANOVÁ P., KREJČOVÁ B., HLAVÁČOVÁ G., DOMINIK J.

Kardiochirurgická klinika, Fakultní nemocnice, 500 05 Hradec Králové

Infekční endokarditida je zánětlivé onemocnění, postihující v prvé řadě srdeční chlopně, často je zasažen také endokard mimo ně. Onemocnění je charakteristické těžkým stavem pacienta projevující se sepsí, destrukcí chlopní a septickými emboly. Roční výskyt je kolem 2 – 5 /100.000, úmrtnost 10 – 30 %. Predisponujícími faktory jsou postrevmatické srdeční vady, vrozené srdeční vady, degenerativně změněné chlopně, nemocní v chronickém dialyzačním programu a také intravenozní narkomanie. Zcela samostatnou kapitolou jsou endokarditidy na umělých srdečních protézách.

Nejčastějším původcem infekční endokarditidy jsou Streptokoky (30%) a Stafylokoky (20%).

Léčba infekční endokarditidy je primárně konzervativní a zahrnuje složku kauzální (terapie antibiotiky) a symptomatickou (dle potřeby podání antiarytmik, diuretik, kardiotonik, antipyretik,...).

Operativní řešení aktivní (nedoléčené) endokarditidy se provádí zejména tehdy, jestliže je antibiotická léčba neúspěšná nebo při rychle se rozvíjejícím srdečním selhání. Volba agresivního přístupu (náhrada infikované chlopně) je stále častější a má překvapivě dobré výsledky.

Prezentujeme soubor 73 nemocných, kteří byli pro akutní endokarditidu operováni na kardiochirurgické klinice v Hradci Králové v letech 1993 – 2002.

14. CHIRURGICKÉ ŘEŠENÍ TROMBEMBOLICKÉ PLICNÍ HYPERTENZE

SCHWARZOVÁ P., MATĚJOVSKÁ B.

II. chirurgická klinika kardiovaskulární chirurgie VFN a 1.LF UK v Praze 2

Topografická anatomie hrudníku

Hlavními orgány dutiny hrudní jsou srdce a plíce. Plíce jsou houbovitý párový orgán jehlancovitého tvaru, vyplňující převážnou část dutiny hrudní. Vrcholky plic přesahují okraje klíčních kostí a spodina plic je mírně vyklenuta a nasedá na bránici. Pravá plíce je tvořena 3 laloky a levá plíce 2 laloky. Bronhy, cévy a nervy vstupují do plic v plicních stopkách – tzv. plicních hilech.
Srdce je uloženo v dolní části mezihrudí. Lidské srdce má 4 dutiny- 2 síně atria a 2 komory ventriculi. Mezi pravou síní a pravou komorou je trojcípá tricuspidální chlopeň. Mezi levou síní a levou komorou je dvojcípá mitrální chlopeň. Pravé a levé srdce je od sebe odděleno síňokomorovou přepážkou septem.Zevní obal srdce tvoří perikard. Povrch srdce je kryt vazivem epikardem. Střední nejsilnější vrstva je svalová tkáň myokard. Ten je vyživován věnčitými tepnami arteria coronaria dextra et sinistra. Dutiny srdce jsou vystlány nitroblánou srdeční endokardem, z něhož jsou tvořené srdeční chlopně.

Krevní oběh

Odkysličená krev přichází z těla horní a dolní dutou žilou(vena cava inferior et superior) – do pravé síně (PS)- při systole PS protéká krev trikuspidální chlopní do pravé komory(PK). Po naplnění komory se uzavře tricuspidální chlopeň – dochází k systole PK a krev proudí plicním kmenem (truncus pulmonalis) do plic pomocí plicních tepen – okysličená krev se vrací do srdce 4 plicními žilami – dostává se do levé síně – při systole síně přes mitrální chlopeň do levé komory a poté po systole komory aortou do celého těla.

Chirurgické řešení trombembolické plicní hypertense

Operačním přístupem je podélná střední sternotomie. Tepenná kanyla mimotělního oběhu(MO) je zavedena do ascendentní aorty, dvě selektivní žilní kanyly derivují odkysličenou krev z horní a dolní duté žíly. K další dekompresi srdce a i k lepšímu přehledu v operačním poli slouží kanyly odsávající krev z plicnice a z levé síně cestou pravé horní plicní žíly. Operace je prováděna v celotělové hypotermii 15°C. Principem chirurgické léčby je endarterektomie kmene plicnice, obou jejich větví a periferie těchto cév pomocí speciálního instrumentária a v přechodné zástavě celého MO.

Závěr

V České republice lze očekávat přibližně 10 – 20 vhodných kandidátů pro PEA ročně. Při správné indikaci a úspěšné operaci dochází v důsledku poklesu tlaku v plicnici k výraznému zlepšení funkční zdatnosti srdečního výdeje a ke zmenšení trikuspidální regurgitace.

15.

PROGRAM PŘEKLADŮ Z LŮŽKA NA LŮŽKO PO SRDEČNÍCH OPERACÍCH V LÁZNÍCH TEPLICE NAD BEČVOU A. S.

HAŠOVÁ S.

Lázně Teplice nad Bečvou, a. s.

V květnu roku 2005, po dokončení rekonstrukce lázeňského sanatoria Bečva v Lázních Teplice nad Bečvou a.s. započal projekt včasné rehabilitace u pacientů po operacích srdce. Jedná se zejména o klienty po bypassech, náhradách chlopní, operacích aorty.

Nejdříve započala spolupráce s Kardiochirurgickým centrem FN Ostrava-Poruba, postupně i s Kardiochirurgickou klinikou FN Olomouc a s CKTCH Brno. Program překladů z lůžka na lůžko je zejména určen pro nemocné, jejichž zdravotní stav urgentně vyžaduje intenzivní rehabilitaci, dále pro pacienty, kteří o tento typ kardiorehabilitace navazující přímo na operační výkon projeví sami zájem/sociálně aktivní občany v pracovním procesu, kde se v důsledku naší intenzivní péče zkracuje délka pracovní neschopnosti/, dále pro pacienty se slabším sociálním zázemím, nebo mají ze svého místa bydliště špatně dostupného lékaře (hl. u warfarinizovaných klientů), nebo mají ještě jiný komplikující zdravotní problém.

Do lázní Teplice nad Bečvou a.s. nemocní přijíždějí z kardiochirurgických pracovišť v průměru 7.den po operaci a jsou přijímáni na pokoje zvýšeného dozoru /pokoje intenzivní péče/, které jsou umístěny v bezprostřední blízkosti ošetřovny sanatoria. K tomu využíváme 2 dvoulůžkové pokoje, vybavené moderní přístrojovou monitorovací a rehabilitační technikou, ale i rehabilitačními pomůckami usnadňujícími pohyb na lůžku a antidekubitními pomůckami. Pacienty má v odborné péči kardiolog, který určuje léčebné postupy, ale také provádí odborná vyšetření. Pro nemocné je vyčleněn fyzioterapeut, který se jim pravidelně denně věnuje po celou dobu pobytu v lázních. Ošetřovatelský tým řídí primární sestra. Vede nejen ošetřovatelskou dokumentaci a ošetřovatelskou péči, ale zároveň komunikuje s vrchními sestrami na kardiochirurgiích a zajišťuje klientelu v rámci tohoto programu. Velkou úlohu zde má i nutriční terapeutka, která s klienty individuelně pracuje a věnuje se individuelně jejich edukaci. Přibližně 3. až 4. den jsou klienti překládáni do hotelové části v blízkosti ošetřovny, kde se pak již sami aktivně zapojují do rehabilitačního procesu. Pro tento typ kardiorehabilitace, výrazně se lišící o klasické lázeňské léčby, musela být vytvořena nová ošetřovatelská dokumentace, která je v souladu s novými trendy v ošetřovatelském procesu /k dispozici bude náhled/ +3 kazuistiky ošetřovatelské péče.

16. CHIRURGICKÁ LÉČBA DIABETICKÉ NOHY

JANEČKOVÁ G., BÉLIKOVÁ K.

II. chirurgická klinika kardiovaskulární chirurgie VFN a 1. LF UK v Praze 2

Diabetická noha je souhrnné označení pro postižení dolních končetin způsobených diabetem. Onemocnění se projevuje ischemií končetin, často provázenou gangrénou, která způsobuje rozsáhlé defekty. Ve velkém počtu případů je nutné provést amputaci dolní končetiny jako konečné řešení progredující sepse.

Na vzniku diabetické nohy se podílí několik faktorů – ateroskleróza, neuropatie, mikroangiopatie, svalová atrofie, zvýšený výskyt infekcí a zhoršené hojení u diabetiků.
Některé z těchto faktorů jsme schopni ovlivnit chirurgickým zákrokem, některé musíme ovlivňovat konzervativně.

Na naší klinice se zabýváme chirurgickou léčbou diabetické nohy a uvádíme 2 kazuistiky týkající se tohoto tématu.

Principem chirurgické léčby je revaskularizace končetiny našitím bypassu, jejímž cílem je vyřešení ischémie způsobené aterosklerózou. Dalším výkonem je přenos svalového laloku, čímž umožníme urychlení hojení a léčení infekce v defektu. Posledním výkonem je přenos nameshovaného kožního štěpu.

Závěrem lze konstatovat, že léčba sy. diabetické nohy je zdlouhavý proces, na jehož počátku je chirurgický zákrok, na který musí navazovat komplexní ošetřovatelská péče o rány, prevence periferních dekubitů a intenzivní pohybová rehabilitace. Zanedbáním následné péče často dochází k selhání celého procesu, které vede k již zmíněné amputaci končetiny.

17.

RESEKCE AAA (ANEURYSMA ABDOMINÁLNÍ AORTY) - Z POHLEDU INSTRUMENTÁŘKY

GAZUROVÁ B., HAMPLOVÁ S.

Centrum cévní a miniinvazivní chirurgie, operační sály, Nemocnice Podlesí a.s., 739 61 Třinec

Přednáška je zaměřena na jednu specifickou část cévní chirurgie a to aneurysmata břišní aorty z pohledu instrumentářky. Ve své práci rozebíráme výskyt tohoto onemocnění, jeho symptomatologii a rizikové faktory. Krátce se zmiňujeme i o endovaskulárním řešení, tzn. stentgraftech a v hlavní části přednášky se plně soustřeďujeme na průběh operace aneurysmatu, jeho resekci a náhradu umělou cévní protézou. Popisujeme též různé typy cévní protéz.

18.

RUPTURA ANEURYSMATU ABDOMINÁLNÍ AORTY Z POHLEDU INSTRUMENTÁŘKY

KŠÍROVÁ M., ŠŮNOVÁ V.

II. chirurgická klinika LF MU, FN u Sv. Anny Brno, Pekařská 53, 656 91 Brno

Autorky popisují organizaci a náplň práce sálové sestry při operaci ruptury AAA (aneurymastu abdominální aorty). Právě včasný záchyt, správná diagnostika a rychlost chirurgického výkonu snižuje riziko úmrtnosti pacientů. Instrumentářka je nedílnou součástí operačního týmu. Je zodpovědná za plynulý chod operace, která přináší řadu specifických úkonů.

V sedmnáctiletém retrospektivně sledovaném období (1989-2005) bylo na II. chirurgické klinice v nemocnici u svaté Anny v Brně provedeno 185 operací pacientů s diagnózou ruptury AAA s mortalitou 81 pacientů, tj. 43,78%. Tito pacienti byli rozděleni dle lokality již přítomného zakrvácení. Krvácení do retroperitoneálního prostoru bylo popsáno u 70 nemocných, tj. 37,84% s mortalitou 22 pacientů, tj. 31,43%. Naproti tomu přítomné hemoperitoneum bylo popsáno u 115 nemocných, tj. 62,16% s mortalitou 59 pacientů, tj. 51,30%. V práci jsou předloženy typy operačního řešení, hodnocena příčina úmrtí a registrované rizikové faktory.

19.

OŠETŘOVATELSKÁ PROBLEMATIKA U PACIENTŮ PO OPERACI ANEURYSMATU ABDOMINÁLNÍ AORTY

ROSENBREYEROVÁ L., KOVALSKÁ N.

FN u sv.Anny v Brně, II.chirurgická klinika, odd.č.7 - JIP

Aneurysma (nebo-li výduť) je oslabené vyklenující se místo na cévě.
Aneurysma abdominální aorty se vyskytuje nejčastěji u mužů kolem 70-ti let. Poměrné zastoupení mezi muži a ženami je 5:1. Dle velikosti lze klasifikovat aneurysmata na velká - o průměru větším než 5 cm a malá - o velikosti do 5 cm. Dle symptomatologie se dělí na asymptomatická a symptomatická.

Mezi příznaky aneurysmatu abdominální aorty patří hmatná pulzující rezistence, neurčité bolesti břicha a lumbální krajiny, v případě dissekce a ruptury rozvíjící se šokový stav. Chirurgická léčba spočívá v resekci postiženého úseku aorty a jeho náhradě cévní protézou.
Na našem oddělení poskytujeme bezprostřední i následnou péči pacientům po plánovaných i akutních operacích.

Bezprostřední pooperační péče zahrnuje převoz pacienta z operačního sálu. Na jednotce intenzivní péče monitorujeme vitální funkce, stav vědomí, intenzitu bolesti, sledujeme operační ránu, známky krvácení, vzhled a prokrvení dolních končetin.
Nedílnou součástí následné pooperační péče je i nadále monitoring vitálních funkcí, hrazení krevních ztrát, sledování bilance tekutin, laboratorních hodnot, analgosedace, aplikace léků, zajištění parenterální výživy.
Dále do pooperační péče patří kontrola invazivních vstupů. Důležitá je i péče o psychickou a fyzickou pohodu pacienta.
Komplikace pooperačního průběhu mohou být chirurgické, renální, respirační, kardiální, gastrointestinální, infekce a v neposlední řadě vznik dekubitů.
Ošetřovatelská péče o pacienta po resekci aneurysmatu abdominální aorty se řídí platnými ošetřovatelskými standardy a manuály naší nemocnice.
U plánovaných operací pacient zůstává na pooperačním oddělení 3 - 4 dny. Po stabilizaci stavu je pacient transferován na standardní oddělení.

20.

OPERACE NA EXTRAKRANIÁLNÍM KAROTICKÉM ŘEČIŠTI Z POHLEDU INSTRUMENTÁŘKY

NOVÁČKOVÁ M., DOPITOVÁ M.

II. chirurgická klinika LF MU, FN u sv. Anny Brno, Pekařská 53, 656 91 Brno

Autorky popisují organizaci a náplň práce sálové sestry při operaci na extrakraniálním karotickém řečišti. Instrumentářka je nedílnou součástí operačního týmu. Je zodpovědná za plynulý chod operace, která přináší řadu specifických úkonů.
V sedmnáctiletém retrospektivně sledovaném období (1989-2005) bylo na II. chirurgické klinice v nemocnici u svaté Anny v Brně provedeno 1165 operací pacientů s diagnózou sklerotického postižení v odstupu ACC (arteria carotis communis), ACI (arteria carotis interna) a ACE (arteria karotis externa) s mortalitou 10 pacientů, tj. 1%.

21.

ROBOTICKY ASISTOVANÉ NAŠE PRVNÍ LAPAROSKOPICKÉ OPERACE Z POHLEDU PERIOPERAČNÍ SESTRY

ROUBALOVÁ V., ŠAUEROVÁ H.

II.chirurgická klinika, FN u sv. Anny v Brně

Ve FN u sv. Anny v Brně byl nainstalován 1. robotický operační systém na Moravě.
Jedná se o novou kvalitativní úroveň v miniinvazivní operativě.
V našem příspěvku se chceme podělit o své zkušenosti, které jsme získali při provádění prvních cévních operací prováděných tímto kombinovaným způsobem.

22. ZDRAVOTNÍ SESTRA A NEMOCNÍ S VARIXY DOLNÍCH KONČETIN

HORELOVÁ H., KARBOWIAKOVÁ E.

FNsP Ostrava-Poruba, Chirurgická klinika, 17. listopadu 1790, 708 52 Ostrava

Varixy dolních končetin jsou onemocněním s vysokou prevalencí v populací (20-60%). Především postihují ženy. Příčinou je genetická predispozice. K vlastní manifestaci pak dochází působením provokačních vlivů (obezita, těhotenství, kouření, inaktivita, hormonální léčba, zácpa, hydrostatické přetížení, atd.). V 95% případů se jedná o spontánní tvorbu varikozit - primární varixy. Zbytek tvoří varixy sekundární. Ty vznikající na podkladě jiných onemocnění (flebotrombóza, angiodyplazie). Nemocní vyhledávají zdravotnické zařízení buď z kosmetických nebo zdravotních důvodů.
Pro určení způsobu léčby je potřebné co nejpřesněji zjistit závažnost onemocnění. Je nutno vycházet z anamnestických dat, fyzikálního vyšetření a paraklinických testů. Na základě takto získaných informací se stanoví postup léčby. Ten je v zásadě dvojí:

a) konzervativní (kompresivní terapie, farmakoterapie, režimová opatření, fyzikální léčba)
b) operace, skleroterapie

Na chirurgické klinice FNsP Ostrava bylo v r. 2005 provedeno 2219 ambulantních vyšetření u pacientů s cévním onemocněním. Z toho podstatná část byla vyšetřena pro varixy dolních končetin. Bylo provedeno 34 sklerotizací a 97 operací.

V průběhu této péče sehrává důležitou roli zdravotní sestra. Spolu s lékařem informuje nemocné o onemocnění, provádí osvětu, informuje o nutných administrativních krocích, o hospitalizaci, připravuje pacienta na vyšetření a operaci. V rámci léčby se zdravotní sestra účastní vlastní operace či skleroterapie. Pooperačně nemocného sleduje a.ošetřuje. Následně se s lékařem podílí na další dispenzarizaci.

23. A-V ZKRATY – CO MOŽNÁ NEVÍTE

VÁVROVÁ A., OROLÍNOVÁ E.

II. chirurgická klinika kardiovaskulární chirurgie VFN a I.LF UK v Praze

Možná mnozí nevíte, že na naší klinice se kromě operací srdce a cév, také provádějí tzv. A-V zkraty. Nemocní u kterých dochází k selhání ledvin potřebují cévní přístup, který je nutný k dialyzační léčbě. Jedná se o chirurgické spojení žíly ke straně tepny, což nazýváme arteriovenózním zkratem. Tímto spojením docílíme zvýšeného proudění krve v žíle, která se postupně rozšiřuje a sílí. Takto rozvinuté žíly pak slouží k napichování dialyzačních jehel a k následnému napojení na umělou ledvinu. Zákroky se většinou provádějí na horních končetinách, ale ani na dolních končetinách nejsou výjimkou.

V naší společnosti je mnoho starších lidí, ale mnohdy i velmi mladých, kteří tuto operaci nutně potřebují.Těmto pacientům je poskytována dialyzační léčba a mnozí z nich čekají na transplantaci ledviny.
Operace A-V zkratů, přestože vypadá jako malý, pro některé,, velké chirurgy „ jako banální výkon, je zákrok, který vyžaduje dokonalou znalost cévní chirurgie, mnoho trpělivosti, zručnosti a precizności. Chirurg pracuje s mikronástroji a velmi jemným šicím materiálem. Nezbytnou pomůckou jsou i lupové brýle. Vždyť také to co vidí pacient po skončení operace je ranka mnohdy dlouhá pouhé tři centimetry.
Všechny tyto vlastnosti má zkušená lékařka s mnohaletou praxí a s výsledky, které snesou to nejvyšší srovnání ve světovém měřítku, MUDr. M. Slavíková. Tato lékařka se plně věnuje na naší klinice této problematice. Zakládá pacientům nové A-V zkraty, obnovuje nefunkční. Hledá nová řešení u pacientů, kteří byly na naší kliniku posláni z jiných nemocnic a dialyzačních center. U pacientů s vyčerpaným žilním řečištěm našívá do podkoží cévní protézy, které plní stejný účel jako vlastní žíly.

Výkony se provádějí v lokální nebo svodné anestézii. Operovaný je tedy při plném vědomí a může s námi komunikovat nebo poslouchat příjemnou hudbu.
Pacienti operovaní v lokální anestézii po výkonu nevyžadují žádnou speciální péči, a odcházejí za doprovodu příbuzných domů, nebo se vracejí zpět na nefrologické odd. kde jsou hospitalizováni. Pacienti operovaní ve svodné anestézii mají necitlivou celou horní končetinu a jsou proto hospitalizováni do druhého dne na naší klinice.

Přestože pacienty vidíme krátkou dobu po kterou trvá operace, snažíme se ze všech sil jim zpříjemnit a co nejvíce usnadnit těch pár hodin z času dlouhého a trpělivého čekání na nezaplatitelný dar pro jejich život – dárcovu ledvinu.

24.

SPOLUPRÁCE KATETRIZAČNÍ LABORATOŘE A KARDIOCHIRURGIE Z POHLEDU SESTRY

SMOLÍKOVÁ K.[1], VLASÁKOVÁ M.[1], FORMÁNEK P.[1], BENEDÍK J.[2], ČERNÝ Š.[2]

[1] Katetrizační laboratoř, [2]Kardiochirurgické oddělení, Nemocnice Na Homolce
Roentgenova 2, 150 30 Praha

Pro správnou funkci kardiocentra má hlavní prioritu bezchybná komunikace katetrizační laboratoře a kardiochirurgie. Profesionální spolupráce středního zdravotnického personálu minimalizuje možné chyby především u přesunů akutních pacientů oběma směry. V prezentaci zmapujeme jakýkoli pohyb nemocného mezi oběma pracovišti v období od ledna do června 2006. Pro srovnání uvedeme stejné časové období minulého roku.

Metodika

Elektivní pacienti jsou předáváni na standardní oddělení a na operaci jsou zváni dle pořadníku. Akutního pacienta zajišťujeme maximální monitorací, se kterou je transportován buď přímo na operační sál nebo na kardiochirurgickou jednotku intenzivní péče. V případě pooperačních komplikací je nemocný transportován do katetrizační laboratoře opět plně monitorován, případně i na ventilátoru. Bezchybné předání pacienta a rozdělení kompetencí sester v péči o něj minimalizuje dobu vyšetření.

Výsledky

Číselné hodnoty udávají počty za sledované období leden - červen 2006, údaje v závorce pak srovnávané období leden – červen 2005. V nemocnici Na Homolce bylo za sledované pololetí provedeno celkem 1468 (1569) katetrizačních vyšetření. Z tohoto počtu se jednalo o 1297 (1378) selektivních koronarografií (SKG), 171 (191) pravostranných katetrizací. Z těchto vyšetřených bylo nabídnutu ke kardiochirurgickému výkonu celkem 327 (360) nemocných. Z celkového počtu předaných pacientů byli po provedené operaci znovu vyšetřováno 2 (1) nemocných byla provedena re-SKG a 1 (0) pooperační implantace stentu. Z uvedených čísel jasně vyplývá klesající trend jak vyšetřování nemocných (6% pokles), tak pacientů předaných na kardiochirurgické pracoviště (10% pokles), což je odrazem chybějícího spádu nemocnice na Homolce a její relativní závislosti na přísunu nemocných z jiných regionů.

Závěr

Bezchybné fungování sester na obou pracovištích sice nenavrší výkony, ale významně minimalizuje možné chyby, které by mohly bezprostředně ohrozit život především kriticky nemocných. Za jednu z nejdůležitějších složek považujeme bezchybnou ošetřovatelskou dokumentaci, kvalitní předoperační přípravu pacienta a v neposlední řadě jeho edukaci. Prezentovaná data ukazují na klesající trend počtu pacientů předávaných na kardiochirurgii. Tento stav koresponduje s celosvětovým trendem poklesu nemocných nabízených ke KCH výkonům.

25.

OŠETŘOVATELSKÁ PÉČE O PACIENTA PO KORONAROGRAFII Z ARTERIA RADIALIS

POSPÍŠILOVÁ V.

Kardiochirurgická klinika, Lékařská fakulta Univerzity Karlovy a Fakultní nemocnice Hradec Králové

Výhody diagnostické katetrizace přístupem z arteria radialis - klid na lůžku hodinu po výkonu; zkrácení doby hospitalizace; časnější zapojení pacienta do pracovního procesu; ekonomické zvýhodnění.

Příprava pacienta na výkon – psychická; oholení zápěstí (třísla); pacient je lačný; dle ordinace; zavedení periferního; žilního vstupu.
Ošetřovatelská péče po výkonu - kontrola TK, puls; kontrola celkového stavu, subjektivních obtíží; kontrola naložení bandáže; kontrola stavu zápěstí a ruky; prokrvení končetiny; dostatečný přísun tekutin.

Ošetřovatelské diagnózy - objem tělesných tekutin – snížení z aktivních ztrát riziko vzniku; porucha tkáňové a kožní integrity z důvodu koronarografického vyšetření; infekce – riziko vzniku z důvodu poruchy tkáňové a kožní integrity; porucha soběstačnosti – riziko vzniku z důvodu nutnosti klidového režimu; poškození v souvislosti s invazivním vyšetřením – zvýšené riziko; strach z důvodu dalšího postupu léčby.
Ošetřovatelská péče o místo vpichu - vizuální a palpační kontrola; Framykoin zásyp; sterilní krytí; edukace pacienta; kontrola lékařem (dle stavu zápěstí); rehabilitace pacienta.
Propuštění pacienta - kontrola místa vpichu lékařem; informace o dietním režimu; pohybová aktivita; užívání léků; nástup do zaměstnání.
Možné komplikace po provedené katetrizaci z arteria radialis - krvácení v místě vpichu; bolest punktované končetiny; otok, brnění; nehmatná pulzace; alergická reakce na kontrastní látku.

26. VYŠETŘOVACÍ METODY VYUŽÍVANÉ V RÁMCI ČASNÉ KARDIOREHABILITACE V LÁZNÍCH TEPLICE NAD BEČVOU A. S.

KNOBLOCHOVÁ M.

Lázně Teplice nad Bečvou, a. s.

V Lázních Teplice nad Bečvou a.s., v rámci nových trendů v oblasti včasné kardiorehabilitace provádíme od května r.2005 u klientů přeložených z kardiochirurgických center a klinik, spiroergometrické vyšetření a měření variability srdeční frekvence. A to na začátku pobytu a poté před ukončením léčby.Tím získáváme potřebná data pro nastavení kardiorehabilitace a z výsledků posuzujeme efektivitu léčby.

U klientů přeložených z lůžka na lůžko provádíme vstupní spiroergometrické vyšetření do stupně dosažení subjektivního maxima ke zhodnocení aktuálního stavu a určení tréninkové zátěže i tepové frekvence pro nastavení následné rehabilitace Před ukončením pobytu po absolvování čtyřtýdenní kardiorehabilitace u klienta opakujeme spiroergometrii opět do dosažení subjektivního maxima s překročením anaerobního prahu a stanovením tréninkové zátěže i tepové frekvence pro určení pohybové aktivity v domácím prostředí.Tyto údaje jsou důležité pro zhodnocení efektu lázeňské kardiorehabilitace a pomáhají objektivně posoudit úroveň tělesné zdatnosti,výkonnosti i pracovní schopnosti.

K hodnocení efektivity kardiorehabilitace využíváme také výsledky měření variability srdeční frekvence,VAR-COR.Zde sledujeme především hodnoty vagotonie,která působí jako protektivní faktor u kardiaků, při přítomnosti obezity, hypertenzi a positivně ovlivňuje glukózovou toleranci. Zvýšený tonus parasympatiku snižuje klidovou i zátěžovou sympatiko-tonii, přičemž snížený tonus sympatiku příznivě ovlivňuje inzulinovou rezistenci, snižuje TK a hmotnost, upravuje cévní tonus a endoteliální dysfunkci. Positivního efektu dosáhneme při správně vedené tělesné zátěži na úrovni vytrvalostního aerobního tréninku.

27. POOPERAČNÍ PÉČE O PACIENTY PO PLICNÍ ENDARTEREKTOMII

DRÁBKOVÁ K., TŮMOVÁ J.

II. chirurgická klinika kardiovaskulární chirurgie, VFN a I. LF UK

Chtěli bychom se podělit o naše první zkušenosti s péčí o pacienty po plicní endarterektomii pro chronickou tromboembolickou plicní hypertenzi. V mnohém se péče o tyto pacienty neliší od péče o „standardní" pacienty po operacích srdce, přesto má některá specifika. Zaměřujeme se především na prevenci vzniku a léčbu možných pooperačních komplikací charakteristických pro tuto operaci:

1. reperfůzní plicní edém – nemocní jsou ohroženi poškozením dříve neprokrvovaných částí plic. Zpravidla se projevuje již několik hodin po operaci a může se rozvinout do 48 – 72 hodin. Na RTG je typický nález plicního edému, lokalizovaného na oblasti, kde byla provedena endarterektomie. V klinickém obrazu dominuje závažná respirační insuficience s hojnou produkcí edémové tekutiny. Proto se klade velký důraz na protektivní tlakovou ventilaci s PEEP minimálně 0,5 kPa a co nejčasnějšího dosažení negativní krystaloidní bilance. V léčbě se uplatňují všechny postupy užívané u nemocných s těžkým ARDS.

2. tvorba perikardiálního výpotku – nemocní jsou častěji ohroženi tvorbou perikardiálního výpotku, který ve svém důsledku může způsobit až srdeční tamponádu. Proto hrudní drény odstraňujeme až 4.-5. den po operaci. Ke snížení tvorby výpotku podáváme 2×100 mg Indometacinu, příp. kortikoidy. Obden provádíme ECHO kontrolu.

3. tromboembolická příhoda – nemocní jsou zvýšeně ohrožení dalšími plicními emboliemi, neboť mnozí z nich trpí nějakou formou protrombofilní poruchy koagulace, proto již při poklesu ztrát z hrudních drénů zahajujeme včasnou antikoagulační léčbu Heparinem (2 – 6 hodin po operaci) s cílovým APTT 40 - 45 s. Podávání Warfarinu zahajujeme až po odstranění hrudních drénů.

4. delirium – pooperační delirium je způsobeno delší zástavou oběhu v hluboké hypotermii, jeho trvání a hloubka závisí na délce zástavy. Musíme zvýšeně dbát o bezpečí pacienta, podáváme léky na zklidnění.

5. přetrvávající plicní hypertenze – příčinou může být předoperačně nepoznaná primární plicní hypertenze, nebo neúplná endarterektomie.

28. PÉČE O PACIENTA PO TRANSPLANTACI ALLOGENNÍ ŽÍLY

DAŇKOVÁ V., JANOUŠEK L.

IKEM, Klinika transplantační chirurgie, Vídeňská 1958/9

Indikací k transplantaci allogenního štěpu je především kritická ischémie DK u pacientů, u nichž už byly vyčerpány všechny možnosti tradiční cévní chirurgie.
Syndrom diabetické nohy představuje závažný medicínský a společenský problém. Nejdůležitějším faktorem, který ovlivňuje hojení diabetických ulcerací je ICHDK,projevující se klaudikacemi, klidovými bolestmi a trofickými defekty na DK.

Cílem transplantace allogenního cévního štěpu je agresivní revaskularizace končetiny s pooperační péčí a rehabilitací, vedoucí ke zhojení defektu a zařazení pacienta zpět do společnosti
V minulosti byly končetiny diabetiků postižené chronickou kritickou ischemií postupně amputovány. Díky velkému pokroku, kterého dosáhla cévní chirurgie v posledních 10-ti letech, je v současné době amputace končetiny poslední možností léčby nezhojitelného trofického defektu.
Ve srovnání s revaskularizací je amputace spojena s vyšší mortalitou, dlouhodobou rehabilitací a především s vyššími finančními náklady na zhojení defektu.
Obnovení cévního zásobení je možné 3 způsoby: PTA; by passem; kombinací PTA + by pass.
Přemostění postiženého úseku můžeme provést pomocí autologního materiálu (vlastní vena saphena magna) , syntetickou protézou, nebo allogenním štěpem.Materiálem první volby je vlastní VSM. Pokud není k dispozici, můžeme použít cévní protézu, která je však málo rezistentní vůči infekci. V blízkosti infikovaného terénu můžeme tedy použít cévní štěp- tepnu nebo žílu od kadaverózního dárce.

Výběr příjemce je prováděn s ohledem na kompatibilitu krevní skupiny. Doba studené ischémie je na rozdíl od jiných orgánů poměrně dlouhá- až 14 dnů.
Transplantace allogenního štěpu vyvolává imunitní odpověď stejně tak jako transplantace kteréhokoliv jiného orgánu, tzn. pacient musí být zajištěn imunosupresí, aby nedošlo k rejekci orgánu. V pooperační péči sledujeme především průchodnost cévního štěpu- prokrvení, pulsaci, barvu končetiny; dále krvácení z operační rány, známky rejekce- subfebrilie, zarudnutí kůže nad průběhem by passu; nežádoucí účinky imunosuprese.

Transplantace allogenní žíly nebo tepny není standardní operací už z toho důvodu, že tyto orgány nejsou volně k dispozici, jelikož není vytvořena cévní banka. Klinika transplantační chirurgie IKEM je zvýhodněna ve srovnání s jinými pracovišti cévní chirurgie, protože má možnost získat čerstvé štěpy při multiorgánových odběrech. Můžeme tak poskytnout naději na záchranu končetiny i pacientům s těžkou ischemií končetin u kterých už není možné použít klasické materiály k cévní rekonstrukci.

29. CHIRURGICKÁ ENDARTERECTOMIE - POOPERAČNÍ PÉČE

TESAŘOVÁ A., ŠTĚPÁNKOVÁ J.

Fakultní nemocnice u sv.Anny v Brně, II.chirurgická klinika

Jedním z úseků cévní chirurgie, kterým se naše pracoviště zabývá, je chirurgie obliterujících tepen zásobujících mozek.
Kritériem indikace k chirurgické endarterectomii /CEA/ jsou považováni všichni pacienti,kteří prodělali transitorní mozkovou ischemii a mají vysoký stupeň stenózy a.carotis interna tzv.symptomatičtí pacienti,dále pak pacienti asymptomatičtí,kdy přesná indikační kritéria stále podléhají zkoumání.Obecně však platí,že základní podmínkou je závažná stenóza ACI /větší než 70-80 %/.
Pacienti,kteří podstupují výkon na krčních tepnách mají některé společné znaky a to vyšší věk,přidružené choroby ,aterosklerotické postižení cév,náchylnost k poruchám vědomí.
Operační výkony na krčních tepnách lze z anesteziologického hlediska provádět buď v celkové anestézii nebo v blokádě cervikálního plexu .Další možností je krční epidurální anestézie.
Na našem pracovišti je preferována technika regionální anestézie před klasickou celkovou. Její výhodou je zejména hemodynamická stabilita pacienta spojená s nižším výskytem perioperační ischémie myokardu,dobrá bezprostřední pooperační analgezie a zkrácení délky hospitalizace. Nevýhodou tohoto typu anestézie je horší zajištění průchodnosti dých.cest,diskomfort pacienta během výkonu,dále pak komplikace spojené s cervikálním blokem.
Při operaci vedené v celkové anestézii je výhodou zajištěný maximální komfort pacienta během výkonu a dále pak možnost zajištění průchodnosti dýchacích cest,ventilace a oxygenace. Nevýhodou je méně validní monitorace neurologických funkcí během výkonu a obtížnější udržení hemodynamické stability pacienta po operaci.

V pooperačním období mohou vzniknout některé závažné komplikace a to zejména cévní mozková příhoda ,kardiální a časné chirurgické komplikace.Pooperační péče o tuto skupinu pacientů je závislá na průběhu výkonu,popřípadě přítomnosti některých z výše uvedených komplikací.
Po operaci jsou pacienti transferováni na pooperační oddělení,kde jsou plně monitorovány základní vitální funkce,zajištěna oxygenoterapie a podání léků včetně pooperační analgezie.Součástí pooperační péče je pečlivý monitoring neurologických funkcí,zde je třeba zdůraznit potřebu opravdu kvalifikovaného personálu,který rozpozná i jemné neurologické změny.
Pacient bez komplikací, v časném pooperačním období, zůstává na pooperačním oddělení do druhého dne,kdy je transferován na standardní oddělení.S odstupem několika dní je pak provedena neurologické kontrola.

Při komplikovaném průběhu pokračuje hospitalizace na JIP,kde je zajištěn kompletní monitoring vitálních funkcí, oxygenoterapie a další podání medikace, v případě revize operační rány pro krvácení pak podání krevních derivátů. Nedílnou součástí je kompletní ošetřovatelská péče,která se řídí platnými manuály a standardy naší FN.Nutností je i prevence vzniku proleženin a aktivní rehabilitace nemocného . Průměrná délka hospitalizace při endarterectomii karotidy v regionální anestézii je 2-3 dny,v celkové anestézii 4-7 dní.Po propuštění do domácího léčení je i nadále sledován na cévní ambulanci II.chirurgické kliniky.

30.

VÝKONY NA BŘIŠNÍ AORTĚ – NAŠE ZKUŠENOSTI S POOPERAČNÍ PÉČÍ

HIANIKOVÁ J.

FN Brno, chirurgická klinika JIP, Jihlavská 20, 625 00 Brno

První zmínka o chirurgické léčbě AAA pochází z doby císaře Tiberia, kdy Antyllus provedl proximální a distální ligaturu s incizí výdutě a evakuací trombotických hmot. Mnohem později, roku 1710, francouzský chirurg Anel provedl proximální ligaturu AAA a až do roku 1923 končily pokusy nezdarem. Tyto nezdary prolomil až roku 1940 I. A. Bigger zúžením krčku AAA pomocí facie. Následně v roce 1948 použil C. E. Rea celofán ke zpevnění AAA. Touto technikou byl operován Albert Einstein pro symptomatické AAA (za 6 let Einstein svému onemocnění podlehl).

60. léta znamenala velký průlom v technice. Začaly se používat nové umělé protézy. Různorodost definic spočívá v určení průměru AAA jaký průměr považovat za maximální.Někteří autoři doporučují porovnat průměr aorty nad a pod renálními tepnami, jiní klasifikují AAA jako rozšíření subrenální aorty nad určitý limit.

AAA je definováno jako rozšíření subrenálního úseku aorty o více jak 50%.AAA je častější v mužské populaci.
Arzenál vyšetřovacích metod je tvořen vyšetřeními neinvazivními, počínaje prostými snímky břicha eventuelně hrudníku, ultrasonografií, výpočetní tomografií a magnetickou rezonancí. U nemocných se stenosami či uzávěry pánevního a končetinového řečiště se preferuje invazivní angiografie, DSA.

Cévní chirurg i anesteziolog musí zhodnotit operační rizika ta jsou velmi důležitá pro ošetř.péči.
Oš. péče spočívá v intenzivním monitorování funkcí vč. monitoringu nitrobřišního tlaku, sledování laboratorních parametrů, léčbě bolesti, prevenci hypoxemie, hypovolémie a hypotenze. Pacienti většinou vyžadují umělou plicní ventilaci do stabilizace stavu. Jedním z důležitých parametrů, který nás informuje o vyrovnání kyslíkového dluhu je normalizace hladiny laktátu v séru.
Specifika oš. péče spočívá v intenzivním sledování krvácivých projevů, kardiálních komplikací, neurologických projevů a komplikací spojených s UPV.
Vertikalizaci provádíme po celkové stabilizaci zdrav. stavu v průměru 2. - 3. pooperační den.

31. TĚŽKÁ HYPOTERMIE – KAZUISTIKA

PÍBROVÁ B., HAVLÍČKOVÁ H.

Nemocnice České Budějovice a.s., Kardiocentrum - Kardiochirurgie – RES
B. Němcové 54, České Budějovice, 370 87

V naší kazuistice bychom vás chtěly seznámit s případem těžké hypotermie u 32leté pacientky s psychiatrickou anamnézou (schizofrenie). Pacientka dne 6. dubna 2006 v nočních hodinách, kdy sněžilo a mrzlo, odešla minimálně oblečena a bez bot z domova. Byla nalezena rodinou kolem šesté hodiny ranní nedaleko domova, ležící na poli v bezvědomí. Přivolaná RZP provedla sine OTI a zahájila KPR, protože při manipulacích došlo ke vzniku KF a okamžitě pacientku odvezla na naše oddělení, kde jsme pokračovali v KPR a ihned svolali operační tým. Anesteziolog zakanyloval sheat do VJI a byl zaveden močový termokatetr, kterým jsme naměřili vstupní teplotu 25 stupňů Celsia. Přímo na RES byla okamžitě provedena sternotomie a pacientka byla napojena na mimotělní oběh, kde byla postupně a pomalu ohřívána po dobu 238 minut na teplotu 32,5 stupňů Celsia. Poté byla celou noc udržována v řízené hypotermii mezi 34 – 35 st. Celsia. Během MO byl zakanylován CŽK, arteriální kanyla a dialyzační kanyla. Po dobu MO byla pacientka dialyzována v režimu CVVHFD. Pozdější průběh byl komplikován tamponádou srdeční, septickými stavy, komplikovaným hojením omrzlin na prstech DK. V našem příspěvku se budeme věnovat zejména prvním dnům hospitalizace. Pro naše oddělení to byl první případ takto vzniklé těžké hypotermie, který měl naštěstí dobrý konec. Pacientku jsme 11. května 2006 přeložili na JIP našeho oddělení a odtud za osm dní na rehabilitační oddělení.

32.

PERIOPERAČNÍ PÉČE O PACIENTY S DIABETES MELLITUS PODSTUPUJÍCÍ KARDIOCHIRUGICKOU OPERACI

DOŠLOVÁ D., BEZDĚKOVÁ M.

Kardiochirurgická klinika FN Olomouc

Nemocní s diabetem patří do skupiny nemocných podstupujících srdeční operaci, kteří jsou ohroženi vyšším rizikem pooperačních komplikací, jako například cévní mozkovou příhodou, poruchou hojení ran a sklonem k infekčním komplikacím.

Tématem sdělení je jak předoperační příprava diabetiků, s cílem předcházet možným komplikacím zlepšením kompenzace diabetu, tak pooperační management zahrnující řadu léčebných modalit jako jsou např. dietní opatření, intenzifikovaný insulinový režim, resp. kontinuální insulinoterapie.

33. VYUŽITÍ ECHO KARDIOGRAFIE U KARDIOCHIRURGICKÝCH PACIENTŮ

KMOŠKOVÁ J.

II. chirurgická klinika kardiovaskulární chirurgie VFN, Praha 2

TTE: transthorakální ECHO
Při tomto způsobu vyšetření se sonda přikládá na hrudník. Další přístupy jsou z jugulární jamky a z oblasti pod mečíkem.

TEE: Jícnová ECHO kardiografie
Při tomto způsobu se zavádí sonda do jícnu. Sonda je umístěna na flexibilním fibroskopu. Jícnová sonda se zavádí vsedě a po zavedení se nemocný položí na levý bok. Nebo se zavádí rovnou vleže na levém boku.

Kontrasrní a zátěžová ECHO kardiografie
Při kontrastním vyšetření se do periferní žíly aplikuje roztřepaný FO, který obsahuje mikrobubliny vzduchu – ty vytvářejí kontrast, který se zobrazuje v pravostranných srdečních oddílech.
Zátěžové ECHO – provádí se na bicyklovém ergometru nebo po podání léků, které ovlivňují koronární cirkulaci nebo zvyšují srdeční činnost.

Indikace k ECHO vyšetření:

1) Diagnostika chlopenních vad
2) Diagnostika onemocnění aorty
3) Diagnostika infekční endokarditidy
4) Kardiomyopatie
5) Onemocnění perikardu
6) Patologické nitrosrdeční útvary
7) Vrozené srdeční vady
8) Plicní hypertenze
9) Srdeční arytmie

Úloha sestry při ECHO vyšetření

Ošetření jícnové sondy

Závěr:
ECHO kardiografie je neinvazivní diagnostická metoda, která pro nemocného nepředstavuje, kromě jícnového přístupu, žádné zatížení. Poskytuje lékařům cenné informace o charakteru a stadiu srdečního postižení. U některých srdečních onemocnění je nejdůležitější vyšetřovací metodou. Důležitá je možnost opakovaného vyšetření a zamezování vývoje onemocnění a správnosti terapie.

34. TAAA Z POHLEDU ANESTEZIOLOGICKÉ SESTRY - KAZUISTIKA

JOZOVÁ R., HUBÁČKOVÁ D., PANTOKOVÁ L., SCHWARZOVÁ P.[1]

KARIM UK v Praze -1. LF a VFN v Praze, [1]II.chirurgická klinika VFN

Operace výdutí na hrudní a břišní aortě patří stále mezi obtížnější, ale s postupujícím vývojem operativy se dnes stávají téměř „rutinní záležitostí". Náhrady aneurysmatu thorakoabdominální aorty patří k nejnáročnějším v kardiovaskulární chirurgii a anestezii.

Etiologie thorakoabdominálních výdutí je totožná s výdutěmi sestupné aorty (degenerativní onemocnění medie cévní stěny, disekce, Marfanův syndrom, infekce, trauma). Podle jejich rozsahu je lze rozdělit do 4 typů dle Crawforda :

- Typ I – výduť sestupné hrudní aorty distálně od a.subclavia a končící nad odstupem viscerálních tepen
- Typ II – výduť začínající od podklíčkové tepny až k distální břišní aortě
- Typ III – výduť začínající uprostřed sestupné aorty a končící v úrovni distální břišní aorty
- Typ IV – výduť distálně od bránice zasahující do distální břišní aorty

Symptomatolgie je shodná s výdutí sestupné aorty (bolest v zádech, mezi lopatkami, chrapot nebo hemoptýza) a navíc u II.- IV. typu je doplněna o příznaky břišní výdutě (bolesti břicha a v zádech, obstipace, vzácné příznaky z jednotlivých nitrobřišních orgánů).Velmi často je však nemocný bez jakýchkoli obtíží a výduť bývá náhodně objevena při rutinním vyšetření.

Diagnostika se zaměřuje hlavně na CT , MR a aortografii.

Vlastní operace je prováděna z thorakofrenolaparotomie a spočívá v náhradě postiženého úseku aorty s implantací viscerálních větví a případně i interkostálních tepen. Přerušení průtoku krve sestupnou aortou a vyřazení interkostálních tepen může vést k ischemickému poškození míchy a ledvin, vedoucí k paraparéze až k paraplegii, inkontinenci a selhání ledvin.

Pro anesteziologický tým to znamená náročnou přípravu a péči o pacienta během operace a následně na pooperačním oddělení.

- Odlišná kanylace pacienta, než u operace CABG
- Zajištění DC – biluminální kanyla, kolaps levé plíce, fibroskopická kontrola
- Odlišná poloha pacienta na operačním stole
- Celková mírná hypotermie
- Velký cévní výkon ve dvou dutinách – ovlivnění fce ledvin, plic, myokardu
- Hemodynamické změny spojené s naložením a uvolněním svorky na aortu
- Management hrazení velkých krevních ztrát, poruch ABR, iontů
- Monitorace perfuzních míšních tlaků, ochrana míchy

Prognóza těchto pacientů je velmi nepříznivá, nejen z hlediska rizika ruptury, která je nejčastější příčinou smrti, ale i možnost orgánových komplikací v oblasti viscerálních tepen, vyvolaných embolizací nebo jejich uzávěrem. S tím souvisí i hospitalizační mortalita, která se pohybuje v rozmezí 10-40%.

Dne 2.12. 2005 jsme na klinice KVCH VFN v Praze provedli náhradu TAAA u pacienta B.O. narozeného roku 1949. Byla to pro nás první zkušenost s výkonem tak velkého rozsahu.

35.

PŘEDOPERAČNÍ PŘÍPRAVA NA KARDIOCHIRURGICKÉ KLINICE VE FN OLOMOUC

SLAMĚNÍKOVÁ Z., GRULICHOVÁ J, GRÁFOVÁ P.

FN Olomouc

Stručný obsah přednášky

Tématem naší přednášky je seznámení s předoperační přípravou na Kardiochirurgické klinice ve FN Olomouc.

Úvod

Operační výkony představují velkou zátěž pro lidský organismus. Pacienti s kardiálním onemocněním jsou ohroženi daleko více než operovaní s normálním kardiovaskulárním nálezem a funkcí. Z tohoto důvodu je nutné brát zvýšený zřetel na kvalitní předoperační péči, která snižuje riziko vzniku pooperačních komplikací. Pro všechny operační výkony prováděné na naší klinice je společná standardní předoperační příprava a podle typu operace se rozšiřuje o speciální vyšetření a výkony.

Obsah

Druhy předoperační přípravy

- *Celková*
- *Místní*
- *Obecná*
- *Speciální*
- *Dlouhodobá*
- *Urgentní*

Předoperační vyšetření :

- *Kardiovaskulárního systému*
- *Respiračního systému*
- *Vyšetření krve*
- *Zjištění, zda pacient není v inkubační době některé z infekčních nemocí*

Rozdělení předoperační přípravy dle druhu operace :

- *Revaskularizace myokardu*
- *Operace chlopní*
- *Kombinované výkony (revaskularizace a operace chlopní)*
- *Ostatní kombinované výkony*

Postup a metody :

- Použití anonymního dotazníku
- Zjištění informovanosti pacientů před operací
- Zjištění výsledků průběhu předoperační přípravy

Závěr

Cílem tohoto příspěvku je zvýšení a zkvalitnění informovanosti v oblasti předoperační přípravy.

36.

PSYCHICKÁ PŘÍPRAVA PACIENTA PŘED KARDIOCHIRURGICKOU OPERACÍ JAKO SOUČÁST PŘEDOPERAČNÍ PÉČE

SKOUPÁ M.

Centrum kardiovaskulární a transplantační chirurgie Brno

Přednáška je zaměřena na problematiku dostatečné informovanosti a efektivní komunikace u pacientů ve vztahu k operačnímu výkonu. Cílem mého šetření bylo zjistit úroveň informovanosti a požadavky pacientů na rozsah a hloubku informací před kardiochirurgickou operací.

37. OBTÍŽNÝ WEANING U PACIENTA PO KARDIOCHIRURGICKÉ OPERACI

KLOMFAROVÁ M., KOCINOVÁ M.

Nemocnice České Budějovice a. s., Kardiochirurgie RES, B. Němcové 585/54, 370 87 České Budějovice

Stručný popis umělé plicní ventilace. Na době trvání umělé plicní ventilace záleží i jak bude vypadat weaning.

Slovo weaning znamená odvykání od ventilátoru. Jaké podmínky musejí být splněny, abychom mohli u pacienta po kardiochirurgické operaci začít s weaningem. Jaké způsoby odvykání od ventilátoru používáme na našem oddělení.

Kazuistika pacienta po kardiochirurgické operaci u kterého byl weaning obtížný.

38. KRITICKÉ ISCHEMIE – PODÍL SESTRY NA INTENZIVNÍ PÉČI

CUPOVÁ K., MIKLÍKOVÁ Z.

FN Brno, chirurgická klinika – JIP, Jihlavská 20, 625 00 Brno

Historie

Až koncem 18. stol. zaznamenal větších úspěchů Carrel, který vypracoval základy cévní chirurgie, používané dodnes. Za své zásluhy byl oceněn Nobelovou cenou. K dalšímu výraznému pokroku v cévní chirurgii došlo až po druhé světové válce, kdy došlo k zdokonalení chirurgické techniky, anestézie, antibiotické léčby, praktického využití Heparinu, ale i rozvojem diagnostiky pomocí angiografie, dále nové chirurgické nástroje a šicí materiály.Problémem cévní chirurgie byly cévní náhrady. Autotransplantáty byly jen občasným řešením. V roce 1951 však vyvinuli Voorhees, Blakemoor a Jaretzkim první umělou cévní náhradu ze syntetické tkaniny. Díky tomu se cévní chirurgie rozvinula až do dnešní podoby.

Ischemie: nedokrvenost tkáně a orgánů, vede k nekróze či infarktu tkáně a jinému poškození její funkčnosti. Příčinou změn na tkáni je nedostatek kyslíku, živin ve tkáních a na druhé straně dochází k hromadění odpadních látek v postižené části.K ischemii dochází nejčastěji na tepnách. Její příčinou bývá akutní uzávěr, nejčastěji na zúžené tepně arteriosklerózou. Při dlouho trvající překážce v tepně se vytvoří takzvaný kolaterální, nebo-li náhradní oběh. Diagnostika zjm. rodinná anam.; laboratorní vyšetření; základní klinické vyšetření (poslech, pohmat); UZ; CT; magnetická rezonance; angiografie;DSA

Arterie carotis - Příznaky: asymptomatické,dále občasné poruchy vidění až dočasná slepota, TIA, parestézie, lehčí parézy až CMP.

Léčba: indikací k operaci je zúžení tepny o 70 a více %, neurologicky symptomatická zúžení a uzávěry. Operačními postupy jsou endarterektomie, či by-pass, často se využívá i PTA.

Plicní embolie - Příznaky masivní plicní embolie: prudká bolest na hrudi; těžká dušnost; tachypnoe; cyanóza; městnání krve v pravém srdci a žilním řečišti; tachykardie. Masivní plicní embolie končí často smrtí!

Léčba: oxygenoterapie v kritickém stavu se přistupuje k intubaci; podání antikoagulancií a digoxinu; při selhávání oběhu podáváme katecholaminy

Arterie mesenterica - Příznaky: náhlá bolest a křeče v nadbřišku; šokový stav; hyperperistaltika s častou průjmovitou stolicí

Léčba: při pouhém podezření přistupujeme k operačnímu výkonu, v brzkém stádiu ischemie se přistupuje k obnovení krevního zásobení střevní stěny, v pozdějším stádiu se resekuje již nenávratně poškozená část střeva ischemií.

Tepny dolních končetin - Příznaky: bolest pod uzávěrem tepny; bledá končetina, nehmatný puls, poruchy hybnosti a citlivosti tkáně; šokový stav

Léčba: včasná léčba má výrazný vliv na vitalitu končetiny, zahajujeme léčbu heparinizací. Dnes dáváme přednost katerizační technice před chirurgickou. Ale v akutních případech je indikována zjm. chir. léčba.

Ošetřovatelská péče - nejdůležitější je včasné rozpoznání ischemií již v brzkém stádiu, proto musí být sestra na JIP vzdělaná, všímavá a pohotová, včas informovat lékaře a plnit jeho ordinace. Následná péče spočívá v monitorování FF a celkového stavu, laboratorních hodnot, a také v rozpoznání komplikací (krvácení, šok, rozvrat vnitřního prostředí, neurologické kompl.,...). Pozornost věnujeme léčbě bolesti, oxygenoterapie. V kritickém stavu vyžadují pac. UPV, kdy se oš. péče rozšiřuje o péči kanyly a dých. cest. Důležitá je i RHB, kterou provádějí fyzioterapeutické sestry v rozsahu naordinovaném lékařem.

MONITORACE HEMODYNAMIKY PO KARDIOCHIRURGICKÝCH VÝKONECH U RIZIKOVÝCH NEMOCNÝCH: VIGILEO VS. VIGILANCE

KUBOKOVÁ J., SUCHOPÁROVÁ Š., CHALUPOVÁ V., BRŮČEK P., STRAKA Z.

Kardiochirurgická klinika FN Královské Vinohrady a 3. LF Univerzity Karlovy v Praze, Šrobárova 50, 100 34 Praha 10

Úvod

Měření kontinuálního srdečního výdeje (CCO) při zavedeném katétru do a. pulmonalis dnes představuje standardní techniku monitorace hemodynamiky po kardiochirurgických operacích u komplexních výkonů. Novější méně invazivní techniky umožňují měřit CCO pouze z kanyly běžně zaváděné do a. radialis. Cílem naší práce je zhodnocení spolehlivosti této nové metody.

Soubor nemocných a metodika

V prospektivní studii u 15 nemocných operovaných pro mitrální vadu srovnáváme výsledky měření kontinuálního indexovaného srdečního výdeje (CCI) získané pomocí dvou metod. 1/ méně invazivní Flo Track senzor spolu s monitorem Vilgileo (Edwards Lifesciences, Irvine, CA, USA) vypočítává CCO z a. radialis na podkladě tvaru tepenné křivky a demografických dat pacienta, navíc bez nutnosti kalibrace (AR CCI). 2/ standardně používaný plicnicový katétr Swan-Ganz CCOmbo CCO/SvO2 ve spojení s monitorem Vigilance (Edwards Lifesciences, Irvine, CA, USA) používá k výpočtu princip termodiluce (AP CCI).

Výsledky

U prvních 9 nemocných byla naměřena hodnota CI v průměru 3,5 1/min/m2, největší odchylka mezi oběma metodami činila ± 0,5. Po doplnění plánovaného počtu pacientů budou data statisticky vyhodnocena a stanoven závěr o spolehlivosti dané metody.

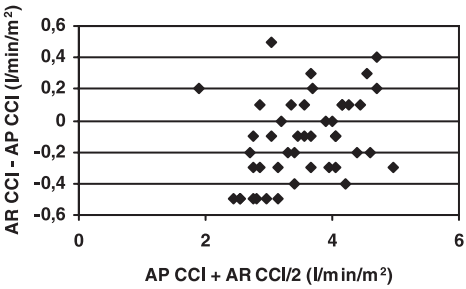

Závěr

Výsledky měření u prvních 9 pacientů ukazují, že hodnoty CCI získané z a. radialis jsou srovnatelné s výsledky získanými S-G katétrem z a. pulmonalis.

Řešeno s podporou VZ č. MSM0021620817.

40.

VYUŽITÍ LÉČEBNÉ A DIAGNOSTICKÉ TECHNIKY NOVALUNG A VIGILEO U PACIENTA PO PLICNÍ ENDARTEREKTOMII

LÁTOVÁ M., HORČICOVÁ K., KADLECOVÁ Z.

KARIM VFN a 1.LF Praha

Chtěly bychom se podělit o naše zkušenosti s pro nás novým léčebným přístrojem Novalung a s využitím monitoru Vigileo.

Monitor VIGILEO - umožňuje kontinuálně měřit hemodynamické parametry, ,jako je srdeční výdej a saturace O_2 v arterii pro účely vyhodnocení dodávky a spotřeby O_2.
Je ve spojení s ostatními monitory u lůžka pacienta a napomáhá k vyhodnocení stavu pacienta a určení adekvátní léčby kriticky nemocných.

VYUŽITÍ: JIP
katetrizační oddělení
jednotky popálenin

NOVALUNG = „umělá plíce“ - jedná se o přístroj, který nahrazuje funkci plic
Oxygenace organismu se provádí nezávisle na ventilaci.
S tímto přístrojem máme pouze jednu zkušenost a to u pacienta po PEA, kde i přes agresivní ventilaci se nám nepodařilo dosáhnout optimálních hodnot parciálního tlaku O_2 a CO_2.

41.

SPECIFIKA OŠETROVATELSKÉ PÉČE U KLIENTA PO KARDIOCHIRURGICKÉM VÝKONU S RIZIKEM NUTRICE - KAUZUISTIKA

VICIANOVÁ E., DELINČÁKOVÁ R., VALOVIČOVÁ L.

Nemocnice Podlesí a.s., čp. 453, 739 61 Třinec - Konská

Nutrice je sledovaným kritériem u každého hospitalizovaného klienta Nemocnice Podlesí v Třinci. Sledováním stavu výživy jsme se začali zabývat od 3. 4. 2006. Máme dobré zkušenosti s tím, že určení stavu nutrice, resp. malonutrice může zefektivnit léčebný proces. Díky monitoringu výživy můžeme zajistit podmínky, aby se zdravotní stav klienta díky špatné nebo nedostatečné výživy nezhoršoval. Ošetřovatelská anamnéza – tzv. nutriční screening je sepsána u klienta sestrou na příjmovém oddělení a při zhoršení stavu kdykoli během hospitalizace sestrou oddělení. Změna stupně rizika (0-2) jsou zaznamenány v ošetřovatelské dokumentaci.

Pro kazuistiku jsme si vybraly klientku po plánovaném kardiochirurgickém výkonu – CABG a MVP. V průběhu hospitalizace byl stav komplikován metabolickým rozvratem a septickým stavem. Zaměřili jsme se na bezprostřední pooperační průběh, kdy se uvedené komplikace projevily.

Kazuistika dokazuje, že monitoring nutrice a individuální dietní režim pozitivně přispívá ke zvládnutí pooperačního průběhu.

42.

NEINVAZIVNÍ KONTINUÁLNÍ MONITOROVÁNÍ HEMODYNAMICKÝCH PARAMETRŮ

BIČOVÁ E., SVOBODNÍKOVÁ P.

Fakultní nemocnice Olomouc, Kardiochirurgická klinika – JIP, I. P. Pavlova 6, Olomouc

Vigileo – Flow Trac
Unikátní metoda minimálně invazivního kontinuálního měření srdečního výdeje přímo z arteriální linky.
Dále existuje možnost kontinuálního monitorování :
- $ScvO_2$ (SvO_2) saturace hemoglobinu kyslíkem
    - V horní duté žíle
    - V jugulárním bulbu

- SVR – systémové vaskulární rezistence
- SV – tepový objem
- SVV – variace tepového objemu
- Volitelně indexové hodnoty

Monitorace touto metodou šetří čas, minimalizuje rizika infekce, je spolehlivá. Snadná obsluha monitoru Vigileo. Odpadající nutnost kalibrace jsou dalšími výhodnými vlastnostmi této metody. Obsahem prezentace přednášky je princip monitorování APCO a SvO_2, výhody používání dané metody, zkušenosti našeho pracoviště s monitorací.

43.

PSYCHOTERAPIE JAKO MOŽNOST PREVENCE SYNDROMU VYHOŘENÍ SESTER

NOVÁKOVÁ N.

Fakultní nemocnice HK, Kardiochirurgická JIP I, Sokolská 581, 50005 Hradec Králové

Když v životě člověka zavládne temnota, kdy prvotní nadšení, vzrušení a přemíra energie se pomalu začíná přeměňovat na frustraci, rozmrzelost a únavu, není člověk většinou schopen pomoci si sám. Tento obraz věrně ilustruje proces směřující k vyhoření. Nemáte někdy pocit, že při styku se zdravotníky pozorujete tyto změny?
Klíčová slova: duševní hygiena, stres, duševní krize, psychoterapie, syndrom vyhoření.

Obsah

Seznámení s teoretickými podklady práce a vlastní výzkum se stanovením cílů a zhodnocením dosažených výsledků.

Materiál a metoda

Výzkum byl proveden ve FN HK formou anonymních dotazníků, tvořených 22 otázkami a účast sester z vybraných pracovišť byla podmíněna jejich ochotou spolupracovat.

Cíle

Zjištění znalostí a schopností zdravotních sester rozpoznat syndrom vyhoření a zjištění zkušeností zdravotních sester s psychoterapií. Ptám se na rizika pro vznik syndromu vyhoření, stresující faktory ve spojení s rozvojem syndromu vyhoření. Zjišťuji zájem zdravotních sester o psychoterapeutickou pomoc. Veškeré zjištěné výsledky porovnávám dle dvou typů pracovišť.

Závěr

Seznámení s výsledky výzkumu a zamyšlení se nad změnou do budoucna.

Literatura:

Čechová,V.,Mellanová,A.,Rozsypalová,M.: Speciální psychologie. Brno, IDVPZ 1995. Davidson,J.: Jak zvládnout stres pro úplné idioty. Praha, Pragma 1998. Haškovcová,H.: Péče o ošetřující týmy. Praktický lékař, 2000, č.4, s.229. Honzák,R.,Novotná,V.: Krize v životě, život v krizi. Praha, ROAD 1994. Howard,P.: Příručka pro uživatele mozku. Praha, Portál 1998. Jobánková,M.: Kapitoly z psychologie pro zdravotnické pracovníky. Brno, IDVPZ 2000. Kebza,V.,Šolcová,I.: Syndrom vyhoření, funkční duševní porucha. Praha, SZÚ 1998. Kratochvíl,S.: Základy psychoterapie. Praha, Portál 2002. Křivohlavý,J.: Jak neztratit nadšení. Praha, Grada Publishing 1998. Křivohlavý,J.: Psychologie zdraví. Praha, Portál 2001. Masopust,J.,Tvrdá,V.,Libigerová,E.: Syndrom profesionálního vyhoření. Ošetřovatelství, LF UK Hradec Králové 1999, sv.1, č.1, s.16. Matoušek,O.: Potřebujete psychoterapii?. Praha, Portál 1995. Potterová,B.A.: Jak se bránit pracovnímu vyčerpání. Olomouc, Votobia 1997. Praško,J.,Prašková,H.: Asertivitou proti stresu. Praha, Grada Publishing 1996. Rush,M.D.: Syndrom vyhoření. Praha, Návrat domů 2003. Rybářová,M.,Kovářová,M.: Možnosti psychoterapie pro sestry. Praktický lékař 1998, č.8, s.440. Říčan,P.,Rozsypalová,M.: Speciální psychologie pro zdravotní sestry. Brno, ÚDV SZP 1982. Tošnerovi,T. a J.: Burn - Out syndrom. Pracovní sešit pro účastníky specializačního kurzu, Národní dobrovolnické centrum – HESTIA, Praha 2002, http://www.hest.cz. Vágnerová,M.: Psychopatologie pro pomáhající profese. Praha, Portál 2002. Vymětal,J.: Duševní krize a psychoterapie. Hradec Králové, Konfrontace 1995. Vymětal,J.: Lékařská psychologie. Praha, Portál 2003. Vymětal,J.: Psychoterapie, pomoc psychologickými prostředky. Praha, Horizont 1989. Vymětal,J.: Úvod do psychoterapie. Praha, Psychoanalytické nakladatelství 1992. Zvolský,P.: Obecná psychiatrie. Praha, Karolinum 1996.

44.

ZDRAVOTNÍ SESTRA VERZUS MOBBING VE ZDRAVOTNICKÝCH ZAŘÍZENÍCH

DOLEŽALOVÁ M.

CKTCH, Pekařská 53, Brno

Práce zjišťuje výskyt mobbingu ve zdravotnických zařízeních. Teoretická část výzkumu se zabývá analýzou mobbingu, výskytem, formou, vlivem na kvalitu péče o klienty, přístupem nadřízených a možnou obranou mobbovaných jedinců vůči tomuto negativnímu jevu. Praktická část obsahuje kvantitativní průzkumné šetření, mapující tuto problematiku na JIP a standardních odděleních. Pro účely této práce byl vzorek 75 respondentů považován za 100 %.

Dle struktury pracovišť byly dotazníky rozdany následujícím způsobem:

a) 50 dotazníků na oddělení Jednotky intenzivní péče – návratnost 35 dotazníků, tj. 70.00 %.
b) 50 dotazníků na standardní oddělení – návratnost 40 dotazníků, tj. 80,00 %.

Výsledky

Výskyt mobbing na pracovišti potvrdilo 42 respondentů (55,90 %) a 33 respondentů (44,10 %) mobbing na pracovišti nepotvrdilo.
Mezi nejčastěji používanou formu mobbingu označilo 66 respondentů (87,80 %) šíření pomluv. Na druhém místě se umístilo znevažování schopností, které označilo 45 respondentů (59,60 %). 32 respondentů (42,60 %) označilo kritiku soukromého života. Poslední a nejméně používanou formou mobbingu je pracovní izolace, kterou označilo 30 respondentů (39,90 %).

Závěr

Z celé práce vyplývá, že se mobbing v našem zdravotnictví vyskytuje a že se s ním zdravotníci setkávají. To by nám mělo být varováním. Některým věcem není dobré „jen přihlížet". Některé záležitosti se musíme naučit řešit. A pokud jde o mobbing na pracovišti – tak tomuto problému bychom spíše ani neměli dovolit vystoupit na povrch. V tomto směru je prvořadé věnovat se prevenci.

45. SOCIÁLNÍ OPORA SESTER NA JEDNOTKÁCH INTENZIVNÍ PÉČE

VLÁŠKOVÁ D., PEČENKOVÁ J., HALUZÍKOVÁ J.

Fakultní nemocnice, Kardiochirurgie JIP 1, Sokolská 581, 500 05 Hradec Králové

Povolání sestry patří mezi pomáhající profese a sestry jsou často ohroženy syndromem vyhoření. Je důležité, aby člověk, který má denně poskytovat oporu lidem, kteří ji potřebují, byl sám v dobrém psychickém rozpoložení. Sama sestra může o sebe pečovat v oblasti tělesného a duševního zdraví. Pečovat o sestru, a tak předcházet syndromu vyhoření může i organizace, která sestru zaměstnává.

Definovat sociální oporu není jednoduché, přesto je známá řada definic, které ji popisují buď z pohledu příjemce nebo poskytovatele opory. Sociální opora plní mnoho funkcí například emocionální, instrumentální, informační. Proces vlastního vyhledávání sociální opory může člověku v tísni přinášet různá úskalí.

Jak problematiku sociální opory a pomoci vnímají sestry na sedmi vybraných jednotkách intenzivní péče ve Fakultní nemocnici v Hradci Králové nastínilo anonymní dotazníkové šetření, které probíhalo během prosince 2005. Šetření se zúčastnilo 100 sester. Nešlo ani o přísně náhodný výběr, ani se výzkumu nezúčastnily všechny sestry z daných pracovišť.
Průměrný věk dotazovaných sester byl 28,7 let (nejmladší 19 let, nejstarší 45 let).Mezi důležité poznatky vyplývající z dotazníku patří následující:

- na jednotkách intenzivní péče pracuje většina sester s předchozí zkušeností z jiného oddělení (58%),
- sestry nejsou během studia dobře připraveny na práci na jednotkách intenzivní péče (75%), kromě studia Diplomovaná sestra pro intenzivní péči (dnes již neexistující studium),
- sestry považují psychickou i fyzickou zátěž vyplývající z práce na jednotkách intenzivní péče za srovnatelnou (65%),
- sestry dokáží zvládat zátěž vlastními silami (63%),
- mezi nejnáročnější zátěžové situace sestry považují stresy ze špatné organizace práce a nestíhání práce (23%, 24%),
- sestry nacházejí na svém pracovišti sociální oporu (58%),
- významným zdrojem sociální opory je pro sestry rodina (44%).

Z komentářů sester je jednoznačné, že hlavní příčinou jejich únavy, vyčerpání, nestíhání práce i zhoršení mezilidských vztahů na pracovišti je neustálý nedostatek personálu.

1.

FAST-TRACK A ULTRA-FAST-TRACK KARDIOANESTÉZIE V KARDIOCHIRUGII - SLEDOVÁNÍ POOPERAČNÍHO OBDOBÍ

ŠNIRCOVÁ J.[1,2], VANĚK T.[1,2] , FAJT R.[2], HRABÁK J.[2], JAREŠ M. [1,2], VORÁČ D.[2]

[1]3. LF UK a [2]FNKV Praha, Kardiochirurgická klinika, Šrobárova 50, 100 34 Praha 10 Podpořeno Kardiovaskulárním výzkumným záměrem UK v Praze č. MSM002160817

V současné době dochází ke snižování invazivity kardiochirurgických výkonů a spolu s tím se vyvíjejí i nové metody v kardioanestézii. Jako méně invazivní se jeví fast-track kardioanestézie, která umožňuje časnou extubaci nemocných [2], a to použitím opiátové složky: krátce působícího alfentanilu (fast-track) nebo ultrakrátce působícího remifentanilu (ultra fast-track) [3] spolu s benzodiazepiny a inhalačními anestetiky.

V prospektivní studii bylo v průběhu prvního pololetí 2006 sledováno celkem 60 pacientů podstupujících kardiochirurgickou operaci metodou fast-track (30 pacientů)a ultra-fast-track (30 pacientů). Sledovány byly tyto parametry: délka anestézie, operace, mimotělního oběhu a délka svorky na aortě, délka pobytu na jednotce intermediální péče, celková délka pobytu na kardiochirurgické klinice, změny krevních plynů během operace a po extubaci. Pacienti dále hodnotili bolest pomocí vizuální analogové stupnice bolesti (VAS obr.1) 1 hodinu po extubaci, 1. pooperační den v 7.30 a bolest v průběhu 0. pooperačního dne byla hodnocena pomocí zkrácené formy McGillského dotazníku bolesti [1].

Práce porovnává rozdíly ve sledovaných parametrech v závislosti od typu použité kardioanestézie.

Obr.1: Vizuální analogová škála

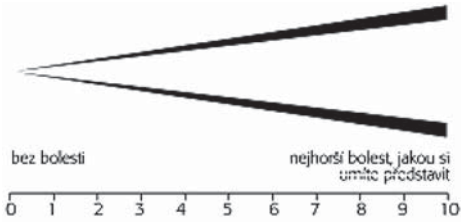

Použitá literatura

1. Melzack R., Katy J., The McGill Pain Questionnaire: Appraisal and Current Status, DC Turk and R. Melzack. New York, Guilford Press, 1992
2. Vanek T., Brucek P., Straka Z. Fast track as a routine for open-heart surgery, Eur J Cardiothorac Surg 21; 369-374, 2002
3. Brucek P.J., Straka Z., Vanek T., Jares M., Less Invasive Cardiac Anesthesia: An Ultra-Fast-Track Procedure Avoiding Thoracic Epidural Analgesia, The Heart Surgery forum 6 (6): E107-E110, 2003

2. LEIOMYOSARKOM ĽAVEJ PREDSIENE - KAZUISTIKA

ČANÁDYOVÁ J., ŠETINA M., MOKRÁČEK A., SMETANOVÁ S.[1]

Kardiocentrum - Kardiochirurgické oddelenie Nemocnice České Budějovice, a.s.
[1]Onkologické oddelenie Nemocnice České Budějovice, a.s.

Úvod

Najčastejšie primárne maligné nádory srdca a perikardu sú sarkómy, predovšetkým lokalizované v pravostranných oddieloch srdca. Leiomyosarkomy patria k zriedkavým formám. V tejto kazuistike popisujeme prípad 41 ročnej pacientky po opakovaných operáciach pre leiomyosarkom v rôznych lokalizáciach (koleno, uterus, podkožie, subpleurálna oblasť). Prítomnosť tumoróznej masy v ľavej predsieni, bola zistená náhodne PET vyšetrením v rámci onkologického sledovania pacientky.

Kazuistika

41 ročná pacientka bola prijatá na naše oddelenie s v.s. metastázou leiomyosarkomu na zadnej stene ľavej predsiene. Po dôkladných vyšetreniach bola indikovaná k operácii. Tumor bol v celom rozsahu odstránený a defekt v ľavej predsieni a koronárny sinus bol rekonštruovaný autológnym perikardom. Histologické vyšetrenie potvrdilo, že ide o myxoidne zmenený leiomyosarkom. Po operácii pacientka absolvovala celkom 7 cyklov chemoterapie ifosfamidom.

Záver

V súčasnosti je 13 mesiacov po kardiochirurgickej operácii, po absolvovaní chemoterapie, bez známok lokálnej recidívy nádoru v srdci, či v inej lokalizácii podľa výsledku kontrolného PET vyšetrenia trupu. V tejto kazuistike poukazujeme na význam včasnej diagnózy, ktorá s agresívnou chirurgickou intervenciou v kombinácii s chemoterapiou môže byť život zachraňujúca a viesť k signifikantnému predĺženiu prežívania pacientov.

3.

STRELNÉ PORANENIE HRUDNÍKA SPOJENÉ S PORANENÍM ĽAVEJ KAROTÍDY-KAZUISTIKA

ČANÁDYOVÁ J., MOKRÁČEK A., ŠETINA M.

Kardiocentrum- Kardiochirurgické oddelenie, Nemocnice České Budějovice, a. s., Boženy Němcové 54, České Budějovice.

Kazuistika

50 ročný pacient bol preložený na RES Kardiocentra České Budějovice, a.s. z traumatologického JIP odd. so strelným poranením hrudníka malorážnou zbraňou a CT potvrdeným krvácaním z oblasti ľavej karotidy.

Pacient bol po nutných vyšetreniach indikovaný k emergentnej operácii. Po mediálnej sternotomii je patrné masívne krvácanie z viacerých zdrojov a preto sa ďalej rozhodujeme pokračovať na mimotelovom obehu s ochladením pacienta na 30 st. C a obnažením ACC a oblúka aorty. Po farmakologickej ochrane mozgu (Sufenta, Solumedrol, Cerebrolysin) + za súčasného monitoringu mozgových funkcii (NIRS, BIS) zastavujeme cirkuláciu, čo nám umožňuje dovypreparovanie karotidy s naložením svoriek distálne a centrálne od poranenia. V otvore karotidy, intraluminárne sa nachádza projektil, ktorý čiastočne obliteruje distálnu časť tepny. Projektil odstraňujeme a otvor v tepne rekonštruujeme plastikou s perikardom. MO po ohriatí pacienta ukončujeme s dobrými hemodynamickými parametrami. Ranu uzatvárame po anatomických vrstvách. Miesto vstrelu ošetrujeme excíziou okrajov rany, bez primárnej sutury. 6. pooperačný deň je pacient po nekomplikovanom priebehu prepustený domov.

Záver

V tejto kazuistike popisujeme prípad strelného poranenia hrudníka (bez priameho poranenia srdca, či pľúc), u pacienta hemodynamicky stabilizovaného, ale so známkami pokračujúceho krvácania z poranenej karotidy, kedy dostupnosť použitia mimotelového obehu spolu so zástavou cirkulácie a možnosťou autotransfúzie nám umožnila bezpečné odstánenie projektilu a dôslednú revíziu všetkých poranených štruktúr a ich bezpečnú rekonštrukciu.

4.

INDIKACE POLYMORBIDNÍ PACIENTKY KE KARDIOCHIRURGICKÉMU VÝKONU - KASUISTIKA

NOVÝ J., ŽÁČEK P., MARŠÍK L.[1], HARRER J.

Fakultní nemocnice a Lékařská fakulta UK Hradec Králové, Kardiochirurgická klinika, [1]Chirurgická klinika, Sokolská 581 Hradec Králové 500 05

Autoři prezentují případ 78 leté pacientky s významnou kombinovanou aortální vadou degenerativní etiologie a současně diagnostikovaným stenozujícím tumorem tlustého střeva, s řadou dalších interních diagnoz. Pacientce byla na pracovišti autorů nejprve nahrazena aortální chlopeň bioprotézou a následně s odstupem 3 týdnů provedena resekce sigmatu na chirurgické klinice. Přestože se jednalo o rizikový případ (predikovaná mortalita dle Euroscore 10%), pooperační průběh po obou výkonech byl bez závažnějších komplikací a pacientka byla jeden měsíc po stanovení diagnoz propuštěna do ambulantní péče. Při kontrole s odstupem dva měsíce od propuštění je asymtomatická. V diskuzi je kladen důraz především na problematiku indikace polymorbidních pacientů ve vyšším věku ke kardiochirurgickým výkonům a zejména pak nutnost individuálního přístupu k pacientovi v takových případech.

5. CHIRURGICKÁ EMBOLEKTOMIE PLICNICE

POL. J., ONDRÁŠEK J., UCHYTIL. B., WAGNER R., POKORNÝ P., ČERNÝ J.

Centrum kardiovaskulární a transplantační chirurgie Brno

Po zavedení trombolytické léčby se chirurgická embolektomie plicnice provádí výjimečně. Vzhledem k většinou těžkému předoperačnímu stavu nemocných a urgentnosti výkonu jsou tyto operace přes moderní peroperační a postoperační péči stále zatíženy vysokou morbiditou a mortalitou.

V letech 1998-2005 jsme na našem pracovišti provedli chirurgickou embolektomii plicnice u 9 nemocných.U 3 nemocných se jednalo o embolizaci nádorových hmot, u 3 pacientů byla embolie plicnice spojena s paradoxní embolizací do systémového řečiště. Po operaci zemřeli 2 nemocní, hospitalizační mortalita byla 22.2%.

V závěru diskutujeme různorodost etiologie plicní embolie, hodnotíme senzitivitu a specificitu předoperační diagnostiky, analyzujeme následnou pooperační léčbu.
Naše časná mortalita byla na spodní hranici literárně uváděných údajů. Četnost výskytu paradoxní embolie v našem souboru (3/9) je ojedinělá.

6. POZDNÍ SRDEČNÍ PERFORACE PO KATETRIZAČNÍM UZÁVĚRU DEFEKTU SEPTA SÍNÍ AMPLATZOVÝM SEPTÁLNÍM OKLUDEREM

UCHYTIL B., POL J., RŮŽIČKA P., ADÁMEK P., ČERNÝ J.

Centrum kardiovaskulární a transplantační chirurgie Brno

Komplikace katetrizačního uzávěru defektu septa síní nejsou časté, mohou však ohrozit život nemocného a vynutit si neodkladnou operaci. Mezi nejzávažnější patří časná či pozdní perforace síně, která se popisuje v 0,1% případů.

Na našem pracovišti jsme se s takovým případem setkali u 22 leté nemocné, která byla přijata v hypotenzi, s obrazem akutní srdeční tamponády. Etiologie nebyla zcela zřejmá,v anamnéze měla proveden katetrizační uzávěr defektu septa síní Amplatzovým okluderem před 9 měsíci na jiném pracovišti. Perikardiální punkce prokázala hemoperikard a nemocná byla neodkladně operována. Při operaci po odstranění koagul byl nalezen drobný defekt ve stropu levé síně, v němž prosvítají drátky okluderu. Po odstranění pravosíňové části dobře vhojeného okluderu je vidět, že okraj levosíňové části deštníčku tlačí na strop levé síně, kde způsobil dekubitus a rupturu, která byla příčinou tamponády. Okluder byl odstraněn a defekt uzavřen perikardiální záplatou. Pooperační průběh byl nekomplikovaný a nemocná byla propuštěna 10. pooperační den do ambulantní péče.

Závěrem diskutovány možné příčiny a prevence této závažné, život ohrožující komplikace katetrizačního uzávěru defektu septa síní.

7. EFEKT STUDENÉ KRYSTALOIDNÍ KARDIOPLEGIE NA MYOKARDIÁLNÍ APOPTÓZU U OPERACE SRDCE

WAGNER R., PILER P., HORVÁTH V., BENEDÍK J., ADÁMEK P., ČERNOŠEK J., SIROTKOVÁ A.

Centrum kardiovaskulární a transplantační chirurgie, Pekařská 53, Brno

Cíl

zhodnocení klinického významu apoptózy, vyvolané fenoménem ischemie-reperfúze po kardioplegické srdeční zástavě při srdečních operacích (1) a její ovlivnění halogenovanými inhalačními anestetiky (2).

Metoda

prospektivní klinická studie u 40 pacientů (20 + 20), podstupujících standardní srdeční operaci s použitím membránového oxygenátoru Capiox, roztoku St. Thomas a normotermie s lokálním chlazením. Jedna skupina měla přidané inhalační anestetikum sevofluran (2 vol%) během celé operace. Myokardiální tkáňové vzorky (3x3 mm) byly získány z ouška pravé síně před a po mimotělním oběhu (MTO). Pro určení pro- a anti-apoptotických stimulů jsme kvantitativně vyhodnocovali expresi mRNA pro membránové receptory: Fas/Fas-L, TNF alfa a mitochondriální Bax/Bcl-2 technikou RT-PCR (real time polymerase chain reaction). Rozdíl v expresi mRNA před a po ischémii-reperfuzi byl brán signifikantní při $p < 0,05$.

Výsledky

změny nastaly u všech sledovaných genů, ale signifikantní rozdíly jsme kupodivu zaznamenali jen v kontrolní skupině (bez sevofluranu). Tam došlo po reperfúzi k poklesu TNF-alfa, Bax a poměru Fas/Fas-L a vzestupu antiapoptotického Bcl-2, což vše ukázalo na globální zvýšení rezistence k apoptóze. V sevofluranové skupině došlo ke stagnaci Fas/Fas-l, malému poklesu TNF-alfa a poměr Bax/Bcl-2 měl reverzi do proapoptotického směru (0,97→1,01), ale bez statistického významu.

Diskuse

ischemicko-reperfúzní poškození ve spojení s kardioplegickou srdeční zástavou může způsobovat sporadickou ztrátu myocytů apoptózou (1), jehož klinický význam doposud není znám. V naší studii jsme ale nalezli, že standardní srdeční ochrana (alespoň do 45 minut) je ještě obranným stimulem zesílující rezistenci myocytárních buněk k apoptóze. Sevofluran neposiloval tuto tendenci, spíše i když nesignifikantně, byla vyjádřena proapoptotická tendence (2).

Reference

1. Aebert H,Cornelius T,et al. Induction of early immediate genes and programmed cell death following cardioplegic arrest in human hearts. European J Cardiothorac Surg 1997;12:261-67
2. Jamnicki-Abegg M, Weihrauch D, et al. Isoflurane inhibits cardiac myocyte apoptosis during oxidative and inflammatory stress by activating AKT and enhancing Bcl-2 expression. Anesthesiology. 2005; 103: 1006-14.

8.

PŘÍNOS UŽITÍ STERNÁLNÍCH PÁSEK TRANSSYSTEME PŘI UZÁVĚRU STERNOTOMICKÉ RÁNY

ŠLAIS M., BANDŽUCHOVÁ Ž., ŠPAČEK M., ŠPUNDA R., SEMRÁD M., ROHN V., URBAN T., TOŠOVSKÝ J.

II. Chirurgická klinika kardiovaskulární chirurgie VFN a 1.LF UK, Praha
U Nemocnice 2, 120 00 Praha 2

Cílem naší práce je zhodnocení přínosu uzávěru sternotomické rány pomocí sternálních pásek Transsysteme u pacientů s vyšším predikovaným rizikem dehiscence sterna.

Materiál a metodika

V časovém období 8/05 – 6/06 jsme u nemocných, jejichž predikované riziko dehiscencce sternotomické rány překročilo 3% , použili k uzávěru sterna sternální pásky v kombinaci se standardně užívanými dráty. Soubor čítá 95 pacientů s následující charakteristikou: celkem pacientů 95, z toho mužů 60 (63%), žen 35 (37%), průměrného věku 61 let, průměrného BMI 27, diabetes mellitus 33 (34%), COPD 18 (19%).

Technika uzávěru sternotomické rány

Dle kvality sterna jsme se rozhodli k užití kombinace pásek a drátů. V souboru jednoznačně převažovali pacienti, u kterých jsme užili šest drátů a dvě pásky – způsobem 4 dráty, 2 pásky a 2 dráty distálně z důvodů nejvyššího mechanického zatížení sternotomie v dolní hrudní apertuře při dechových exkurzích hrudníku.

Diskuse a výsledky

V našem souboru pacientů s vysokým rizikem hluboké dehiscence sternotomické rány, jsme s použitím popsaného systému uzávěru rány dosáhli velmi přijatelných výsledků. Z celkového počtu pacientů s predikovaným rizikem dehiscence rány/mediastinitis došlo k uvedené komplikaci v jednom případě. Ke komplexnímu zhodnocení přínosu této techniky uzávěru sternotomické rány je třeba delšího sledování na větším souboru pacientů.

9.

PŘEHLED PACIENTŮ SLEDOVANÝCH A ODOPEROVANÝCH PRO CHLOPENNÍ VADU V KARDIOCENTRU FNKV

LÍNKOVÁ H., ZENÁHLÍKOVÁ M, PĚNIČKA M, HAVLÍKOVÁ M, VOTAVA J, STRAKA Z.

III. interní - Kardiologická klinika a Kardiochirurgická klinika Kardiocentra Fakultní nemocnice Královské Vinohrady a 3. lékařské fakulty Univerzity Karlovy v Praze

Práce podává souhrnný přehled o počtu indikovaných a odoperovaných pacientů s diagnózou chlopenní vady v Kardiocentru FNKV od r. 2002 do konce 3. měsíce roku 2006.
V tomto období zde podstoupilo operaci celkem 521 pacientů, z nichž většina byla k operačnímu výkonu indikována z poradny pro srdeční vady.

V přehledu se zabýváme etiologií vad, složením souboru odoperovaných pacientů a zastoupením jednotlivých výkonů. Nejčastějším výkonem je náhrada aortální chlopně (176 pacientů), v procentuálním zastoupení se v jednotlivých letech pohybuje okolo 34 %. Časté jsou i kombinované výkony, ať již na 2 a více chlopních (74 pacientů), jejichž četnost v průběhu let narůstá od 5,7 % po 24 %, či kombinovaných výkonů zahrnujících operaci na jedné chlopni a aortokoronární bypass (198 pacientů). Četnost tohoto výkonu v uvedeném období kolísá od 26% do 43 % a soubor je zastoupen MVP a CABG (88 výkonů) či AVR a CABG (110 pacientů).
Zbývající výkony zahrnují izolované náhrady mitrální chlopně (23 pacientů, tj. okolo 5%), izolované plastiky mitrální chlopně (50 pacientů, 7-14 % výkonů v uvedeném období) či jiné výkony (Bentallova operace, náhrada asc.aorty).

V přehledu dále rozebíráme 30-ti denní mortalitu pacientů, která se v uvedeném období u izolovaných aortálních náhrad pohybovala v rozmezí 1,5 - 2%, u kombinovaných výkonů na 2 a více chlopních kolísala v rozmezí 4,5 - 8 %. U kombinovaných výkonů zahrnujících MVP a CABG kolísala 30-ti denní mortalita v průběhu let od 5 % do 9 % a u pacientů s AVR a CABG se pohybovala okolo 3-5%.

Poukazujeme na význam správného načasování indikace operačního zákroku, která by měla zamezit komplikovanému pooperačnímu průběhu a zlepšit dlouhodobou kvalitu života pacientů po operacích. Proto považujeme za výhodné sledování pacientů s chlopenní vadou jak v předoperačním tak i pooperačním období ve specializovaných poradnách, které mají návaznost na kardiochirurgické pracoviště.

10.

FLEXIGRIP - PRVNÍ ZKUŠENOSTI S POUŽÍVÁNÍM TERMOREAKTIVNÍCH SVOREK PŘI UZÁVĚRU STERNA

FILA P., ONDRÁŠEK J.

Centrum kardiovaskulární a transplantační chirurgie, Pekařská 53, Brno

Poruchy hojení po mediální sternotomii jsou nepříjemnou a ve spojitosti s dehiscencí sterna i vážnou pooperační komplikací. Incidence ranných komplikací se v kardiochirurgii pohybuje mezi 2- 8%.

Existuje mnoho rizikových faktorů ovlivňujících a zhoršujících hojící průběh. Postupně se objevují různé techniky sutury (a posílení sutury) sternální kosti po mediální sternotomii (různé modifikace cerkláží, dlahy, šrouby...)

Autoři zde prezentují své první zkušenosti s používáním termoreaktivních nitinolových (nikl-titan) klipů Flexifrip k fixaci sterna. Tyto svorky, měnící svůj tvar v závislosti na teplotě při aplikaci, snižují bolestivost hlavně při kašli a zajišťují dynamickou fixaci sterna, čímž zlepšují hojení. Dostatečná mechanická opora, která je daná tvarem a způsobem aplikace svorek napříč sterna do mezižeberních prostorů, upřednostňuje primární užití Flexigripu u obézních i u pacientů s dalšími rizikovými faktory (osteoporosa, chronická obstrukční choroba bronchopulmonální...), ale i po opakovaných sternotomiích a zvláště u resutur při dehiscencích sterna.

11.

NOVÉ MOŽNOSTI BEZSTEHOVÝCH CENTRÁLNÍCH ANASTOMÓZ U AORTOKORONÁRNÍCH BYPASSŮ – SYSTÉM MEDTRONIC SPYDER

KŘIVÁČEK P., RŮŽIČKA O., ČERNÝ Š., TICHÁČEK D.

Nemocnice Na Homolce, Odd. kardiochirurgie, Roentgenova 2, 150 30 - Praha 5

Úvod

Ateroembolické komplikace spojené s nasazením příčné či nástěnné svorky na ascendentní aortu, která je aterosklerotický postižena, mohou zvýšit mortalitu i morbiditu u pacientů po aortokoronárním bypassu. V současné době existuje několik možností, které minimalizují případnou embolizaci z ascendentní aorty, většina z nich má však své limity (bypass zásobený pouze přítokem z IMA – Y či T graft, aortální konektory – SJM Symmetry, Medtronic Spyder, zařízení Guidant Heart String a Novare Enclose).
Na našem pracovišti v posledních měsících provádíme centrální anastomosy u vybraných pacientů pomocí systému Medtronic Spyder (MedS).

Soubor a metody

Od počátku roku 2006 do současnosti prodělalo na našem pracovišti revaskularizační operaci, při níž byl použit systém MedS, 30 pacientů. Věkový průměr byl 66 let, 13,3% bylo žen, průměrný BMI byl 28,5. 26,6% bylo diabetiků a 30% pacientů mělo postižení periferního tepenného řečiště aterosklerosou. Dále jsme hodnotili tloušťku stěny aorty jako parametr jejího postižení, medián tloušťky stěny aorty byl 3,2mm. 44% pacientů bylo operováno bez MO, u 2 pacientů jsme použili systém MedS na tepenný štěp.
Naproti této skupině byla postavena kontrolní skupina pacientů, srovnatelná ve všech parametrech. Všichni pacienti byli operováni jedním chirurgem. Kontrolu průchodnosti štěpů jsme prováděli 3 měsíce po operaci a jako metodu jsme použili CT angio. Tuto kontrolu jsme provedli u všech pacientů ze sledované skupiny a u 1/3 pacientů z kontrolní skupiny.

Výsledky

Ve skupině pacientů, u které byl použit systém MedS, se nevyskytla žádná ateroembolická komplikace, žádný pacient nebyl revidován pro krvácení z oblasti centrální anastomózy a žádný pacient neprodělal perioperační infarkt myokardu. Naproti tomu v kontrolní skupině jsme zaznamenali jednu závažnou neurologickou komplikaci.

Závěr

Pokud lze takto malý soubor statisticky hodnotit, dá se říci, že použití systému MedS je pro pacienty bezpečné a jak ukazují pooperační kontroly průchodnosti, nedochází k poškození štěpu v místě anastomózy.

12.

NEMOCNÝ 40 ROKŮ PO NÁHRADĚ SRDEČNÍ CHLOPNĚ - KASUISTIKA

FRÉLICH M., ŠTĚTKA F., ÚTRATA P., BEDÁŇOVÁ H., RŮŽIČKA P., ČERNÝ J.

Centrum kardiovaskulární a transplantační chirurgie Brno

69letý nemocný 40 roků po náhradě aortální chlopně umělou chlopní Starr-Edwardsovou.
Operatér: prof. MUDr. Jan Navrátil, DrSc.
I přes tento extrémně dlouhý časový interval je správná funkce umělé chlopně a nemocných je v dobrém funkčním stavu.

13. KORONÁRNÍ CHIRURGIE U NEMOCNÝCH STARŠÍCH 80TI LET

SALMAY M., URBAN T., SEMRÁD M., ROHN V., ŠPAČEK M., ŠPUNDA R., VONDRÁČEK V., TOŠOVSKÝ J.

II. chirurgická klinika kardiovaskulární chirurgie, VFN, Praha

Úvod

Koronární rekonstrukce u osmdesátníků se stává relativně i absolutně častější operací na kardiochirurgických pracovištích ve vyspělých zemích. Cílem naší studie bylo zhodnotit soubor nemocných této věkové skupiny a též výsledky léčby na našem pracovišti.

Metody

V letech 2003-2005 jsme provedli celkem 1686 koronárních rekonstrukcí, z toho 83 u pacientů starších 80ti let /4,9 %/. Průměrný věk v této skupině nemocných byl 81,7 /80 – 89/ let, 60 /72 %/ mužů, 23 /28 %/ žen.

Výsledky

Hospitalizační mortalita ve sledované skupině nemocných byla 6 % /5 pacientů/; u 2 pacientů bylo příčinou umrtí pravostranné srdeční selhání, u dalších 2 – kardiogenní šok, u 1 pacienta - MOF. Jak plyne z naší práce i obdobných prací dalších autorů, operační výsledky osmdesátníků jsou v současné době přijatelné a podstatně lepší, než dříve uváděné. Autoři ve svém příspěvku podrobně diskutují vstupní charakteristiku nemocných /urgentní vs. elektivní revaskularizace, širokou oblast komorbidit, taktický a technický aspekt operace u osmdesátníků, výhody off-pump operování a též speciální oblast k indikaci full arterial revaskularizace, no touch technika v oblasti ascendentní aorty atd./. Dále diskutují výsledky s ohledem na jednotlivé podskupiny nemocných a se zaměřením na výskyt neurologických komplikací, a též určitou vizi do budoucna s ohledem na maximální profit nemocných této věkové skupiny.

14.

NEOVASCULARISATION AS A CAUSE OF RECURRENCE AFTER VARICOSE VEINS SURGERY

KAŠPAR S.[1], HADŽI NIKOLOV D.[2], DANĚK T.[1], MAIXNER R.[1], HAVLÍČEK K.[1]

[1]Department of Surgery, University Hospital Pardubice, [2]Department of Pathology, Charles University Hradec Králové

Aims

Following surgical therapy, new varicose veins may develop, in particular at the site of the previous saphenofemoral junction. The objectiove of this study is the appreciation of the causes of the bad results of surgical procedures in the treatment of varicose veins and the proposal of the possibilities of their prevention.

Material and Methods

Retrospective study of the group of 173 patients (232 procedures) with the diagnosis of the recurrence after previous radical surgery was performed. The most frequently, the great saphenous vein territory was affected (72%), followed by the small saphenous vein territory (6%) and both these territories and incompetent perforators as well (9%). In 13% of patiens, no trunk reflux was verified by colour ultrasound. The group of 29 patients with saphenofemoral recurrence was selected for this study. Based on preoperative ultrasound and per-operative morphological findings, in eleven cases meticulous histopathological examination of the venous tissue block from the saphenofemoral region, VEGF (Vascular endothelial growth factor) and protein S-100 investigation were performed.

Results

In 11 patients with sonographic and clinical suspition for neovascularisation, this entity was confirmed in 9 of them (82 %) which represents 31 % of the whole group. In majority of patients (96%), some form of complementary treatment (sclerotherapy) was indicated in the period of the first 2 months after the re-do operation. In 8% of patiens, the new recurrence was the indication for the surgical method of treatment in the next years.

Conclusions

The varicose veins recurrences can be observed not only after technically or tactically imperfect primary procedure (which is surely the most common cause of the varicose veins recurrence), but also after the operations performed by the experienced venous surgeon in the perfect way. Neovascularisation explains a certain number of postoperative recurrences despite correctly conducted disconnection of the saphenous termination. The endovascular procedures (endovenous laser or radiofrequency saphenous obliteration) without open groin access can minimise the posibility of this complication.

15.

KOMBINOVANÁ LÉČBA AKUTNÍ TROMBÓZY VÝDUTĚ PODKOLENNÍ TEPNY S KRITICKOU ISCHÉMIÍ KONČETINY

UTÍKAL P.[1], BACHLEDA P.[1], KÖCHER M.[2], DRÁČ P.[1], ČERNÁ M.[2], KOUTNÁ J.[3], HERMAN J.[1]

[1]II. chirurgická klinika, [2]Radiologická klinika, [3]Klinika anestezie a resuscitace, FN UP, I. P. Pavlova 6, 775 20 Olomouc

Autoři popisují a vyhodnocují metodu kombinované léčby kritické ischémie končetiny na podkladě akutní trombózy výdutě podkolenní tepny s trombembolizací do periferie bérce.

Metodika

V letech 2001-2005 léčili celkem 11 nemocných - předoperační pulzní sprayovou trombolýsu k otevření celého bércového řečiště (katetr zavedený přes trombosovanou výduť, urokinasa 800 000 IU během 67 min v průměru) použili u 5 nemocných, u 6 nemocných provedli chirurgickou trombektomii marginálních tepen bércového řečiště Fogartyho katetrem a doplnili ji peroperační trombolýsou (katetr zavedený pod výdutí do bércového řečiště, urokinasa 300 000 IU během 32 minut průměru) k otevření svalových větví. K bezprostředně následující rekonstrukci tepenného řečiště s exkluzí výdutě byla použita ePTFE protéza a výkon doplnila primární fasciotomie. Výkony byly provedeny v epidurální anestézii se zavedeným katetrem k následné analgetizaci a vasodilataci.

Výsledky

Ve všech případech bylo bércové řečiště uvolněno - u 3 nemocných (27%) všechny větve, u 8 (63%) jedna. U 9 nemocných se podařilo končetinu zachránit a měla následně plnou výkonnost. U 2 nemocných bylo při funkční rekonstrukci a volných bércových i svalových větvích nutné amputovat končetinu pro již ireversibilní ischemii. Nezaznamenali místní ani celkové per ani pooperační komplikace.

Závěr

Předoperační nebo peroperační pulzní sprayová trombolýza ke zprůchodnění bércového řečiště je účinná a bezprostředně následující chirurgický výkon na výduti je bezpečný. Kombinace chirurgické trombektomie a peroperační trombolýzy je výhodnou alternativou, která při dobré účinnosti snižuje množství použitého trombolytika a zrychluje výkon.

16.

SYNDROM HORNÍ HRUDNÍ APERTURY – 24 LETÉ ZKUŠENOSTI Z ANGIOCHIRURGICKÉHO PRACOVIŠTĚ

GREGOR Z.[1], STAFFA R.[1], PODLAHA J.[1], VLACHOVSKÝ R.[1], MATONOHA P.[2]

[1]II. chirurgická klinika LF MU, FN u sv. Anny, Pekařská 53, Brno 656 91
[2]Anatomický ústav LF MU, Komenského nám. 2, Brno 662 43

Syndrom horní hrudní apertury neboli thoracic outlet syndrom (TOS) je nepříliš časté onemocnění postihující především mladší pacienty, převážně ženy, jehož symptomatologie je způsobena kompresí nervově cévního svazku ve fyziologických úžinách při výstupu z horní hrudní apertury. Příznaky jsou rozdělovány na neurologické (častější) a cévní. II.chirurgická klinika patří mezi pracoviště, která se problematikou TOS dlouhodobě zabývají a v letech 1982-2006 bylo operováno 138 pacientů. V našem sdělení popisujeme zkušenosti s diagnostikou, chirurgickou léčbou a jejími dlouhodobými výsledky. Metodou volby je na našem pracovišti resekce I. žebra z axilárního přístupu dle Roose. Léčba by zpočátku měla být vždy, pokud se nejedná o akutní cévní příhodu, konzervativní – rehabilitační.V případě selhání rehabilitační léčby a za předpokladu průkazu příčiny TOS přistupujeme k léčbě chirurgické. Včasná diagnostika a multidisciplinární přístup k této problematice je základní podmínkou úspěšné léčby.

17.

PŘÍNOS FDG-PET/CT K DIAGNOSTICE A POOPERAČNÍMU SLEDOVÁNÍ NEMOCNÝCH S INFEKČNÍ VÝDUTÍ BŘIŠNÍ AORTY

ŠPAČEK M.[1,2], ŠEDIVÝ P.[2], ŠEBESTA P.[2], BĚLOHLÁVEK O.[3], MACH T.[4]

[1] Všeobecná fakultní nemocnice, II.chirurgická klinika kardiovaskulární chirurgie, U nemocnice 2, 120 00, Praha 2,
[2] Nemocnice Na Homolce, oddělení cévní chirurgie, Roentgenova 2, 151 19, Praha 5,
[3] Nemocnice Na Homolce, PET centrum, Roentgenova 2, 151 19, Praha 5,
[4] Nemocnice Na Homolce, Radiodiagnostické oddělení, Roentgenova 2, 151 19, Praha 5

Onemocnění infekční výdutí aorty je život ohrožující stav vyžadující včasnou diagnostiku a léčbu. Autoři prezentují formou posteru kazuistiku 55letého pacienta se sekundárně infikovanu výdutí subrenální aorty. V návaznosti na intenzivní antibiotickou léčbu nemocný podstoupil nekomplikovaný endovaskulární výkon s příznivým efektem. Autoři poukazují na přednosti nové diagnostické hybridní modality a též na její možné využití během dlouhodobého sledování nemocných. Její výhody spočívají v komplexním pohledu na posouzení kompetence stentgraftu i aktivity zánětlivého procesu, a to s vysokou mírou přesnosti.

18.

POROVNÁNÍ PRŮCHODNOSTI KRURÁLNÍCH A PEDÁLNÍCH TEPENNÝCH REKONSTRUKCÍ

FIALA R., NOVOTNÝ K., VOJÁČEK J., VANĚK I.

FN Motol, Kardiovaskulární centrum, Oddělení kardiovaskulární chirurgie, V Úvalu 84, 150 06 Praha 5 Motol

Periferní tepenné rekonstrukce dolních končetin jsou uznávanou metodou volby v léčbě kritické ischémie. Přemostění obliterovaného bércového řečiště a založení distální anastomózy na některou z bércových nebo pedálních tepen je často jediným způsobem jak zabránit vysoké amputaci ohrožené končetiny.

Materiál a metodika

V období od 9/2004 do 6/2006 bylo na našem pracovišti provedeno 28 krurálních (19) a pedálních (9) rekonstrukcí. Soubor tvoří 17 (60,7%) mužů a 9 (32,1%) žen, medián věku 64,5, rozmezí 45 – 84 let. 19 (73,1%) nemocných jsou diabetici. Klidovými bolestmi trpělo 6 (21,4%) pacientů, gangréna nebo nehojící se ulcerace byla indikací ve 22 (78,6%) případech.Proximální anastomóza byla založena v 19 (67,9%) případech na AFC, v 9 (32,1%) případech na AP. Distální anastomóza 5 (17,9%) případů na ATA, 13 (46,4%) ATP, 1 AFib, 9 (32,1%) ADP. K rekonstrukci byl ve 24 (85,7%) případech využit autologní žilní štěp, ve 4 (14,3%) případech (3 krurální, 1 pedální rekonstrukce) čerstvý allogenní žilní štěp.

Výsledky

V časném pooperačním průběhu došlo k uzávěru rekonstrukce u 3 (15,8%) nemocných s krurálním bypassem. Důvodem byl nepříznivý stav bércové tepny. U dalších 2 (10,5%) byl krurální bypass podvázán pro pozdní krvácení při ranné infekci a rejekci allogenní žíly. K vysoké amputaci končetiny byli indikováni celkem 4 (21,1%) pacienti s krurálním bypassem, v 1 případě i přes fungující rekonstrukci. Pedální tepenné rekonstrukce nebyly ve sledovaném souboru naproti tomu zatíženy žádnou komplikací, a to ani u nemocných s diabetes mellitus. Z 22 (78,6%) nemocných propuštěných s průchodnou rekonstrukcí zůstávají všechny rekonstrukce průchodné a končetina zachována.

Závěr

Celkově lze konstatovat významnou úspěšnost periferních rekonstrukcí tepen dolních končetin při záchraně končetiny. V příznivých výsledcích převažují pedální bypassy nad krurálními. Ve sledovaném souboru zůstává dlouhodobě průchodných 13 (68,4%) krurálních a 9 (100%) pedálních rekonstrukcí.

19.

PSEUDOANEURYSMA PO IATROGENNÍM POSTIŽENÍ TEPNY – PREVENCE A JEJICH TERAPIE

KONEČNÝ Z.[1], PODLAHA J.[1] , GREGOR Z.[1] , KŘÍŽ Z.[1] , KREJČÍ M.[1], HLINOMAZ O.[2], REZEK M.[2]

[1]II. chirurgická klinika, [2]I.interní kardioangiologická klinika
Fakultní nemocnice u svaté Anny, Brno

Moderní doba vede k postupnému stárnutí populace a tím i ke zvýšení počtu civilizačních chorob včetně onemocnění kardiovaskulárního systému. S rozvojem péče o pacienty s těmito chorobami roste i množství výkonů invazivní kardiologie. I když se stále zlepšuje technika jejich provedení, jsou tyto invazivní metody přesto spojeny s určitými riziky pro pacienta. Z hlediska cévní chirurgie představuje nejčastější komplikaci iatrogenní pseudoaneurysma (PSA) a rozsáhlé postpunkční hematomy. Na I. interní kardioangiologické klinice FN USA v letech 1996 až 2005 bylo provedeno 21023 koronarografií, z toho 8475 PTCA. Za stejné období bylo na II. chirurgické klinice FN USA řešeno celkem 166 PSA. Cílem práce bylo zhodnotit vývoj počtu pseudoaneurysmat, která vznikla po punkci arteria femoralis v rámci koronarografie či PTCA a zároveň si ověřit hypotézu klesajícího trendu poměru počtu PSA vůči celkovému množství provedených invazivně-kardiologických diagnostických a terapeutických výkonů. Autoři rovněž prezentují řešení možných komplikací katetrizačních výkonů.

20. INFEKCE CÉVNÍCH REKONSTRUKCÍ V LETECH 2003 – 2005

KREJČÍ M., GREGOR Z., PODLAHA J., DVOŘÁK M., KŘÍŽ Z., KONEČNÝ Z.

II. chirurgická klinika Fakultní nemocnice u sv. Anny v Brně a Lékařská fakulta MU
Pekařská 53, Brno 656 91

Představujeme soubor pacientů, operovaných na cévním pracovišti II. chirurgické kliniky Fakultní nemocnice u sv. Anny v Brně pro infekci cévní rekonstrukce, k jejíž manifestaci došlo v průběhu let 2003 až 2005.

Ve sledovaném období bylo operováno 15 mužů a 2 ženy (průměrný věk 63,8 roku). Jednalo se 13x o infekci aorto-femorální cévní náhrady (u 3 pacientů primární operace extramurálně), 4x o infekci femoro-popliteálního bypassu. Infekce se manifestovala od 1 měsíce do 15 let po poslední rekonstrukci. Původcem byl nejčastěji Staphylococcus aureus (8x). U 5 pacientů byla kultivace negativní přes klinicky jasnou infekci cévní rekonstrukce III. stupně dle Szilágyiho.

Při současné plné medikamentosní léčbě byla u 4 pacientů provedena primární explantace celé rekonstrukce. U 11 dalších byla nejprve provedena drenáž infikované lokality a u 7 z nich následná explantace rekonstrukcí. K revaskularizaci byl využit 5x axillo-femorální bypass, 6x cross-over bypass, 1x nový femoro-popliteální bypass autologní žilou. Ve 2 případech byla nutná ihned amputace končetiny. Dva pacienti zemřeli v pooperačním období na sepsi.

V současnosti, tj. v červnu 2006 (follow-up minimálně 9 měsíců), žije 13 pacientů. Vysoká amputace dolní končetiny byla provedena 6x (u 5 pacientů). U 9 pacientů je prokrvení končetin dostatečné, z toho v 6 případech je zajištěno extra-anatomickou rekonstrukcí.

Ve sledovaném období jsme provedli 560 primárních cévních rekonstrukcí. Tomu odpovídá incidence infekce 0,89%. Výsledky naší léčby jsou tedy příznivé i při srovnání s jinými pracovišti.

21. SYNDROM ÚTLAKU TRUNCUS COELIACUS. KAZUISTIKA

VIDIM T., MARESCH M., TOŠENOVSKÝ P., MITÁŠ P., TOŠOVSKÝ J.

II chirurgická klinika kardiovaskulární chirurgie VFN a 1 LF UK,
U Nemocnice 2, Praha 2

Projevy viscerální ischémie jsou relativně časté, avšak přesná diagnosa je stanovena zřídka. Epidemiologický výskyt je udáván na 0,1% hospitalizovaných, prevalence pak 2- 4 nemocní na 100 000 obyvatel na 1 rok. Příčinou bývá aterosklerotické postižení minimálně dvou ze tří viscerálních kmenů. Syndrom útlaku truncus coeliacus svoji patofyziologickou podstatou spadá do skupiny viscerální ischémie, avšak podstatou je zde zevní útlak, nikoliv primární patologie v cévní stěně. Ligamentum arcuatum mediale diaphragmae zde způsobuje svým atypickým úponem kompresi odstupu truncus coeliacus a při postprandiální zátěži splanchniku dochází k hypoperfusi horního oddílu GIT a klinickému projevu viscerální ischemie. Někteří autoři však dávají do souvislosti bolesti horního oddílu břicha a prostý mechanický faktor pohybu vazivového úponu bránice, který je fixován na cévní kmen. U pacientů nejsou jednoznačné klinické, ani laboratorní známky, které by nás přivedly ke přesnému stanovení diagnosy. Většinou se jedná o pacienty s vyloučením jiné patologie gastrointestinálního traktu u nichž není nalezena efektivní gastroenterologická léčba. Přesnou diagnosu stanoví až zobrazovací metody se zaměřením na viscerální větve aorty, tzn. duplexní sono v rukou zkušeného sonografisty, nebo CT či CTAG, případně NMR. Jednoznačný nález také podá DSA.

Autoři uvádějí kasuistiku 54letého pacienta, který byl několik let neúspěšně léčen gastroenterologem pro postprandiální bolesti břicha, úbytek na váze a dyspepsii. DSA vyšetření prokázalo odstupovou hladkou stenosu truncus coeliacus. Byla provedena operační revize s nálezem hypertrofického ligamentum arcuatum mediale diaphragmae, jež způsobovalo kompresi truncus coeliacus. Po protětí ligamenta nedoslo k rozvinutí již fixované, fibrosní stenosy cévní stěny v místě útlaku. Byl proveden aortoceliakální by-pass protezou, pacient se zhojil per primam. 3 měsíce po operaci toleroval stravu, přibral na váze dohromady 5 kg a v současné době nemá postprandiální obtíže.

22. ISCHEMICKO REPERFUSNÍ SYNDROM

CZINNER P., ŠEDIVÝ P., VITÁSEK P., KOŘISKOVÁ Z., DOLEČEK L.

Odd. cévní chirurgie, Nemocnice Na Homolce, Roentgenova 2, 156 30 Praha 5

Cíl a metodika

Cílem práce bylo sledování změn biochemických parametrů, které jsou odrazem systémového poškození orgánů při ischemicko reperfusním syndromu. V naší sestavě jsme sledovali 14 nemocných průměrného věku 66,4 roku s akutně vzniklou těžkou ischemií dolních končetin. Nemocné jsme rozdělili do 2 skupin. V 1. skupině bylo 7 nemocných, kteří přežili. V 2. skupině bylo 7 nemocných , kteří po revaskularizaci zemřeli. Doba ischemie se pohybovala od 6 do 30 hodin. U všech nemocných došlo ke vzniku compartment syndromu vyžadujícího provedení fasciotomie. V pooperačním období jsme sledovali diuresu, hodnoty myoglobinu, , clearance kreatininu, kreatininu, urey, jaterních testů a změny v diferenciálním krevním obraze.

Výsledky

Vysoká hladina myoglobinu vedla k výraznému zhoršení renálních funkcí u všech nemocných. Diuresa klesala u obou skupin nemocných nejvíce mezi 3-4. pooperačním dnem. Tomu odpovídaly i hodnoty clearance kreatininu, urey a kreatininu. Dialýza byla provedena u 8 nemocných, z toho u dvou byla zahájena již peroperačně. Šest dialyzovaných patřilo ke skupině zemřelých. Při reperfusi došlo rovněž k alteraci jaterních testů. Projevilo se to především výrazným vzestupem hodnot AST, které dosáhly maxima 4. pooperační den. Vyšší hodnoty byly ve skupině zemřelých. U 3 nemocných bylo nutné provést amputaci končetiny, všichni patřili do skupiny zemřelých.

Závěr

Ischemicko reperfusní syndrom je vždy doprovázený lokálními i systémovými příznaky, které jsou závislé na stupni ischemie, době jejího trvání a objemu postižené svalové hmoty. Tomu odpovídají i biochemické parametry, které jsou podstatně horší u skupiny zemřelých. V případech, kdy v důsledku těžké ischemie a reperfuse dochází k závažné systémové odpovědí s alterací životně důležitých orgánů, je nutná časná amputace, jako život zachraňující výkon. Zdá se, že peroperačně prováděná dialýza nemá vliv na pozdější obnovení funkce ledvin.

23. PEDÁLNÍ BYPASS – NAŠE ZKUŠENOSTI

SESSEK M., ZAJÍC P., PAVELČÍK P., NĚMEČEK L.

Nemocnice Teplice, chirurgické odd., Duchcovská 53, Teplice 415 01

Předkládáme kazuistiku 2 pacientů, u kterých jsme v letošním roce provedli pedální bypass pro záchranu končetiny při diabetické gangraeně.
Metodika provedení bypassu vychází z publikace doc. MUDr. Staffy - Pedální bypass v léčbě kritické končetinové ischémie.

První pacient je muž 59 let, DM na PAD, nekuřák, ICHS 0, CMP 0, přijat na naše oddělení pro vlhkou gangraenu III. prstu PDK. Byla zahájena intenzivní konzervativní terapie - ATB, vasodilatační infuze, během několika dnů dochází k vzestupu teplot a progresi ložiska, diagnostikován empyem MP kloubu, indikován k otevřené amputaci, provedena MRI AG končetinových tepen s nálezem uzávěru všech 3 bércových tepen ve střední třetině bérce a nezobrazitelným pedálním obloukem, dopplerem zachycen tok na ATP i ADP, vzhledem k progresi ischémie byl pacient indikován k popliteopedálnímu bypassu. Výkon proveden v CA, bypass veden žilou z proximální AP na ADP, po výkonu pokračováno v antikoagulační terapii heparinem, 5. den provedena amputace avitálního II. a IV. prstu. Pacient propuštěn 3 týdny po výkonu do ambulantního ošetřování, warfarinizován, 3 měsíce po rekonstrukci defekt zhojen , bypass průchodný.

Druhý pacient je též muž 65 let, DM II.typu na insulinu, nekuřák, hypertenze, ICHS 0, CMP 0, stp. amputaci prstů PDK pro DM gangraenu před 3.roky, přijat na naše oddělení pro píštěl a empyem V. MP kloubu LDK. Provedena resekce V. MP kloubu, MRI AG končetinových tepen s nálezem uzávěru ATP, ATA a do periferie se plnicí těžce stenotická AF, během 14 dnů dochází k progresi, flegmona a abscesy na malíkové hraně, incip. gangraena na palci a patě, doplněn doppler pedálních tepen s dobrým tokem na ATP a indikován k popliteopedálnímu bypassu, který veden z distální AP na ATP, dále incize, evakuace a drenáž zánětlivého ložiska, po výkonu antikoagulační terapie, propuštěn do ambulantní péče 10. den po operaci. 8.týdnů po výkonu defekt zhojen , rekostrukce průchodná.

Celkem byly na našem pracovišti, za období 02/05-05/06, provedeny 4 pedální bypassy s jedním časným uzávěrem. Tři jsou průchodné.
Naší prací jsme chtěli ukázat, že pedální bypass, jako řešení kritické končetinové ischémie, je možný i v podmínkách okresní nemocnice.

Sponzorující firmy:

Arrow Hradec Králové
Biomedica CS s.r.o. Praha
BioVendor - lékařská technika s.r.o. Brno
B Braun Medical s.r.o. Praha
Cardion s.r.o. Brno
Edwards Lifesciences AG Praha
Euromedical s.r.o. Praha
GlaxoSmithKline s.r.o. Praha
Glynn Brothers Chemicals Prague s.r.o. Praha
Guidant ČR s.r.o. Praha
Hartmann-Rico a.s. Veverská Bitýška
Hypokramed s.r.o. Praha
Johnson & Johnson s.r.o. - divize Ethicon
Medica s.r.o. Brno
MEDOS Medizintechnik AG zastoupen firmou ALINEX Kácovská s.r.o. Praha
Medtronic Czechia s.r.o. Praha
MTH Medizin Technik Prag v.o.s. Praha
Planmed s.r.o. Dobříš
Promedica Praha Group, a.s., Praha
Sanofi Aventis Praha
Stylmed H, a.s., Praha
S & T Plus Praha
Tyco Healthcare ECE s.r.o. Praha
Výzkumný ústav pletařský, a.s., Brno
W.L. Gore & Associates GmbH

Výbor České společnosti kardiovaskulární chirurgie děkuje všem výše uvedeným firmám za jejich sponzorský příspěvek, který umožnil uspořádání II. sjezdu naší odborné společnosti.

Spojuje nás nalézat skutečná řešení

31. 5. 2006, laboratoře HARTMANN, Heidenheim
Sandra Max provádí v laboratořích HARTMANN analýzy, které slouží jako zpětná vazba pro správný vývoj výrobků

HARTMANN – výrobky pro operační sály Foliodrape, Foliodress, Peha-taft

Na vývoji výrobků pro operační sály se podílí řada odborníků. Musí totiž splňovat parametry, které vycházejí z praxe na operačních sálech. Vysoká kvalita zpracování je zárukou, že **významně snižují riziko vzniku infekce u pacienta i personálu**. Dokonale promyšlené detaily umožňují **snadnou aplikaci a šetří potřebný čas. Máme cíl, který nás spojuje. A tím je šetrná a přitom vysoce profesionální péče o pacienty**.

Zákaznická linka
800 100 333

HARTMANN
HARTMANN pomáhá léčit

The Syneture™ Family of Sutures

NON-ABSORBABLE SUTURES

	SURGIPRO™ II	SURGIPRO™	VASCUFIL™	TI•CRON™	FLEXON™	STEEL	NOVAFIL™	MONOSOF™	DERMALON™	SURGILON™	SURGIDAC™	SOFSILK™
MATERIAL TYPE	Polypropylene	Polypropylene	Polybutester	Polyester	Stainless Steel	Stainless Steel	Polybutester	Polyamide	Polyamide	Polyamide	Polyester	Silk
STRUCTURE	Monofilament	Monofilament	Monofilament	Braided Coated	Twisted Multifilament	Monofilament	Monofilament	Monofilament	Monofilament	Braided Coated	Monofilament Braided Coated or Uncoated	Braided Coated
COATING	N/A	N/A	POLYTRIBOLATE™	Silicone	PTFE or FEP coating	N/A	N/A	N/A	N/A	Silicone	Polybutylene Adipate	Beeswax or Silicone (CV)
USP SIZES AVAILABLE	3-0 to 8-0	2 to 8-0, 10-0	2-0 to 8-0	5 to 7-0	0 to 3-0	7 to 6-0	2 to 10-0	2 to 11-0	2 to 11-0	2 to 6-0	5 to 8-0 9-0 to 11-0 (Mono)	5 to 9-0

ABSORBABLE SUTURES

	CAPROSYN™	BIOSYN™	MAXON™	POLYSORB™	DEXON™ II	DEXON™ S
MATERIAL TYPE	POLYGLYTONE™ 6211	GLYCOMER™ 631	Polyglyconate	LACTOMER™ 9-1	Polyglycolic Acid	Polyglycolic Acid
STRUCTURE	Monofilament	Monofilament	Monofilament	Braided Coated	Braided Coated	Braided Uncoated and Monofilament
COATING	N/A	N/A	N/A	Caprolactone Glycolyde and Calcium Stearoyl Lactilate	POLYCAPROLATE™	N/A
USP SIZES AVAILABLE	1 to 6-0	2 to 7-0	1 to 7-0	2 to 8-0	2 to 6-0	2 to 10-0
TENSILE STRENGTH	10 days	3 weeks	6 weeks	3 weeks	3 weeks	3 weeks
ABSORPTION PROFILE	56 days	90-110 days	180 days	56-70 days	60-90 days	60-90 days

NUCOAT™

- SURGICAL NEEDLE COATING TECHNOLOGY
- COATING APPLICATION PROCESS

NUCOAT™... ON EVERY NEEDLE WE HAVE... FOR EVERY PROCEDURE YOU DO

- Proprietary, longer lasting coating.
- Longer life for surgical needles.
- Easier and smoother penetration.
- Improved case flow in the O.R.

Syneture™
The thread between science and healing

tyco Healthcare

Široký sortiment cévních protéz pro abdominální, periferní a extraanatomické implantace

Gelsoft™ Plus

Gelseal™

Thin Wall Fluoropassiv™ Carotid Patch

Thin Wall Fluorpassiv™

SEALPTFE™ Ultrathin

Rapidax™

Distribuce v CR:
Stylmed H, a.s
Novodvorská 994
142 21 Praha 4
Czech Republic

Telefon/fax : 257 214 551
www.stylmed.cz

VASCUTEK
TERUMO

Gelweave™

Speciálne navržené cévní protézy pro oblast hrudní aorty

Tkané polyesterové protézy s nulovou porozitou:

Ante-Flo

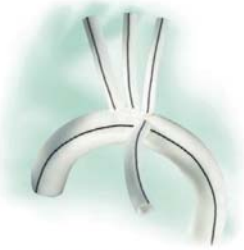

4 Branch Plexus

Siena™

Valsalva™

Trifurcate Arch Graft

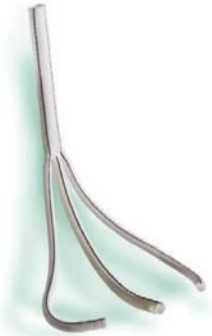

Thoracoabdominal Trifurcate

Coselli

Distribuce v CR:
Stylmed H, a.s
Novodvorská 994
142 21 Praha 4
Czech Republic

Telefon/fax : 257 214 551
www.stylmed.cz

VASCUTEK
TERUMO

CLEXANE®
™

Český výrobce zdravotnických prostředků s 50letou tradicí

METEA®
medical textiles

NOVĚ
Dodáváme chirurgické nástroje Gowllands

Implantabilní

NOVINKA

cévní protézy
chirurgické síťky, aj.

cévní záplata
síťka pro urologii

Neimplantabilní

obvazové materiály
ARAVEL
Prona Klimatex

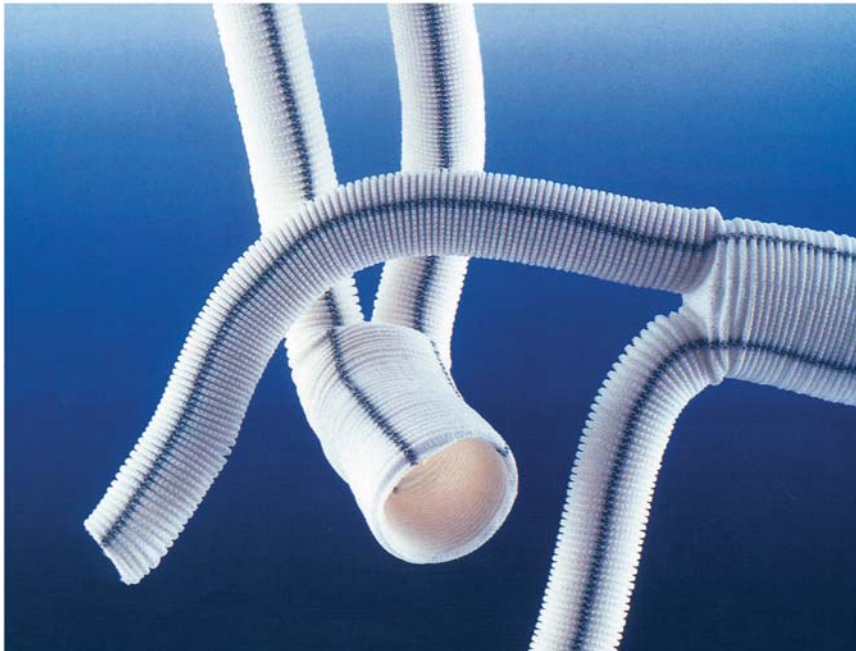

VÚP

Výrobce/distributor: Výzkumný ústav pletařský, a. s.
Šujanovo nám. 3, 658 61 Brno, Česká republika
Telefon: 543 160 444, Fax: 543 211 236
vup@vup.cz, www.vup.cz

Medtronic
Cardiac Surgery

... maximální *bezpečnost*

POMÁHÁME LÉČIT EFEKTIVNĚ Johnson & Johnson s.r.o.

Výrobky pro cévní chirurgii firmy Edwards Lifesciences

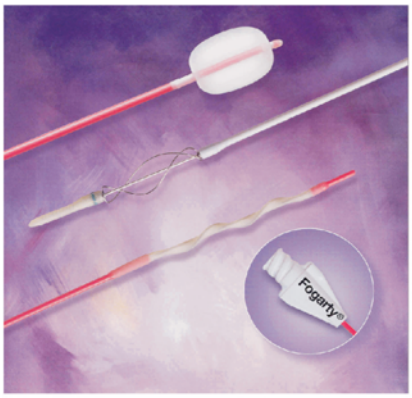

Embolektomické katetry
pro všechny druhy použití

Lifespan
PTFE cévní protézy
normální i tenká stěna
vyztužené i bez vyztužení

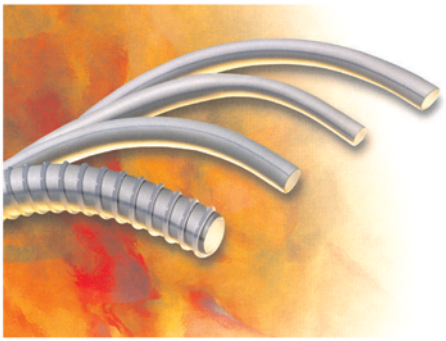

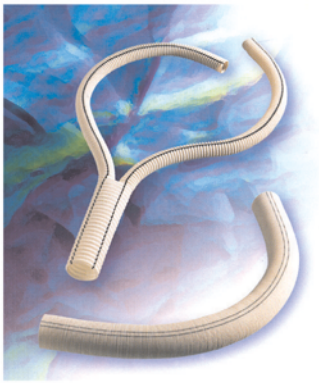

Albograft
PE cévní protézy
rovné i bifurkační

life is now

Edwards Lifesciences

Edwards Lifesciences AG, organizační složka Opletalova 55/1015 110 00 Praha 1
Tel.: 221 602 251 Fax.: 221 602 256 E-mail: milan_radek@edwards.com www.edwards.com

Výrobky pro oblast chlopenní kardiochirurgie

Biologické a mechanické srdeční chlopně

Carpentier-Edwards
Perimount MAGNA Aortic
Pericardial Bioprosthesis

Carpentier-Edwards
Perimount MAGNA Mitral
Pericardial Bioprosthesis

Carpentier-Edwards
S.A.V. Porcine
Bioprosthesis

Edwards PRIMA
PLUS Stentless
Bioprosthesis

Anuloplastické prstence

Carpentier-Edwards PHYSIO
Mitral Semiflexible
Annuloplasty Ring

Carpentier-Edwards
CLASSIC Mitral
Annuloplasty Ring

Edwards GEOFORM Mitral
Rigid Annuloplasty Ring
for Dilated Cardiomyopathy

Carpentier-McCarthy-Adams
Annuloplasty Ring for
ISCHEMIC MITRAL
REGURGITATION

Cosgrove-Edwards FLEXIBLE
Mitral and Tricuspid
Annuloplasty System

Edwards MC3 SEMI
FLEXIBLE Tricuspid
Annuloplasty System

Carpentier-Edwards
CLASSIC Tricuspid
Annuloplasty Ring

life is now

Edwards Lifesciences

Edwards Lifesciences AG, organizační složka • Opletalova 55/1015 • 110 00 Praha 1
Tel.: 221 602 251 • Fax: 221 602 256 • E-mail: milan_radek@edwards.com • www.edwards.com

KOMPLETNÍ TECHNOLOGICKÉ DODÁVKY VE ZDRAVOTNICTVÍ ▪ KONZULTACE, PORADENSTVÍ ▪ PROJEKTOVÉ STUDIE

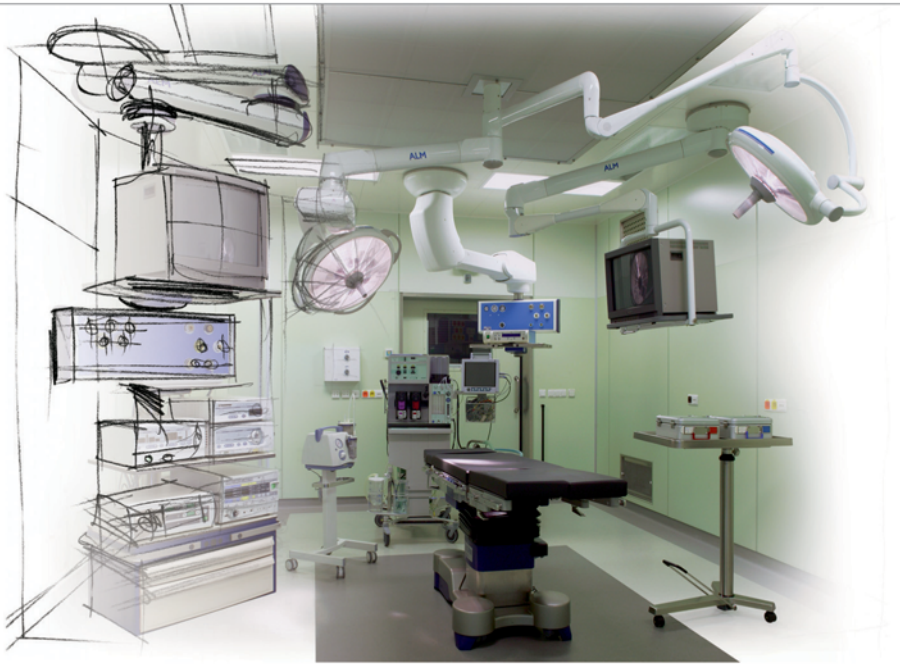

HYPOKRAMED®

HYPOKRAMED s.r.o.
Plzeňská 113, 150 00 Praha 5
Česká republika
Telefon: + 420 255 739 401-3
Fax: + 420 255 739 404
e-mail: hypokramed@hypokramed.cz
www.hypokramed.cz

MAQUET WAGNER ASANUS ASTRA

KOMPLETNÍ PROJEKTOVÁ DOKUMENTACE ▪ ORGANIZAČNÍ SOFTWARE ▪ KOORDINACE ▪ REALIZACE DODÁVKY

Fraxiparine®
nadroparin

FRAXIPARINE FORTE®
nadroparin

FR 01020506

GARAMYCIN SCHWAMM®

gentamicin sulfát na kolagenním nosiči

ÚČINNÁ KOMBINACE

Podpora hojení rány
Snížení rizika infekce v chirurgických oborech



Innocoll Pharmaceuticals

G B C

Glynn Brothers Chemicals Prague, spol. s r.o.

K Betáni 1092/19, 148 00 Praha 4, tel.: 244 911 888, fax: 244 911 583

Preskripční informace GARAMYCIN SCHWAMM® na druhé straně listu.

ZKRÁCENÁ INFORMACE O PŘÍPRAVKU GARAMYCIN SCHWAMM®
(Gentamicinum, Collagenum)

Složení: Garamycin Schwamm® je sterilní hmota tvořená kolagenem a napuštěná gentamicin sulfátem.
Houbička o rozměrech 10×10×0,5 cm (Gentamicinum 130 mg).
Houbička o rozměrech 5×5×0,5 cm (Gentamicinum 32,5 mg).
Houbička o rozměrech 5×20×0,5 cm (Gentamicinum 130 mg).

Indikace: Antibiotikum, implantát.

Charakteristika: Kolagenní složka tvoří biologickou hmotu s resorpčními a hemostatickými vlastnostmi, která slouží jako nosič gentamicin sulfátu. Aminoglykosidové antibiotikum gentamicin má široké spektrum antibakteriálních účinků in vivo i in vitro. Toto spektrum zahrnuje grampozitivní bakterie, jako jsou Staphylococcus spp., a různé gramnegativní bakterie stále větší klinické důležitosti, jako jsou E. coli, Klebsiella, Enterobacter, Pseudomonas a Proteus spp. Nejdůležitější vlastností gentamicinu je, že si zachovává účinnost proti řadě patogenů rezistentních na ostatní antibiotika. Gentamicin dosahuje účinné lokální koncentrace 3.–5. den po vložení.

Kontraindikace: Přípravek Garamycin Schwamm® by se neměl aplikovat pacientům se známou přecitlivělostí na injekční kolagen nebo na aminoglykosidy, jakož i pacientům s poruchami imunitního systému. Opatrnosti je třeba při použití implantátu u pacientů s těžkým poškozením ledvin a s poruchami vestibulárních a sluchových větví osmého kraniálního nervu. Aminoglykosidy by měly být používány s opatrností u pacientů s neuromuskulárními poruchami, jako je myasthenia gravis a parkinsonismus nebo dětský botulismus, neboť tyto látky mohou teoreticky zvyšovat svalovou ochablost svým potenciálním kurareformním efektem na neurosvalovém přenosu.

Nežádoucí účinky: Obvykle pozorované velmi nízké sérové koncentrace gentamicinu předpokládají mizivé riziko závažných nežádoucích účinků. Nežádoucí efekty jako neurotoxicita a nefrotoxicita jsou možné. Opatrnosti je třeba zejména u pacientů s poruchami ledvin. Lokální zarudnutí, svědění a zvýšení sekrece z rány se mohou objevit jakožto následek resorpce kolagenu. Bezpečnost použití přípravku Garamycin Schwamm® nebyla zkoumána u dětských pacientů.

Dávkování: Při hnisavých infekčních procesech v kostech, spongiózních kostních štěpech a kloubních náhradách je nutné vyčistit ložisko infekce. Pacienti o hmotnosti do 50 kg - v závislosti na velikosti defektu lze aplikovat až 3 kusy houbičky o rozměrech 10×10×0,5 cm, nebo 12 kusů houbičky o rozměrech 5×5×0,5 cm, obsahující celkem 390 mg gentamicinu. Pacienti o hmotnosti nad 50 kg - lze aplikovat až 5 kusů houbičky 10×10×0,5 cm nebo 20 kusů houbičky 5×5×0,5 cm, obsahujících celkem 650 mg gentamicinu. Při defektech menšího rozsahu lze houbičku do potřebné velikosti zastřihnout. Houbička se aplikuje současně s chirurgickým výkonem a později ji není třeba odstraňovat. V případě těžkého předávkování může být použita hemodialýza k redukci sérových koncentrací gentamicinu. Pokud se používá několik implantátů současně, doporučuje se zavedení drénu.

Uchovávání: Přípravek se uchovává při běžné teplotě.

Balení:
1 houbička o rozměrech 10×10×0,5 cm (Gentamicinum 130 mg).
1 houbička o rozměrech 5×5×0,5 cm (Gentamicinum 32,5 mg).
1 houbička o rozměrech 5×20×0,5 cm (130 mg Gentamicinum).

Datum poslední revize textu: 30. 4. 2004 (č.j. 1390/04) 2004/04/30/M

Registrační číslo: 15/0005/89-S/C

Výrobce: Innocoll, Saal/Donau, SRN, Držitel rozhodnutí o registraci: SP Europe, Bruxelles, Belgie.

Výdej na lékařský předpis. Přípravek je hrazen z veřejného zdravotního pojištění.

Před použitím čtěte úplnou informaci o přípravku.

ACROBAT™

Vacuum Off-Pump System

CARDIAC SURGERY

GUIDANT

ACROBAT™

Boston Scientific

Delivering what's next.™

Guidant ČR s.r.o., V parku 2308/8, Prague, Czech Republic
Tel.: +420 296 331 900, fax: +420 296 331 902, www.guidant.com

GCZ-CS-002

VIVOSTAT®

První a jediný zcela automatizovaný systém přípravy autologního fibrinového lepidla a PRF® destičkami obohaceného fibrinového koncentrátu



- Krátká doba přípravy
- Snadná a přesná aplikace pomocí Spraypen™
- Postupné použití v průběhu až osmi hodin
- Mobilní zařízení použitelné na více operačních sálech
- Ideální zejména pro kardiovaskulární a hrudní chirurgii
- Výrobce: VIVOLUTION A/S (Dánsko)

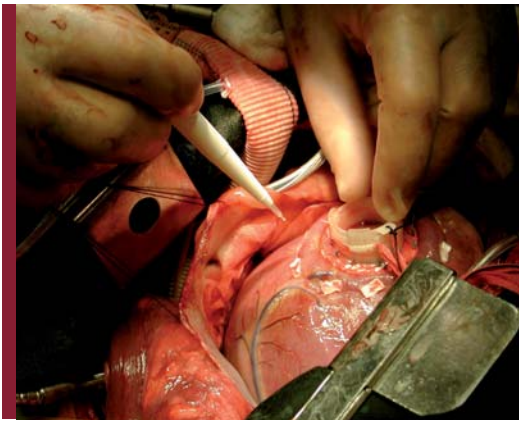

Distributor pro ČR a SR:

BioVendor – Lékařská technika, spol. s r. o.

Husova 8, 602 00 Brno
Tel.: 5 4323 5367 Fax: 5 4323 5364
vendor@sky.cz

Nové nůžky Aesculap Noir

Aesculap Surgical Instruments

- Design šperku
- Dokonalý střih
- Dlouhá životnost

B BRAUN
SHARING EXPERTISE

B. Braun Medical s.r.o. · **Divize Aesculap** · Cigánkova 1861 · CZ-148 00 Praha 4 · www.bbraun.cz

TA-SERVICE

PŘÍPRAVA KONGRESŮ
CONGRESS AGENCY

KONGRESOVÉ SLUŽBY
CONGRESS SERVICES

PŘEKLADY/TLUMOČENÍ
INTERPRETING/TRANSLATIONS

TA-SERVICE s.r.o.
Hlinky 48, 603 00 Brno, Czech Republic
Tel./Fax +420 543 211 134
info@ta-service.cz

Kongresy
conference@ta-service.cz

Tlumočení
tlumoceni@ta-service.cz

Překlady
preklady@ta-service.cz

www.ta-service.cz

obalka

www.cskvch.cz