ČESKÁ SPOLEČNOST KARDIOVASKULÁRNÍ CHIRURGIE

NEMOCNICE ČESKÉ BUDĚJOVICE, a.s.

IV. SJEZD

ČESKÉ SPOLEČNOSTI KARDIOVASKULÁRNÍ CHIRURGIE

pod záštitou
ministra zdravotnictví ČR
doc. MUDr. Leoše Hegera, CSc.

České Budějovice
4.–5. 11. 2010

PROGRAM A ABSTRAKTA

NEW

EDWARDS

Ascendra2™

Transapical Delivery System

Enhanced Ease of Use and Procedural Control

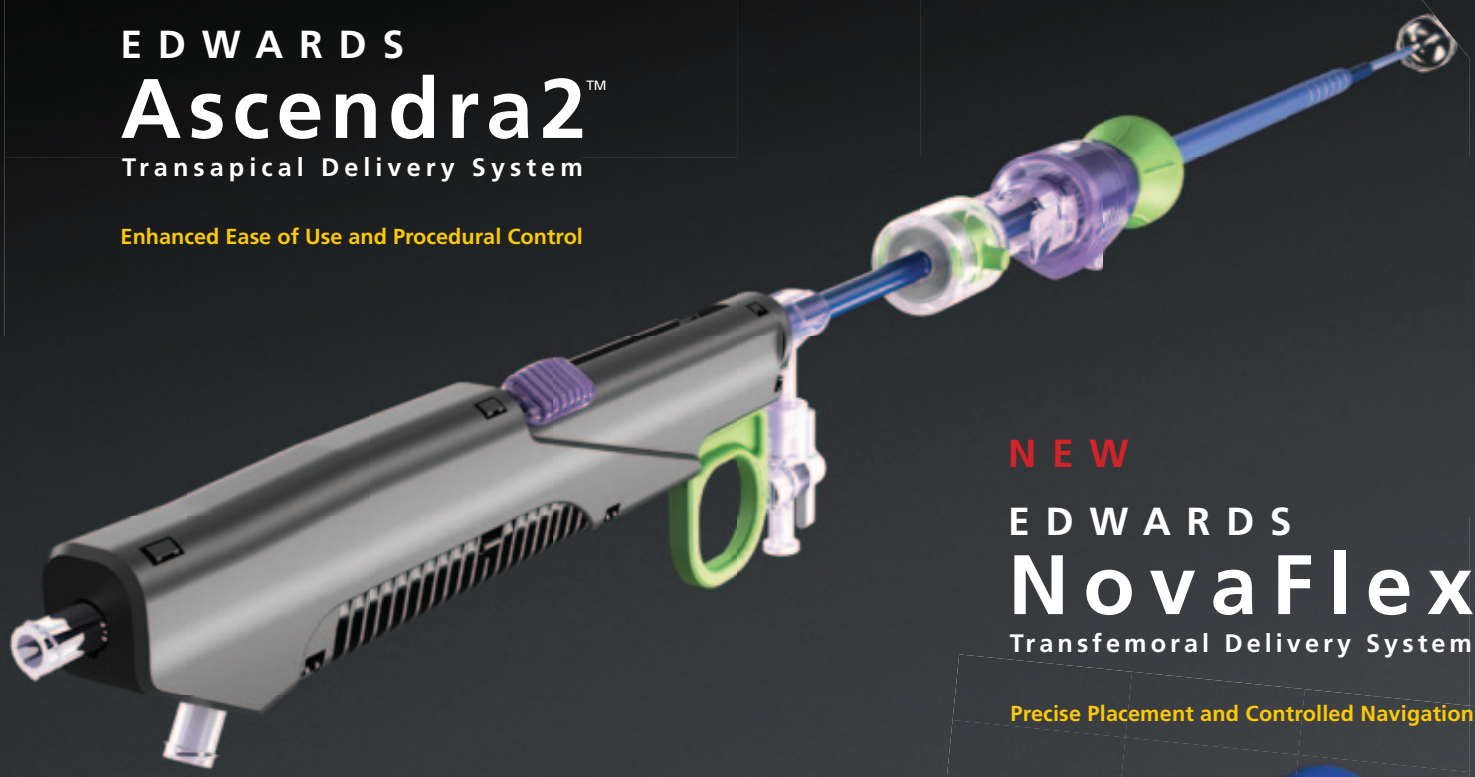

NEW

EDWARDS

NovaFlex™

Transfemoral Delivery System

Precise Placement and Controlled Navigation

Treat your patients with greater ease

The new, improved transapical system that enables precise transcatheter valve placement

The Ascendra2 delivery system offers new design features that improve the transapical (TA) delivery of the advanced Edwards SAPIEN XT™ transcatheter heart valve including:

- **Enhanced procedural control** with a reduced sheath profile for easier access and closure
- **Easy to use** with a new handle design for single-handed valve delivery and improved hemostatic control
- **Direct access** for accurate, short-distance valve placement

Edwards

E1642/08-10/THV

ČTVRTEK 4. 11. 2010

		Velký sál	
9.00–9.30		Slavnostní zahájení	
9.30–10.30		Blok zvaných přednášek	
	Velký sál Kardiochirurgie – I	Kruhový sál Kardiochirurgie – II	Malá scéna Angiochirurgie
11.00–12.30	Ischemická choroba srdeční	Vrozené srdeční vady	Aorta, pánevní tepny, výdutě, komplikace
12.30–14.00		*Společný oběd v 1. patře Domu kultury Metropol*	
14.00–15.30	Chirurgická léčba arytmií	Sekce sester Kardiochirurgie	Periferní bypassy, hybridní výkony, akutní ischemie
15.30–15.45		*Coffee break v 1. patře Domu kultury Metropol*	
15.45–17.30	Chlopně I	Sekce sester Angiochirurgie, rehabilitace	Karotidy, TOS
17.30–18.30	Valná hromada členů ČSKVCH		
20.00–24.00		Společenský večer v sále Bazilika (Obchodně-společenské centrum IGY)	

PÁTEK 5. 11. 2010

	Velký sál Kardiochirurgie – I	Kruhový sál Kardiochirurgie – II	Malá scéna Angiochirurgie
8.30–10.00	Hrudní aorta, rehabilitace	9.00–10.00 Blok České kardiologické společnosti	
10.00–10.30		*Coffee break v 1. patře Domu kultury Metropol*	
10.30–12.15	Chlopně II, mechanická srdeční podpora	Mimotělní krevní oběh	1. Robotická a laparoskopická cévní chirurgie 2. Žilní systém, varia
12.15–12.30		*Přestávka*	
12.30–14.00	Chlopně III	Varia	
14.00		*Společný oběd v 1. patře Domu kultury Metropol – závěr sjezdu*	

4.–5. 11. 2010 během trvání sjezdu budou vystaveny postery v Modrém salonku ve foyer Velkého sálu.

4.–5. 11. 2010 během trvání sjezdu se uskuteční výstava firem ve foyer a respiriu Velkého sálu.

ČTVRTEK 4. 11. 2010

VELKÝ SÁL

9.00–9.30 SLAVNOSTNÍ ZAHÁJENÍ

9.30–10.30 BLOK ZVANÝCH PŘEDNÁŠEK
Předsedající: Němec P, Šebesta P

Navrátilova přednáška
POVEDE ROZMACH KARDIOLOGIE K ZÁNIKU KARDIOCHIRURGIE?
Černý J
CKTCH, Brno

Hejhalova přednáška
TRANSPLANTACE CÉVNÍCH ALLOŠTĚPŮ
Adamec M
Klinika transplantační chirurgie, IKEM, Praha

POSITION OF THE OPEN TREATMENT OF ABDOMINAL AORTIC ANEURYSMS IN 2010
Fraedrich G – prezident ESVS
Univ. Klinik für Gefäßchirurgie, Medizinische Universität, Innsbruck, Rakousko

CORONARY BYPASS SURGERY VS PCI: HAS SYNTAX CHANGED THE PLAYING FIELD?
Borger MA
Universität Leipzig, Herzzentrum, Klinik für Herzchirurgie, Lipsko, Německo

VELKÝ SÁL – KARDIOCHIRURGIE I

11.00–12.30 ISCHEMICKÁ CHOROBA SRDEČNÍ
Předsedající: Pirk J, Straka Z, Tošovský J

PRVNÍ AORTOKORONÁRNÍ BYPASS V ČESKOSLOVENSKU
Tošovský J
II. chirurgická klinika – kardiovaskulární chirurgie, VFN a 1. LF UK, Praha

LIMA-LAD ON-LAY PATCH FOR THE TREATMENT OF DIFFUSE LAD DISEASE
Bodlák P, Semrád M, Waehl F, Aziz A
Doctor Soliman Fakeeh Hospital, Jeddah, Saúdská Arábie

SHOULD WE FEAR BIMA HARVESTING IN OBESE DIABETICS?
Bodlák P, Semrád M, Waehl F, Aziz A
Doctor Soliman Fakeeh Hospital, Jeddah, Saúdská Arábie

ENDOSKOPICKÝ VS. MINIINVAZIVNÍ ODBĚR V. SAPHENA MAGNA Z POHLEDU PACIENTA
Kurfirst V, Čanádyová J, Mokráček A
Kardiocentrum, Nemocnice České Budějovice, a. s.

ENDOSKOPICKÝ ODBĚR VENA SAPHENA MAGNA. CO JSME SE NAUČILI PO 400 ODBĚRECH
Šimek M[1], Gwozdziewicz M[1], Šantavý P[1], Steriovský A[1], Langová K[2], Marcián P[1], Fluger I[1], Lonský V[1]
[1] Kardiochirurgická klinika, FN Olomouc a LF UP, [2] Ústav lékařské biofyziky, LF UP Olomouc

OPERACE S MIMOTĚLNÍM OBĚHEM NEBO BEZ NĚJ U „HIGH-RISK PATIENTS". PROSPEKTIVNÍ RANDOMIZOVANÁ STUDIE PRAGUE-6: PŘEDBĚŽNÉ VÝSLEDKY
Straka Z, Hlavička J, Jelínek Š, Jirásek K, Kolesár M, Vaněk T, Brůček P
Kardiochirurgická klinika, FNKV a 3. LF UK, Praha

KVALITA ANASTOMÓZ U OPERACÍ BEZ MIMOTĚLNÍHO OBĚHU
Vik K, Miler I, Šetina M, Adla T
Kardiochirurgická klinika, FN Motol, Praha

PERIADVENTICIÁLNÍ SYSTÉM S ŘÍZENÝM UVOLŇOVÁNÍM SIROLIMU PRO PREVENCI NEOINTIMÁLNÍ HYPERPLAZIE U AUTOLOGNÍCH ŽILNÍCH ŠTĚPŮ
Skalský I[1], Szárszoi O[1], Filová E[2,3], Malušková J[1], Pirk J[1], Bačáková L[2,3]
[1] Klinika kardiovaskulární chirurgie, IKEM, Praha, [2] Fyziologický ústav, AV ČR, Praha, [3] Centrum výzkumu chorob srdce a cév, Praha

VZDÁLENÉ ISCHEMICKÉ PŘEDTRÉNOVÁNÍ (PRECONDITIONING) SNIŽUJE MYOKARDIÁLNÍ POŠKOZENÍ PO CABG
Wagner R, Piler P, Bedáňová H, Adámek P, Grodecká L, Freiberger T
CKTCH, Brno

12.30–14.00 *Oběd v 1. patře Domu kultury Metropol*

14.00–15.30 CHIRURGICKÁ LÉČBA ARYTMIÍ
Předsedající: Lindner J, Hájek T, Harrer J

ZKUŠENOSTI S PERIOPERAČNÍ PROCEDUROU CRYOMAZE V ČESKÝCH BUDĚJOVICÍCH
Kuta B[1], Kovářík A[1], Mokráček A[2], Šulda M[2]
[1] Kardiologické oddělení, [2] Kardiochirurgické oddělení, Kardiocentrum, Nemocnice České Budějovice, a. s.

CHIRURGICKÁ RADIOFREKVENČNÍ ABLACE FIBRILACE SÍNÍ V KARDIOCENTRU HRADEC KRÁLOVÉ
Nový J
Kardiochirurgická klinika, LF UK a Kardiocentrum, FN Hradec Králové

THORAKOSKOPICKÁ ABLACE FIBRILACE SÍNÍ METODOU „BOX-LESION" – KRÁTKODOBÉ VÝSLEDKY
Pojar M[1], Vojáček J[1], Haman L[2], Pařízek P[2], Nový J[1], Harrer J[1]
[1] Kardiochirurgická klinika, FN Hradec Králové a LF UK, Kardiocentrum, FN Hradec Králové, [2] I. interní klinika LF UK a FN Hradec Králové, Kardiocentrum, FN Hradec Králové

RETROSPEKTIVNÍ ANALÝZA VÝKONŮ MAZE ZA OBDOBÍ 2008–2009
Zlocha V, Hájek T, Mikulenka V
Kardiochirurgické oddělení, FN Plzeň

ENDOSKOPICKÁ OPERACE MAZE PRO IZOLOVANOU FIBRILACI SÍNÍ. VÝSLEDKY JEDNOROČNÍHO SLEDOVÁNÍ
Budera P[1], Straka Z[1], Herold M[2], Osmančík P[2], Brůček P[1], Vaněk T[1]
[1] Kardiochirurgická klinika, [2] Kardiologická klinika, FNKV a 3. LF UK, Praha

MAZE LEVÉ SÍNĚ POMOCÍ FOKUSOVANÉHO ULTRAZVUKU (HIFU), PRVNÍ VÝSLEDKY POUŽITÍ V ČR
Lindner J[1], Wichterle D[2], Grus T[1], Šimek J[2], Havránek Š[2]
[1] II. chirurgická klinika – kardiovaskulární chirurgie, [2] II. interní klinika kardiologie a angiologie, VFN a 1. LF UK, Praha

MINIINVAZIVNÍ CHIRURGICKÁ KRYOABLACE SÍNÍ. REÁLNÁ ALTERNATIVA KATETRIZAČNÍ ABLACE PERZISTENTNÍ A PERMANENTNÍ FIBRILACE SÍNÍ?
Michel M[1], Černý Š[1], Petrus J[2], Petrů J[2], Neužil P[2], Táborský M[3]
[1] Kardiochirurgické oddělení, [2] Kardiologické oddělení, Nemocnice Na Homolce, Praha, [3] I. interní kardiologická klinika, FN Olomouc a LF UP

THORAKOSKOPICKÁ IMPLANTACE LEVOKOMOROVÝCH EPIKARDIÁLNÍCH STIMULAČNÍCH ELEKTROD – ZKUŠENOSTI, VÝSLEDKY
Martinča T, Skalský I
Klinika kardiovaskulární chirurgie, IKEM, Praha

15.30–15.45 *Coffee break*

15.45–17.30 CHLOPNĚ I
Předsedající: Brát R, Černý Š, Branny P

„LEARNING CURVE" U MINIINVAZIVNÍCH VÝKONŮ
Branny P, Janík M, Novosad J, Urban M
Kardiochirurgické oddělení, Nemocnice Podlesí, a. s., Třinec

ÚSKALÍ A NEJČASTĚJŠÍ KOMPLIKACE MINIMÁLNĚ INVAZIVNÍ KARDIOCHIRURGIE – VLASTNÍ ZKUŠENOSTI U 117 PACIENTŮ
Černý Š, Michel M, Marounek J, Jehlička P, Doubek D, Plášil P, Horáková S, Lacinová M
Kardiochirurgické oddělení, Nemocnice Na Homolce, Praha

NAŠE ZKUŠENOSTI S MINIMÁLNĚ INVAZIVNÍMI KARDIOCHIRURGICKÝMI VÝKONY Z MINITHORAKOTOMIE NA MIMOTĚLNÍM OBĚHU (2008–2010)
Skalský I[1], Martinča T[1], Malý J[1], Netuka I[1], Pirk J[1], Kramář P[2], Říha H[2], Kotulák T[2], Hodr D[2]
[1] Klinika kardiovaskulární chirurgie, [2] Klinika anesteziologie a resuscitace, IKEM, Praha

DLOUHODOBÉ VÝSLEDKY U NEMOCNÝCH S ISCHEMICKOU MITRÁLNÍ INSUFICIENCÍ A TĚŽKOU SYSTOLICKOU DYSFUNKCÍ LEVÉ KOMORY SRDEČNÍ
Brát R, Bortlíčková B, Samlík J
Kardiochirurgické centrum, FN Ostrava

TRIKUSPIDALIZACE MITRÁLNÍ VADY – DALŠÍ VÝVOJ PO OPERACI MITRÁLNÍ CHLOPNĚ
Hájek T, Roučka P, Šmíd M, Škorpil J, Široký J, Zárybnická M
Kardiochirurgické oddělení, FN Plzeň

CHIRURGICKÁ LÉČBA MITRÁLNÍCH A TRIKUSPIDÁLNÍCH VAD – NAŠE VÝSLEDKY
Frána R, Zeman P, Mikulová A, Kuta B, Toušek F, Mokráček A
Kardiocentrum, Nemocnice České Budějovice, a. s.

UNIVERZÁLNÍ ANULOPLASTICKÝ SYSTÉM UNIRING – NAŠE ZKUŠENOSTI
Hlavička J, Budera P, Straka Z, Zenáhlíková M, Línková H, Fojt R
Kardiochirurgická klinika, FNKV a 3. LF UK, Praha

ZHODNOCENÍ VÝSLEDKŮ U PACIENTŮ PO SOUČASNÉ PLASTICE MITRÁLNÍ A NÁHRADĚ AORTÁLNÍ CHLOPNĚ V IKEM PRAHA
Urban M, Pirk J, Skalský I, Netuka I
Klinika kardiovaskulární chirurgie, IKEM, Praha

ENDOKARDITIDA U INTRAVENÓZNÍCH NARKOMANŮ. HOSPITALIZAČNÍ A STŘEDNĚDOBÉ VÝSLEDKY
Šetina M[1], Laca B[1], Horn M[1], Burkert J[1], Mošna F[2], Polcarová S[1], Kučerová S[1], Špatenka J[3]
[1] Kardiochirurgická klinika, Kardiovaskulární centrum, FN Motol, [2] Klinika anesteziologie a resuscitace, FN Motol a 2. LF UK, [3] Transplantační centrum, FN Motol, Praha

KRUHOVÝ SÁL – KARDIOCHIRURGIE II

11.00–12.30 VROZENÉ SRDEČNÍ VADY
Předsedající: Tláskal T, Žáček P, Pavel P

CHIRURGICKÁ LÉČBA DEFEKTU SÍŇOVÉHO SEPTA S PARCIÁLNÍM ANOMÁLNÍM NÁVRATEM PLICNÍCH ŽIL DO HORNÍ DUTÉ ŽÍLY
Bukovský P, Tláskal T, Chaloupecký V, Gebauer R, Matějka T, Vojtovič P
Dětské kardiocentrum, FN Motol, Praha

KOMPLETNÍ ATRIOVENTRIKULÁRNÍ BLOK U DĚTÍ PO OPERACI VROZENÉ SRDEČNÍ VADY
Matějka T, Vojtovič P, Kubuš P, Janoušek J, Škovránek J
Dětské kardiocentrum, FN Motol, Praha

NAŠE ZKUŠENOST S REKONSTRUKCÍ VÝTOKOVÉHO TRAKTU PRAVÉ KOMORY TRANSANULÁRNÍ MONOKUSPIDÁLNÍ ZÁPLATOU
Brázdil J, Tláskal T, Gebauer R, Škovránek J, Tomek V
Dětské kardiocentrum, FN Motol, Praha

OPERACE VROZENÝCH SRDEČNÍCH VAD V DOSPĚLOSTI VE FN MOTOL
Vlk L[1], Mošna F[2], Tláskal L[3], Šetina M[1]
[1] Kardiochirurgická klinika, FN Motol, [2] Klinika anesteziologie a resuscitace, FN Motol a 2. LF UK, [3] Dětské kardiocentrum, FN Motol, Praha

STŘEDNĚDOBÉ VÝSLEDKY OPERACÍ PULMONÁLNÍ CHLOPNĚ
Petr P, Černý Š, Gebauer R, Popelová J, Jehlička P, Plášil P, Tencer T
Kardiochirurgické oddělení, Nemocnice Na Homolce, Praha

SPEKTRUM PACIENTŮ INDIKOVANÝCH K OPERACI NA PULMONÁLNÍ CHLOPNI, PLICNICI NEBO VÝTOKOVÉM TRAKTU PRAVÉ KOMORY
Popelová J, Černý Š, Gebauer R, Petr P
Kardiochirurgické oddělení, Nemocnice Na Homolce, Praha

POSTIŽENÍ PRAVÉHO SRDCE PO PRIMÁRNÍ KOREKCI VSV V DĚTSKÉM VĚKU: REOPERACE – RESTITUCE PRAVÉ KOMORY
Šreflová R[1], Němec P[1], Gebauer R[2], Ondrášek J[1], Nečas J[1], Kovalová S[1], Ošmerová M[1], Vršanský D[1], Černý J[1]
[1] CKTCH, Brno, [2] Dětské kardiocentrum, FN Motol, Praha

HOKEJKOVÝ ŘEZ – UŽITEČNÝ POMOCNÍK PRO COKOLIV V LEVÉ SÍNI...
Žáček P, Harrer J, Dominik J, Vojáček J
Kardiochirurgická klinika, FN Hradec Králové a LF UK

12.30–14.00 *Oběd v 1. patře Domu kultury Metropol*

MALÁ SCÉNA – ANGIOCHIRURGIE

11.00–12.30 AORTA, PÁNEVNÍ TEPNY, VÝDUTĚ, KOMPLIKACE
Předsedající: Třeška V, Šebesta P, Šedivý P

ANEURYSMA BŘIŠNÍ AORTY – ZKUŠENOSTI POSLEDNÍCH 10 LET
Třeška V[1], Čertík B[1], Kuntscher V[1], Šulc R[1], Moláček J[1], Novák M[2], Šlauf F[2], Houdek K[1], Třešková I[1], Vachtová M[1], Šmíd D[1]
[1] Chirurgická klinika, [2] Radiodiagnostická klinika, FN a LF UK, Plzeň

SOUČASNÉ TRENDY V CHIRURGICKÉ LÉČBĚ VÝDUTĚ THORAKOABDOMINÁLNÍ AORTY
Štádler P, Zdráhal P, Šebesta P, Dvořáček L, Vitásek P, Šlais M
Oddělení cévní chirurgie, Nemocnice Na Homolce, Praha

ENDOVASKULÁRNÍ LÉČBA IZOLOVANÉ VÝDUTĚ VNITŘNÍ PÁNEVNÍ TEPNY
El Samman K[1], Šedivý P[1], Šebesta P[1], Zdráhal P[1], Přindišová H[2], Mach T[2]
[1] Oddělení cévní chirurgie, [2] Radiodiagnostické oddělení, Nemocnice Na Homolce, Praha

LERICHEŮV SYNDROM
Chmelo J, Pavlas L, Peteja M, Dinaj R
Oddělení cévní chirurgie, Vítkovická nemocnice, a. s., Ostrava

AUTOLOGNÍ FEMORÁLNÍ ŽÍLA PŘI ŘEŠENÍ INFEKCE AORTÁLNÍ CÉVNÍ PROTÉZY
Staffa R, Kříž Z, Vlachovský R, Dvořák M, Novotný T
II. chirurgická klinika, FN u sv. Anny v Brně a LF MU

AKUTNÍ APPENDICITIDA JAKO POOPERAČNÍ KOMPLIKACE PO RESEKCI ANEURYSMATU ABDOMINÁLNÍ AORTY – KASUISTIKA
Jurenka D, Hájek A
Chirurgicko-traumatologické oddělení, Nemocnice ve Frýdku-Místku, p. o.

12.30–14.00 *Oběd v 1. patře Domu kultury Metropol*

14.00–15.30 PERIFERNÍ BYPASSY, HYBRIDNÍ VÝKONY, AKUTNÍ ISCHEMIE
Předsedající: Staffa R, Mazuch J, Baláž P

PEDÁLNÍ BYPASS: DESETILETÉ ZKUŠENOSTI
Staffa R, Kříž Z, Buček J, Vlachovský R, Dvořák M
II. chirurgická klinika, FN u sv. Anny v Brně a LF MU

IN SITU LEMAITRE BYPASS
Novotný T, Staffa R, Kříž Z
II. chirurgická klinika, FN u sv. Anny v Brně a LF MU

HYBRIDNÍ VÝKONY V LÉČBĚ ICHDK – „REVIEW"
Baláž P, Rokošný S, Janoušek L, Adamec M
Cévní oddělení Kliniky transplantační chirurgie, IKEM, Praha

STO HYBRIDNÍCH VÝKONŮ V TERAPII ICHDK
Rokošný S, Baláž P, Janoušek L, Adamec M
Cévní oddělení Kliniky transplantační chirurgie, IKEM, Praha

HYBRIDNÍ REVASKULARIZAČNÍ VÝKONY – ZKUŠENOSTI NAŠEHO PRACOVIŠTĚ
Vlachovský R[1], Staffa R[1], Gregor Z[1], Vojtíšek B[2]
[1] II. chirurgická klinika, [2] Klinika zobrazovacích metod, FN u sv. Anny v Brně a LF MU

ISCHEMICKO-REPERFUZNÍ SYNDROM – METABOLICKÉ DŮSLEDKY A PROGNÓZA NEMOCNÝCH
Czinner P, Šedivý P, Šebesta P, Doleček L
Oddělení cévní chirurgie, Nemocnice Na Homolce, Praha

15.30–15.45 *Coffee break*

15.45–17.30 KAROTIDY, TOS
Předsedající: Adamec M, Čertík B, Chmelo J

OPERACE KAROTID NA PRAHU NOVÉHO STOLETÍ – JE ČAS ZPŘÍSNIT KRITÉRIA VÝSLEDKŮ!
Šedivý P, Šebesta P, Weiss K
Oddělení cévní chirurgie, Nemocnice Na Homolce, Praha

OPERACE KAROTID NA CHIRURGICKÉ KLINICE V PLZNI ZA UPLYNULÝCH 8 LET
Čertík B, Třeška V, Křižan J, Šulc R, Čechura M, Kuntscher V, Moláček J
Chirurgická klinika, FN Plzeň

NEŠKODÍME PACIENTŮM SE STENÓZOU KAROTIDY?
Říha D, Bobuš M, Filipiak M, Bulejčík J, Blaha L, Šolek R
Centrum cévní a miniinvazivní chirurgie, Nemocnice Podlesí, a. s., Třinec

POSTTRAUMATICKÁ DISEKCE KAROTID – SKUTEČNĚ VZÁCNÉ PORANĚNÍ?
Moláček J[1], Třeška V[1], Baxa J[2], Houdek K[1], Čertík B[1], Šulc R[1], Fremuth J[3], Kobr J[3]
[1] Chirurgická klinika, [2] Klinika zobrazovacích metod, [3] Dětská klinika, FN Plzeň

VÝSLEDKY KOMBINOVANÉ LÉČBY THORACIC OUTLET SYNDROMU V LETECH 2000–2007 V KARDIOVASKULÁRNÍM CENTRU VFN V PRAZE
Hrubý J[1], Vidim T[1], Mitáš P[1], Klika T[1], Skalická L[2], Lindner J[1]
[1] II. klinika chirurgie – kardiovaskulární chirurgie, [2] II. interní klinika kardiologie a angiologie, VFN a 1. LF UK, Praha

KRUHOVÝ SÁL – SEKCE SESTER

14.00–15.30 KARDIOCHIRURGIE
Předsedající: Holubová H, Zabloudilová L, Zuščich O

MYXOM
Holubová H, Křížová J, Lasáková H, Ptáčková L, Bohatá H
CKTCH, Brno

VYUŽITÍ LÉČEBNÉ METODY ECMO U PACIENTŮ PO KARDIOCHIRURGICKÝCH OPERACÍCH Z POZICE OŠETŘOVATELSKÉ PÉČE
Sentenská P
Kardiochirurgická klinika, FN Motol, Praha

MECHANICKÁ SRDEČNÍ PODPORA HEARTMATE II Z POHLEDU INSTRUMENTÁŘKY
Zabloudilová L, Černá L
Klinika kardiovaskulární chirurgie, IKEM, Praha

SESTERSKÉ ZKUŠENOSTI S IMPLANTACÍ LEVOSTRANNÉ SRDEČNÍ PODPORY HEARTMATE II
Mazochová L, Polová Š, Zejdová K, Ondrášek J
CKTCH, Brno

AO OSTEOSYNTÉZA HRUDNÍ STĚNY – NOVÁ METODA LÉČBY STERILNÍ MECHANICKÉ DEHISCENCE STERNA
Slaměníková Z, Kaláb M, Bruk V, Lonský V
Kardiochirurgická klinika, FN Olomouc a LF UP

VLIV KONTINUÁLNÍ NÁHRADY FUNKCE LEDVIN NA HEMOSTATICKÝ PROFIL KARDIOCHIRURGICKÝCH PACIENTŮ MONITOROVANÝ POMOCÍ TROMBOELASTOGRAFIE
Zuščich O, Hájek R, Chromčáková Š, Drobiličová A, Lonský V
Kardiochirurgická klinika, FN Olomouc a LF UP

VOLBA OPTIMÁLNÍ SRDEČNÍ CHLOPNĚ K NÁHRADĚ
Vlášková D, Dominik J, Vojáček J
Kardiochirurgická klinika, FN a LF UK, Hradec Králové

15.30–15.45 *Coffee break*

15.45–17.30 ANGIOCHIRURGIE, REHABILITACE
Předsedající: Stránská M, Nedomová S, Šrámková A

CÉVNÍ ROBOTICKÉ OPERACE – PŘÍPRAVA K ROBOTICKY ASISTOVANÉ OPERACI
Klápšťová P, Hubková J
Oddělení cévní chirurgie, Nemocnice Na Homolce, Praha

THORAKOABDOMINÁLNÍ VÝDUTĚ AORTY – JEJICH CHIRURGICKÁ LÉČBA Z POHLEDU PERIOPERAČNÍ SESTRY
Stránská M, Grohmannová H
Oddělení cévní chirurgie, Nemocnice Na Homolce, Praha

MAGGOT TERAPIE
Beranová D, Nedomová S
II. chirurgická klinika, FN u sv. Anny v Brně a LF MU

OŠETŘOVATELSKÁ PÉČE O PACIENTA PO OPERACI PEDÁLNÍHO BYPASSU
Tulisová E, Stromecká L
II. chirurgická klinika, FN u sv. Anny v Brně a LF MU

FYZIOTERAPIE U PACIENTŮ PO KOMPLIKOVANÉM KARDIOCHIRURGICKÉM VÝKONU
Zelená A, Tomsová J, Kaláb M
Kardiochirurgická klinika FN a LF UP Olomouc

ČASNÁ REHABILITACE PO KARDIOCHIRURGICKÝCH OPERACÍCH V ODBORNÉM LÉČEBNÉM ÚSTAVU PRO KARDIOREHABILITACI TEPLICE NAD BEČVOU
Kubešová L
Odborný léčebný ústav pro kardiorehabilitaci, Teplice nad Bečvou

REHABILITACE PACIENTŮ PO OPERACI SRDCE NA II. CHIRURGICKÉ KLINICE VFN PRAHA A SPOLUPRÁCE FYZIOTERAPEUTA A SESTER
Šrámková A, Běhavková J, Koláčková M
II. chirurgická klinika – kardiovaskulární chirurgie, VFN a I. LF UK, Praha

KARDIOREHABILITACE U PACIENTKY-DIABETIČKY S KOMPLIKOVANÝM HOJENÍM RAN DOLNÍCH KONČETIN PO OBOUSTRANNÉ SAFENEKTOMII PO KOMBINOVANÉM KARDIOCHIRURGICKÉM VÝKONU (CABG + AVR) – KASUISTIKA
Tolášová K
Odborný léčebný ústav pro kardiorehabilitaci, Teplice nad Bečvou

17.30–18.30 VELKÝ SÁL – VALNÁ HROMADA ČLENŮ ČSKVCH

20.00–24.00 SPOLEČENSKÝ VEČER V SÁLE BAZILIKA (OBCHODNĚ-SPOLEČENSKÉ CENTRUM IGY)

PÁTEK 5. 11. 2010

VELKÝ SÁL – KARDIOCHIRURGIE I

8.30–10.00 HRUDNÍ AORTA, REHABILITACE
Předsedající: Šetina M, Ondrášek J, Harrer J

STANE SE OTEVŘENÁ KANYLACE V BUDOUCNOSTI PREFEROVANOU METODOU ZAHÁJENÍ MIMOTĚLNÍHO OBĚHU PŘI OPERACÍCH AKUTNÍ DISEKCE?
Benedík J, Tsagakis K, Piotrowski J, Thielmann M, Azhari P, Wendt D, Knipp S, Dohle D, Pasa S, Deus M, Wiese I, Jakob H
Klinika hrudní a srdeční chirurgie, West German Heart Center Essen, Univerzitní nemocnice Essen, Německo

NAŠE ZKUŠENOSTI S POUŽITÍM STENTGRAFTU E-VITA OPEN (JOTEC, GERMANY) PŘI OPERACÍCH DISEKCÍ AORTY TYPU A
Křiváček P, Černý Š, Pavel P, Benedík J
Oddělení kardiochirurgie, Nemocnice Na Homolce, Praha

ŘEŠENÍ TRAUMATICKÝCH LÉZÍ SESTUPNÉ HRUDNÍ AORTY PŘI ROZSÁHLÝCH POLYTRAUMATECH IMPLANTACÍ STENTGRAFTŮ NA PRACOVIŠTI CKTCH V BRNĚ
Malík P[1], Třetina M[1], Petrikovits E[2], Růžička P[3], Ondrášek J[1], Němec P[1]
[1] CKTCH, Brno, [2] KC Vysočina, Jihlava, [3] Trafford General Hospital, Manchester, Velká Británie

NAŠE ZKUŠENOSTI S OPERACEMI VÝDUTÍ HRUDNÍ AORTY PRO NEINFEKČNÍ AORTITIDU
Holubec T[1], Holubcová Z[1], Vojáček J[1], Laco J[2], Tuna M[1], Dominik J[1], Šteiner I[2], Harrer J[1]
[1] Kardiochirurgická klinika, [2] Fingerlandův ústav patologie, FN Hradec Králové a LF UK

STŘEDNĚDOBÉ SLEDOVÁNÍ NOVOROZENCŮ OPEROVANÝCH PRO KOMPLEXNÍ VROZENOU SRDEČNÍ VADU S ANOMÁLIÍ ASCENDENTNÍ AORTY A AORTÁLNÍHO OBLOUKU S OHLEDEM NA VEDENÍ MIMOTĚLNÍ PERFUZE
Vojtovič P, Tláskal T, Škovránek J, Reich O, Matějka T, Gebauer R, Kučera V, Černá I
Dětské kardiocentrum, FN Motol, Praha

VLIV ČTYŘTÝDENNÍ SPECIALIZOVANÉ KARDIOREHABILITAČNÍ LÉČBY NA DYNAMIKU ZMĚN FUNKČNÍCH PARAMETRŮ RESPIRAČNÍHO A KARDIOVASKULÁRNÍHO ÚSTROJÍ V ODBORNÉM LÉČEBNÉM ÚSTAVU PRO KARDIOREHABILITACI TEPLICE NAD BEČVOU
Škraňka V[1], Juráň F[1], Berková M[2], Symerská G[1]
[1] Odborný léčebný ústav pro kardiorehabilitaci, Teplice nad Bečvou, [2] I. interní klinika, FN a LF UP, Olomouc

ODBORNÝ LÉČEBNÝ ÚSTAV PRO KARDIOREHABILITACI V TEPLICÍCH NAD BEČVOU – ZKUŠENOSTI S VÍCE NEŽ 12 MĚSÍCI PROVOZU S REHABILITACÍ PACIENTŮ PO KARDIOCHIRURGICKÉM VÝKONU
Juráň F
Odborný léčebný ústav pro kardiorehabilitaci, Teplice nad Bečvou

10.00–10.30 *Coffee break*

10.30–12.15 CHLOPNĚ II, MECHANICKÁ SRDEČNÍ PODPORA
Předsedající: Dominik J, Netuka I, Černý J

PŘÍNOS IMPLANTABILNÍ LEVOSTRANNÉ MECHANICKÉ SRDEČNÍ PODPORY U KRITICKY NEMOCNÝCH PŘED TRANSPLANTACÍ SRDCE
Netuka J[1], Malý O[1], Szárszoi H[1], Říha H[2], Turek I[1], Skalský I[1], Málek I[3], Hegarová M[3], Dorazilová T[3], Kotulák T[2], Pirk J[1]
[1] Klinika kardiovaskulární chirurgie, [2] Klinika anesteziologie a resuscitace, [3] Klinika kardiologie, IKEM Praha

POUŽITÍ MECHANICKÝCH SRDEČNÍCH PODPOR V CKTCH BRNO
Slavík J, Horváth V, Ňorek R, Nešporová J, Píchovcová B
CKTCH, Brno

ECMO JAKO SRDEČNÍ PODPORA (ZKUŠENOST MULTICENTRICKÉHO TÝMU)
Tošovský J[1], Lindner J[1], Mlejnský F[1], Bělohlávek J[2], Kunstýř J[3], Rohn V[1], Semrád M[1]
[1] II. chirurgická klinika – kardiovaskulární chirurgie, [2] II. interní klinika kardiologie a angiologie, [3] Klinika anesteziologie, resuscitace a intenzivní medicíny, VFN a 1. LF UK, Praha

IMPLANTACE MECHANICKÉ SRDEČNÍ PODPORY HEARTMATE II U PACIENTŮ S LEIDENSKOU MUTACÍ
Szárszoi O[1], Pirk J[1], Malý J[1],Turek D[1], Skalský I[1],Říha H[2], Netuka I[1]
[1] Klinika kardiovaskulární chirurgie, [2] Klinika anesteziologie a resuscitace, IKEM, Praha

TRANSAPIKÁLNÍ IMPLANTACE AORTÁLNÍ CHLOPNĚ PŘI ŘEŠENÍ DEGENERATIVNÍ AORTÁLNÍ STENÓZY
Harrer J[1], Vojáček J[1], Brtko M[1], Polanský P[1], Šťásek J[2], Vojáček J[2], Bis J[2], Žáček P[1], Holubec T[1]
[1] Kardiochirurgická klinika, Kardiocentrum, FN Hradec Králové a LF UK, [2] I. interní klinika, Kardiocentrum a LF UK, FN Hradec Králové

TRANSCATHETER AORTIC VALVE IMPLANTATION VERSUS CONVENTIONAL SURGERY IN PATIENTS WITH PATENT CORONARY GRAFTS: CLINICAL OUTCOME AND COST IMPLICATIONS
Kadlec J, Sudarshan C
Papworth Hospital, Cambridge, Velká Británie

TRANSKATETROVÁ IMPLANTACE AORTÁLNÍ CHLOPNĚ MEDTRONIC COREVALVE V IKEM
Malý J[1], Želízko M[2], Netuka I[1], Janek B[2], Kotulák T[3], Szárszoi O[1], Marek T[2], Pirk J[1]
[1] Klinika kardiovaskulární chirurgie, [2] Klinika kardiologie, [3] Klinika anesteziologie a resuscitace, IKEM, Praha

HEMODYNAMIKA BIOPROTÉZ U NEMOCNÝCH S MALÝM AORTÁLNÍM ANULEM
Šantavý P, Hanák V, Marcián P, Pozdíšek Z, Troubil M, Lonský V
Kardiochirurgická klinika, FN Olomouc a LF UP

SROVNÁNÍ DVOU METOD IMPLANTACE NÁHRADY AORTÁLNÍ CHLOPNĚ V CKTCH V LETECH 2005–2009
Ondrůšková O, Nešpor D, Němec P
CKTCH, Brno

12.15–12.30 *Přestávka*

12.30–14.00 CHLOPNĚ III
Předsedající: Mokráček A, Vojáček J, Němec P

NÁHRADA KOŘENE AORTY S REIMPLANTACÍ AORTÁLNÍ CHLOPNĚ – PRVNÍ VÝSLEDKY
Fila P, Němec P, Ondrášek J, Piler P
CKTCH, Brno

NAŠE SKÚSENOSTI SO ZÁCHOVNÝMI OPERÁCIAMI AORTÁLNEJ CHLOPNE
Kolesár A, Sabol F, Luczy J, Bereš A, Beňa M, Valočík G
Klinika srdcovej chirurgie, VÚSCH, a. s., a UPJŠ LF, Košice, Slovensko

ZÁCHOVNÉ OPERÁCIE AORTÁLNEJ CHLOPNE. NAŠE SKÚSENOSTI A STREDNEDOBÉ VÝSLEDKY
Čanádyová J[1], Mokráček A[1], Rezler M[1], Šulda M[1], Pešl L[1], Šetina M[2]
[1] Kardiocentrum, Nemocnice České Budějovice, a. s., [2] Kardiochirurgická klinika, FN Motol, Praha

ZÁCHOVNÉ OPERACE AORTÁLNÍ CHLOPNĚ – VLASTNÍ ZKUŠENOSTI
Benešová M, Černý Š, Pavel P, Gebauer R, Popelová J
Kardiochirurgické oddělení, Nemocnice Na Homolce, Praha

STŘEDNĚDOBÉ VÝSLEDKY ZÁCHOVNÝCH OPERACÍ AORTÁLNÍ CHLOPNĚ NA KARDIOCHIRURGICKÉ KLINICE LF V HRADCI KRÁLOVÉ
Vojáček J[1], Harrer J[1], Tuna M[1], Vaněková S[1], Žáček P[1], Hlubocký J[2], Dominik J[1]
[1] Kardiochirurgická klinika, Kardiocentrum, FN Hradec Králové a LF UK, [2] II. chirurgická klinika – kardiovaskulární chirurgie, VFN a 1. LF UK, Praha

ROSSOVA OPERACE, NÁHRADA AORTÁLNÍ CHLOPNĚ PULMONÁLNÍM AUTOGRAFTEM, ČESKOBUDĚJOVICKÉ VÝSLEDKY
Kurfirst V[1], Zeman P[1], Mikulová A[1], Frána R[1], Šulda M[1], Čanádyová J[1], Špatenka J[2], Vojáček J[3], Mokráček A[1]
[1] Kardiocentrum, Nemocnice České Budějovice, a. s., [2] Transplantační centrum, FN Motol, Praha, [3] Kardiocentrum, FN Hradec Králové a LF UK

POSTAVENÍ ROSSOVY OPERACE V CHIRURGII AORTÁLNÍ CHLOPNĚ U DOSPĚLÝCH NEMOCNÝCH – PRVNÍ ZKUŠENOSTI
Vojáček J[1], Špatenka J[2], Dominik J[1], Mokráček A[3], Harrer J[1]
[1] Kardiochirurgická klinika, Kardiocentrum, FN Hradec Králové a LF UK, [2] Transplantační centrum, FN Motol, Praha, [3] Kardiocentrum, Nemocnice České Budějovice, a. s.

NAŠE ZKUŠENOSTI S IMPLANTACÍ STENTLESS BIOPROTÉZ
Čoček D, Mikulová A, Rezler M, Zeman P, Frána R, Mokráček A
Kardiocentrum, Nemocnice České Budějovice, a. s.

14.00 *Oběd*

KRUHOVÝ SÁL – KARDIOCHIRURGIE II

9.00–10.00 BLOK ČESKÉ KARDIOLOGICKÉ SPOLEČNOSTI
Předsedající: Aschermann M, Černý J, Dominik J

10.00–10.30 *Coffee break*

10.30–12.15 MIMOTĚLNÍ KREVNÍ OBĚH
Předsedající: Lonský V, Škorpil J, Manďák J

MINIINVAZIVNÍ SYSTÉMY – LOW-FLOW PERFUZE V NORMOTERMII. NOVÁ ÉRA PERFUZE?
Svitek V[1], Lonský V[2], Manďák J[1], Brzek V[1], Kubíček J[1], Volt M[1], Harrer J[1]
[1] Kardiochirurgická klinika, Kardiocentrum FN Hradec Králové a LF UK,
[2] Kardiochirurgická klinika, FN Olomouc a LF UP

JE SKUTEČNĚ MINIINVAZIVNÍ MIMOTĚLNÍ OBĚH VÝHODNĚJŠÍ PRO KARDIOCHIRURGICKÉ NEMOCNÉ? PRAKTICKÉ DOPADY KONEČNÝCH VÝSLEDKŮ PROSPEKTIVNÍ MULTICENTRICKÉ RANDOMIZOVANÉ STUDIE POROVNÁVAJÍCÍ ROCSAFE RX SE STANDARDNÍM MIMOTĚLNÍM OBĚHEM
Škorpil J[1], Hájek T[1], El-Essawi A[2], Böning A[3], Sabol F[4], Hausmann H[5], Ostrovsky Y[6], Harringer W[2]
[1] Oddělení kardiochirurgie, Kardiocentrum, FN Plzeň, [2] Oddělení hrudní a kardiovaskulární chirurgie, Klinikum Braunschweig, Braunschweig, Německo, [3] Oddělení kardiovaskulární chirurgie, Univerzitní nemocnice Giessen a Marburg, Giessen, Německa,
[4] Oddělení kardiochirurgie, Univerzitní nemocnice Pavla Jozefa Šafaříka, Košice, Slovenska,
[5] Oddělení hrudní, kardiovaskulární a intenzivní péče, Kardiocentrum Mediclin Coswig, Coswig, Německo, [6] Centrum kardiovaskulární chirurgie Běloruska, Minsk, Bělorusko

MOŽNOSTI NEINVAZIVNÍHO HODNOCENÍ VOLEMIE (PRELOADU) V ČASNÉM OBDOBÍ PO VÝKONU V ECC
Pavlík P, Černošek J, Berková K
CKTCH, Brno

KONTINUÁLNÍ MONITORACE KREVNÍCH PLYNŮ PŘI MIMOTĚLNÍM OBĚHU – ZVÝŠENÍ BEZPEČNOSTI A KVALITY PERFUZE
Mlejnský F[1], Kunstýř J[2], Vykydal I[1], Lindner J[1]
[1] II. chirurgická klinika – kardiovaskulární chirurgie,
[2] Klinika anesteziologie, resuscitace a intenzivní medicíny, VFN a 1. LF UK, Praha

KOMPLIKACE VENOVENÓZNÍ MODIFIKACE MIMOTĚLNÍ MEMBRÁNOVÉ OXYGENACE A JEJICH VLIV NA MORTALITU
Daněk T, Brát R, Chrástecký B
Kardiochirurgické centrum, FN Ostrava

VLIV BIOKOMPATIBILNĚ POTAŽENÉHO SETU PRO MIMOTĚLNÍ OBĚH NA FIBRINOGEN A D-DIMERY MONITOROVANÉ POMOCÍ TEG-FUNKČNÍHO FIBRINOGENU
Fluger I
Kardiochirurgická klinika, FN Olomouc a LF UP

NEUROPSYCHICKÉ KOMPLIKACE V ČASNÉM POOPERAČNÍM OBDOBÍ V ZÁVISLOSTI NA POUŽITÉM TYPU MIMOTĚLNÍHO OBĚHU
Zárybnická M[1], Šestáková B[2], Hájek T[1], Stazsko M[1]
[1] Kardiochirurgické oddělení, [2] Anesteziologicko-resuscitační klinika, FN Plzeň

MODELOVÁNÍ PRŮTOKOVÝCH TLAKOVÝCH KŘIVEK, URČOVÁNÍ ADEKVÁTNÍ VELIKOSTI KOMORY MECHANICKÉ SRDEČNÍ PODPORY PRO RŮZNĚ VELIKÉ PACIENTY
Macků D, Ježek F
Katedra kybernetiky, FEL, ČVUT, Praha

12.15–12.30 *Přestávka*

12.30–14.00 VARIA
Předsedající: Šimek M, Daněk T, Skalský I

KARDIOCHIRURGICKÉ OPERACE U PACIENTŮ ODMÍTAJÍCÍCH KREVNÍ TRANSFUZE: VÝSLEDKY V IKEM
Turek D, Szárszoi O, Janák D, Urban M, Netuka I, Malý J, Bešík J, Skalský I, Pirk J
Klinika kardiovaskulární chirurgie, IKEM, Praha

INTERVENČNÍ VS. CHIRURGICKÁ LÉČBA HYPERTROFICKÉ OBSTRUKČNÍ KARDIOMYOPATIE
Brtko M, Vojáček J, Polanský P, Tuna M, Harrer J
Kardiochirurgická klinika, Kardiocentrum, FN Hradec Králové a LF UK

ISCHEMICKÉ A NEISCHEMICKÉ NÁHLÉ PŘÍHODY BŘIŠNÍ PO KARDIOCHIRURGICKÝCH VÝKONECH
Varga M[1], Matia I[1], Kučera M[1], Sixta B[1], Kočík M[1], Oliverius M[1], Pirk J[2], Adamec M[1]
[1] Klinika transplantační chirurgie, [2] Klinika kardiovaskulární chirurgie, IKEM, Praha

INCIDENCE A MOŽNOSTI PREVENCE AKUTNÍHO POŠKOZENÍ LEDVIN PO KARDIOCHIRURGICKÉ OPERACI
Daněk T[1], Chrástecký B[1], Petejová N[2], Bortlíček M[1]
[1] Kardiochirurgické centrum, [2] Interní klinika, FN Ostrava

COLLAGEN-GENTAMICIN IMPLANT REDUCES STERNAL WOUND INFECTION RATE AFTER CARDIAC SURGERY; LONG-TERM FOLLOW-UP
Friberg Ö
Dept Cardiothoracic Surgery and Anesthesiology, Örebro University Hospital, Švédsko

NOVÉ METODY ŘEŠENÍ KOMPLIKACÍ HOJENÍ STERNOTOMIE ANEB JE LEVNÉ SKUTEČNĚ VŽDY LEVNÉ?
Kaláb M, Slaměníková Z, Bruk V, Lonský V
Kardiochirurgická klinika, FN Olomouc a LF UK

VYUŽITÍ PEKTORÁLNÍHO MUSKULOKUTÁNNÍHO AXIÁLNÍHO V-Y LALOKU KE KRYTÍ STERNÁLNÍCH DEFEKTŮ
Molitor M[1], Šimek M[2], Zálešák B[1], Veselý J[3], Lonský V[2]
[1] Oddělení plastické a estetické chirurgie,
[2] Oddělení kardiovaskulární chirurgie, FN Olomouc,
[3] Klinika plastické a estetické chirurgie, FN u sv. Anny v Brně a LF MU

PRIMÁRNÍ APLIKACE LOKÁLNÍHO PODTLAKU V LÉČBĚ HLUBOKÉ STERNÁLNÍ INFEKCE PO KARDIOCHIRURGICKÝCH VÝKONECH – PĚTILETÉ VÝSLEDKY APLIKACE JEDNOTNÉHO PROTOKOLU
Šimek M[1], Kaláb M[1], Grulichová J[1], Hájek R[1], Molitor M[2], Lonský V[1]
[1] Kardiochirurgická klinika,
[2] Oddělení plastické a rekonstrukční chirurgie, FN Olomouc

14.00 *Oběd*

MALÁ SCÉNA – ANGIOCHIRURGIE

10.30–12.15 1. ROBOTICKÁ A LAPAROSKOPICKÁ CÉVNÍ CHIRURGIE
Předsedající: Štádler P, Dvořák M, Říha D

2. ŽILNÍ SYSTÉM, VARIA
Předsedající: Bachleda P, Herman J, Žák J

1. ČÁST

NĚKTERÉ OJEDINĚLÉ ROBOTICKY ASISTOVANÉ CÉVNÍ VÝKONY A NOVÝ MODIFIKOVANÝ PŘÍSTUP
Štádler P, Dvořáček L, Vitásek P, Matouš P
Oddělení cévní chirurgie, Nemocnice Na Homolce, Praha

ROBOTICKÝ SYSTÉM DA VINCI PŘI ŘEŠENÍ OKLUZIVNÍHO ONEMOCNĚNÍ AORTOILICKÉ OBLASTI
Dvořák M, Novotný T, Staffa R
II. chirurgická klinika, Centrum robotické chirurgie, FN u sv. Anny v Brně a LF MU

NAŠA CESTA K LAPAROSKOPICKÉMU ABF BYPASSU
Šolek R, Říha D, Bulejčík J, Bobuš M
Centrum cévní a miniinvazivní chirurgie, Nemocnice Podlesí, a. s., Třinec

CÉVNÍ CHIRURGIE A LAPAROSKOPIE – TREND, NEBO CESTA ZPĚT?
Dvořáček L, Štádler P, Matouš P, Pilous D
Oddělení cévní chirurgie, Nemocnice Na Homolce, Praha

2. ČÁST

ŽILNÍ ONEMOCNĚNÍ DOLNÍCH KONČETIN
Veverková L, Žák J, Kalač J, Konečný J, Vlček P, Jedlička V, Procházková I
I. chirurgická klinika, FN u sv. Anny v Brně a LF MU

CHIRURGIA SAFENO-FEMORÁLNEJ JUNKCIE (SFJ) A JEJ ANOMÁLIÍ V LIEČBE CHRONICKEJ VENÓZNEJ INSUFICIENCIE DOLNÝCH KONČATÍN
Mazuch J, Mištuna D, Huľo E, Červená Z
Chirurgická klinika, UNM Martin a JLF UK, Slovensko

MÉNĚ ČASTÉ KOMPLIKACE ARTERIOVENÓZNÍCH SPOJEK K HEMODIALÝZE A MOŽNOSTI JEJICH ŘEŠENÍ
Bachleda P, Utíkal P, Kalinová L, Váchalová M
II. chirurgická klinika, FN Olomouc

VROZENÉ CÉVNÍ MALFORMACE – DIAGNOSTIKA A LÉČBA
Herman J[1], Černá M[2], Musil D[3], Bachleda P[1], Utíkal P[1], Köcher M[2]
[1] II. chirurgická klinika,
[2] Radiologická klinika,
[3] I. interní klinika, FN Olomouc a LF UP

HYPERTERMICKÁ IZOLOVANÁ PERFUZE KONČETIN (HILP) U PACIENTŮ S MALIGNÍM MELANOMEM VE VFN
Špaček M[1], Mitáš P[1], Lacina L[2], Krajsová I[2], Hodková G[1], Salmay M[1], Brlicová L[1], Lindner J[1]
[1] II. chirurgická klinika – kardiovaskulární chirurgie,
[2] Dermatovenerologická klinika, VFN a 1. LF UK, Praha

VLIV TACROLIMU NA INTIMÁLNÍ PROLIFERACI ŽILNÍCH ŠTĚPŮ V EXPERIMENTU
Matia I[1], Varga M[1], Lodererová A[2], Adamec M[1]
[1] Klinika transplantační chirurgie,
[2] Pracoviště klinické a transplantační patologie, IKEM, Praha

14.00 *Oběd*

Závěr IV. sjezdu ČSKVCH

Postery

KARDIOCHIRURGIE

MAJÍ ANTIBAKTERIÁLNÍ VLÁKNA VLIV NA SNÍŽENÍ INCIDENCE RANNÝCH INFEKCÍ PO KARDIOCHIRURGICKÝCH REVASKULARIZACÍCH MYOKARDU? PROSPEKTIVNÍ RANDOMIZOVANÁ STUDIE

FILA P, NĚMEC P
CKTCH, Brno

ANGIOSARKOM PRAVÉ SÍNĚ

HANDL L[1], HROMÁDKA M[2], HÁJEK T[1], BULKA J[3], MUKENŠNÁBL P[4], FILIPOVSKÝJ[5]
[1] Kardiochirurgické oddělení, [2] I. interní klinika, [3] Radiodiagnostické oddělení, [4] Šiklův patologicko-anatomický ústav, [5] II. interní klinika, FN Plzeň

BIKUSPIDALIZACE UNIKUSPIDÁLNÍ AORTÁLNÍ CHLOPNĚ JAKO ALTERNATIVA JEJÍ NÁHRADY

HLUBOCKÝ J[1], SCHÄFERS HJ[2], ŽÁČEK P[4], VOJÁČEK J[4], PALEČEK T[3], JIRÁTOVÁ K[3], HORNIG A[1], LINDNER J[1]
[1] II. chirurgická klinika – kardiovaskulární chirurgie, VFN a 1. LF UK, Praha, [2] Klinik für Thorax- und Herz-Gefäßchirurgie, Universitätsklinikum des Saarlandes, Německo, [3] II. interní klinika kardiologie a angiologie, VFN a 1. LF UK, Praha, [4] Kardiochirurgická klinika, Kardiocentrum, FN Hradec Králové a LF UK

„ELEPHANT TRUNK" – HYBRIDNÍ PŘÍSTUP K LÉČBĚ ROZSÁHLÉHO ANEURYSMATU HRUDNÍ AORTY

HOLUBEC T[1], RAUPACH J[2], VOJÁČEK J[1], LOJÍK M[2], DOMINIK J[1], HARRER J[1]
[1] Kardiochirurgická klinika, [2] Radiologická klinika, FN Hradec Králové a LF UK

AO OSTEOSYNTÉZA HRUDNÍ STĚNY TRANSVERZÁLNÍMI TITANOVÝMI DLAHAMI S NÁHRADOU DEFEKTU STERNA SPONGIOPLASTIKOU

KALÁB M, MOLITOR V, LONSKÝ V, NOVOTNÝ J
Kardiochirurgická klinika, FN Olomouc a LF UP

EMBOLIE DO ARTERIA MESENTERICA SUPERIOR U PACIENTA PO TRANSPLANTACI SRDCE

KLEIN D
Klinika transplantační chirurgie, IKEM, Praha

PAPILÁRNÍ FIBROELASTOM SRDCE – MÉNĚ ZNÁMÁ PŘÍČINA EMBOLIZACE DO SYSTÉMOVÉHO OBĚHU?

KOLEK M
Kardiochirurgické centrum, FN Ostrava

NÁHRADA AORTÁLNÍ CHLOPNĚ U NEMOCNÉ V 27. TÝDNU GRAVIDITY

LONSKÝ V[1], STERIOVSKÝ A[1], PŘIKRYLOVÁ K[1], FÁBIKOVÁ K[1], MARCIÁN P[1], PROCHÁZKA M[2]
[1] Kardiochirurgická klinika, [2] Porodnicko-gynekologická klinika, FN Olomouc a LF UP

KORONAROSUBKLAVIÁLNÍ STEAL SYNDROM PO CHIRURGICKÉ REVASKULARIZACI MYOKARDU JAKO PŘÍČINA AKUTNÍHO INFARKTU MYOKARDU

MANĎÁK J[1], LOJÍK M[2], HARRER J[1], VOJÁČEK J[1], POJAR M[1]
[1] Kardiochirurgická klinika, Kardiocentrum, [2] Radiodiagnostická klinika, FN Hradec Králové a LF UK

SEDMNÁCTILETÁ PRŮCHODNOST NEO-KMENE ACS PROSTŘEDNICTVÍM A. ILIACA INTERNA PO CHIRURGICKÉ KOREKCI ANOMÁLNÍHO ODSTUPU Z A. PULMONALIS

MARTINČA T, PIRK J, PEREGRIN J
Klinika kardiovaskulární chirurgie, IKEM, Praha

THORAKOSKOPICKÁ IMPLANTACE EPIMYOKARDIÁLNÍ ELEKTRODY K BIVENTRIKULÁRNÍ SRDEČNÍ STIMULACI

POJAR M[1], VOJÁČEK J[1], TAUCHMAN M[2], PAŘÍZEK P[2], HAVLÍČEK A[3], BĚLOHLÁVEK J[3]
[1] Kardiochirurgická klinika, Kardiocentrum, [2] I. interní klinika, FN Hradec Králové a LF UK, [3] Invazivní arytmologie, Artur KOBLITZ, s. r. o., Pardubice, Kardiocentrum, FN Hradec Králové

ÚSPĚŠNÁ OTEVŘENÁ EMBOLEKTOMIE ARTERIA PULMONALIS PŘI KONTRAINDIKACI TROMBOLYTICKÉ TERAPIE – KASUISTIKA

PRSKAVEC T[1], LINDNER J[1], MLEJNSKÝ F[1], KUNSTÝŘ J[2], TOŠOVSKÝ J[1]
[1] II. chirurgická klinika – kardiovaskulární chirurgie,
[2] Klinika anesteziologie, resuscitace a intenzivní medicíny, VFN a 1. LF UK, Praha

DLAHOVÁ OSTEOSYNTÉZA V KARDIOCHIRURGII – TŘÍLETÉ ZKUŠENOSTI A VÝSLEDKY

REZLER M, ČOČEK D, FORST M, KURFIRST V, ČANÁDYOVÁ J, MOKRÁČEK A
Kardiocentrum, Nemocnice České Budějovice, a. s.

LEVITRONIX JAKO PERIOPERAČNÍ LEVOSTRANNÁ MECHANICKÁ PODPORA U PACIENTA S KRITICKOU AORTÁLNÍ STENÓZOU, SIGNIFIKANTNÍ MITRÁLNÍ REGURGITACÍ A ORGÁNOVÝM SELHÁNÍM

SKALSKÝ I[1], KETTNER J[2], NETUKA I[1], MALÝ J[1], SZÁRSZOI O[1], LEVČÍK M[2], PIRK J[1]
[1] Klinika kardiovaskulární chirurgie, [2] Klinika kardiologie, IKEM, Praha

MINIINVAZIVNÍ CHIRURGICKÁ EPIKARDIÁLNÍ KRYOABLACE ARYTMOGENNÍHO LOŽISKA LOKALIZOVANÉ V BIFURKACI RIA-RD U 29LETÉHO PACIENTA S IDIOPATICKOU KT

SKALSKÝ I[1], MARTINČA T[1], PEICHL P[2], KAUTZNER J[2], ČIHÁK R[2], WICHTERLE D[2], PIRK J[1]

[1] Klinika kardiovaskulární chirurgie, [2] Klinika kardiologie, IKEM, Praha

VYSOCE RIZIKOVÁ REOPERACE GIGANTICKÉHO PULSUJÍCÍHO PSEUDOANEURYSMATU U PACIENTKY PO OPERACI SEC. BENTALL

SMETANA M, KAČER P, BEŠÍK J JONÁK M, SZÁRSZOI O, PIRK J

Klinika kardiovaskulární chirurgie, IKEM, Praha

FDG-PET/CT V DIAGNOSTICE A POOPERAČNÍ SLEDOVÁNÍ NEMOCNÝCH S INFEKČNÍ VÝDUTÍ AORTY

ŠPAČEK M[1], VOTRUBOVÁ J[2], ŠPUNDA R[1], BĚLOHLÁVEK O[3], ŠTÁDLER P[4], ŠEBESTA P[4], MITÁŠ P[1], ŠEDIVÝ P[4], SEMRÁD M[1], LINDNER J[1]

[1] II. chirurgická klinika – kardiovaskulární chirurgie, VFN a 1. LF UK, Praha, [2] Radiodiagnostické oddělení, [3] Oddělení nukleární medicíny, PET centrum, [4] Oddělení cévní chirurgie, Nemocnice Na Homolce, Praha,

CHIRURGICKÁ REVASKULARIZACE MYOKARDU U OSMDESÁTNÍKŮ – HOSPITALIZAČNÍ A STŘEDNĚDOBÉ VÝSLEDKY V ZÁVISLOSTI NA INVAZIVITĚ VÝKONU

ŠPUNDA R, URBAN T, SALMAY M, SEMRÁD M, ŠPAČEK M, PRSKAVEC T, LINDNER J

II. chirurgická klinika – kardiovaskulární chirurgie, VFN a 1. LF UK, Praha

ÚSPĚŠNÁ OPERACE SEDMNÁCTILETÉHO CHLAPCE S INFEKČNÍ ENDOKARDITIDOU NA DVOU CHLOPNÍCH PŘI PŘÍTOMNOSTI PURULENTNÍ MEDIASTINITIDY

TLÁSKAL T, GEBAUER R, BUKOVSKÝ P, VOJTOVIČ P, TOMEK V

Dětské kardiocentrum, FN Motol, Praha

ANGIOCHIRURGIE

PSEUDOANEURYSMA V DĚTSKÉM VĚKU – NAŠE ZKUŠENOSTI

FIALA R[1], ŠPATENKA J[2], BURKERT J[1], MRÁZKOVÁ L[3], NOVOTNÝ K[1], ŠETINA M[1]

[1] Kardiochirurgická klinika, Kardiovaskulární centrum, [2] Transplantační centrum, [3] Klinika zobrazovacích metod, FN Motol, Praha

REVASKULARIZACE CHRONICKÉHO UZÁVĚRU FEMOROPOPLITEÁLNÍ OBLASTI: PRVNÍ VÝSLEDKY SROVNÁNÍ CHIRURGICKÉHO BYPASSU A SUBINTIMÁLNÍ REKANALIZACE

FIALOVÁ J[1], KOZÁK J[2], UTÍKAL P[1], KÖCHER M[2], INDRÁKOVÁ J[1], MATHMAKANTHI S[2], VOMÁČKOVÁ K[3], HRDINA L[2]

[1] II. chirurgická klinika, [2] Radiologická klinika, [3] I. chirurgická klinika, FN Olomouc

VÝDUŤ PODKOLENNÍ ŽÍLY

JIŠKA S, DOBEŠ D, MALÝ R

Chirurgická klinika, FN Hradec Králové a LF UK

URGENTNÍ EMBOLEKTOMIE TUMORÓZNÍCH MAS RENÁLNÍHO KARCINOMU EMBOLIZUJÍCÍCH DO ARTERIA PULMONALIS PŘI RADIKÁLNÍ NEFREKTOMII

MARCIÁN P, GWOZDIEWICZ M, LONSKÝ V, FLUGER I, MIKISKOVÁ Z, HUBENÁ L

Kardiochirurgická klinika, FN Olomouc a LF UP

VASOVIEW – ENDOSCOPIC VESSEL HARVESTING SYSTEM

MATOUŠ P, DVOŘÁČEK L

Oddělení cévní chirurgie, Nemocnice Na Homolce, Praha

PREDIKCE ROZVOJE KOMPARTMENTOVÉHO SYNDROMU PO REPERFUZI ISCHEMICKÉ KONČETINY NA ZÁKLADĚ BIOCHEMICKÉHO MONITORINGU

MITÁŠ P, HRUBÝ J, ŠPAČEK M, SEMRÁD M, KLIKA T, LINDNER J

II. chirurgická klinika – kardiovaskulární chirurgie, VFN a 1. LF UK, Praha

KOMPLIKACE PEDÁLNÍCH BYPASSŮ – KRVÁCENÍ Z ANASTOMÓZY JAKO NÁSLEDEK INFEKCE OPERAČNÍ RÁNY

ŠLAIS M, KOŘISTKOVÁ Z, VITÁSEK P, ŠTÁDLER P

Oddělení cévní chirurgie, Nemocnice Na Homolce, Praha

NOVÝ TYP CÉVNÍ PROTÉZY S DISTÁLNÍ BIFURKACÍ (LAMBDA GRAFT) – EXPERIMENTÁLNÍ STUDIE NA PRASEČÍM MODELU

VLACHOVSKÝ R[1], STAFFA R[1], DVOŘÁK M[1], VLAŠÍN M[2], HERMANOVÁ M[3], MCGLOUGHLIN TM[4]

[1] II. chirurgická klinika, FN u sv. Anny v Brně a LF MU, [2] Klinika chorob psů a koček, Veterinární a farmaceutická univerzita, Brno, [3] Patologicko-anatomický ústav, FN u sv. Anny v Brně a LF MU, [4] Centre for Applied Biomedical Engineering Research, Department of Mechanical and Aeronautical Engineering and Materials and Surface Science Institute, University of Limerick, Limerick, Irsko

4.–5. 11. 2010 během trvání sjezdu budou vystaveny postery v Modrém salonku ve foyer Velkého sálu.

4.–5. 11. 2010 během trvání sjezdu se uskuteční výstava firem ve foyer a respiriu Velkého sálu.

MÉNĚ ČASTÉ KOMPLIKACE ARTERIOVENÓZNÍCH SPOJEK K HEMODIALÝZE A MOŽNOSTI JEJICH ŘEŠENÍ

BACHLEDA P, UTÍKAL P, KALINOVÁ L, VÁCHALOVÁ M
II. chirurgická klinika, FN Olomouc a LF UP

Hemodialýza je dnes nejčastější metodou náhrady funkce ledvin. K jejímu provedení je nutné založení hemodialyzačního přístupu. V evropských podmínkách je na prvním místě autologní arteriovenózní spojka, po ní následuje spojka pomocí interponátu (graft) z ePTFE. Do programu jsou zařazováni polymorbidní nemocní vyššího věku. Založení spojky komplikují doprovodná onemocnění, nejčastěji diabetes mellitus. Používáním hemodialyzačního přístupu vznikají další komplikace, nejčastěji stenózy a trombózy spojek, které jsou trvalým problémem a jsou nejčastější příčinou morbidity těchto nemocných.
Autoři hodnotí desetileté období na svém pracovišti se zaměřením na méně časté komplikace arteriovenózních spojek. Jde o projevy venózní hypertenze, vznik výdutí na autologním řečišti a o infekce ePTFE interponátů. Na základě svých zkušeností autoři zaujímají stanovisko k jednotlivým komplikacím a navrhují terapii.

HYBRIDNÍ VÝKONY V LÉČBĚ ICHDK – „REVIEW"

BALÁŽ P, ROKOŠNÝ S, JANOUŠEK L, ADAMEC M
Cévní oddělení Kliniky transplantační chirurgie, IKEM, Praha

Cévní chirurgie, jejíž základy byly položeny na začátku minulého století, překonala dramatickou vývojovou změnu od čistě otevřených revaskularizací až po čistě endovaskulární výkony. V poslední dekádě byly v léčbě ICHDK otevřené chirurgické výkony v mnoha případech nahrazeny výkony endovaskulárními, i když krátkodobá a dlouhodobá průchodnost je ve srovnání s otevřenou revaskularizací nižší. I přesto, že je stále větší část pacientů léčena endovaskulárními technikami, existuje signifikantní skupina pacientů, která vyžaduje kombinovaný přístup oběma technikami. Indikaci k hybridnímu výkonu dělíme na výkony u pacientů s kritickou chronickou končetinovou ischemií, která je spojena s multietážovým stenoticko-okluzivním procesem tepen, u nemocných s akutní končetinovou ischemií, zejména stadiem IIB (SVS). Další skupinou jsou pacienti s intermitentními klaudikacemi, u kterých je přítomné multietážové postižení tepen s vysokým rizikem restenózy/uzávěru suprainguinalni angioplastiky při současné významné stenóze infrainguinálních tepen. Poslední skupinou pacientů, u nichž je hybridní výkon indikován, jsou pacienti s uzávěrem cévních graftů, kteří podstoupí chirurgickou revaskularizaci, kdy kontrolní peroperační angiografie odhalí cévní změny vhodné k endovaskulárnímu řešení.
Cílem této přehledové přednášky je přiblížit problematiku kombinovaných/hybridních výkonů, vymezit jejich indikace, výhody a nevýhody. Přednáška vychází z recentních zahraničních studií věnovaných problematice kombinovaných výkonů a z vlastních zkušeností pracoviště, kde bylo od roku 2007 provedeno přes sto těchto výkonů.

STANE SE OTEVŘENÁ KANYLACE V BUDOUCNOSTI PREFEROVANOU METODOU ZAHÁJENÍ MIMOTĚLNÍHO OBĚHU PŘI OPERACÍCH AKUTNÍ DISEKCE?

BENEDÍK J, TSAGAKIS K, PIOTROWSKI J, THIELMANN M, AZHARI P, WENDT D, KNIPP S, DOHLE D, PASA S, DEUS M, WIESE I, JAKOB H
Klinika hrudní a srdeční chirurgie, West German Heart Center Essen, Univerzitní nemocnice Essen, Německo

Úvod: Při operacích akutní aortální disekce je kanylace axilární (podklíčkové) tepny pro anterográdní perfuzi v současnosti preferovanou metodou. Otevřená kanylace (OVAC) má jednoznačné výhody v případě kardiogenního šoku a v případě šíření disekce na odstupy hlavových cév. Cílem této práce bylo zjistit, jestli OVAC může ohrozit pacienta v případě elektivní kanylace.
Metody: Od dubna 2006 do srpna 2010 byla tato metoda kanylace aplikována u 38 pacientů. Ve všech případech šlo o akutní disekci typu A. U 35 pacientů šlo o primární metodu volby, u 3 o „rescue" metodu při selhání kanylace axilární tepny. Položili jsme si tyto otázky:
1. Jde o spolehlivou metodu umožňující bezpečnou kanylaci pravého kanálu?
2. Jaká je časová náročnost OVAC?
3. Je metoda natolik bezpečná, aby mohla nahradit stávající zavedené metody?

Výsledky: Operační mortalita byla 15,8 % (6 pacientů) a neurologické komplikace vznikly u 7,9 % (3 pacienti). 1. OVAC byla úspěšná ve všech případech, kdy byla použita. 2. Doba potřebná k zahájení perfuze byla 98,6 ± 22,4 sekundy. S rostoucími zkušenostmi operačního týmu jsme pozorovali postupné snižování času (minimální 55 s). 3. Mortalita operovaných i vznik neurologických komplikací nebyly spojeny s metodou vedení mimotělního oběhu.
Závěr: Metoda přímé kanylace aorty pod kontrolou zraku umožňuje rychlé a bezpečné zahájení mimotělního oběhu v případě oběhového selhání či disekce přestupující na hlavové tepny s reálnou hrozbou malperfuze při kanylaci axilární tepny. S rostoucím užitím se progresivně snižuje doba potřebná k zavedení mimotělního oběhu a minimální komplikace při jejím užití ji řadí mezi metody volby kanylace při operaci akutní aortální disekce.

ZÁCHOVNÉ OPERACE AORTÁLNÍ CHLOPNĚ – VLASTNÍ ZKUŠENOSTI

BENEŠOVÁ M, ČERNÝ Š, PAVEL P, GEBAUER R, POPELOVÁ J
Kardiochirurgické oddělení, Nemocnice Na Homolce, Praha

Úvod: Záchovné operace aortální chlopně mají několik předností ve srovnání s náhradami.
1. Zachování dynamického nativního anulu a nativní tkáně chlopně má příznivější hemodynamiku.
2. Vyloučení mechanických náhrad snižuje riziko tromboembolie a komplikací spojených s antikoagulací.
3. Valvární plastika znamená nižší incidenci endokarditidy.

Cíl: Představujeme vlastní zkušenosti se záchovnými operacemi aortální chlopně: indikace, echokardiografickou diagnostiku, chirurgické techniky, časné a střednědobé výsledky.
Metodika: Od roku 2004 do července 2010 jsme u 1 308 pacientů provedli elektivní zákrok na aortální chlopni nebo kořeni. Záchovná operace byla provedena u 60 pacientů, tj. u 4,6 %, v r. 2009 8,6 %, v r. 2010 12,2 %. Průměrný věk byl 44 let, mužů bylo 68 %. Izolovaný zákrok na aortální chlopni a kořeni byl proveden u 70 % pacientů. U 5 pacientů šlo o reoperaci vrozené srdeční vady. Primární indikací byla významná aortální regurgitace (76 %), dilatace aortálního bulbu nebo ascendentní aorty ve 30 % případů. U 48 % pacientů šlo o bikuspidální aortální chlopeň. U 14 pacientů byl proveden kombinovaný výkon na více chlopních. Současně provedenými zákroky byly: mitrální plastika, trikuspidální plastika, náhrada chlopně plicnice, myektomie septa, uzávěr defektu komorového septa, uzávěr FOA, cryoMAZE, CABG, implantace epikardiálních elektrod.
Výsledky: Časná i pozdní mortalita byla nulová. Pro selhání plastiky byl současně nahrazen aortální kořen, 2 pacienti byli reoperováni s odstupem 3 měsíců, (1× replastika, 1× náhrada bioprotézou). Tento pacient byl za další 2 měsíce reoperován pro infekční endokarditidu (homograft). Aortální regurgitace byla předoperačně 3,1 (0–4), časně pooperačně 0,4 (0–3), 1 měsíc 0,62 (0–3), 1 rok 0,75 (0–3). Aortální stenóza byla předoperačně 3× lehká, 2× střední, pooperačně 3× lehká. NYHA byla zlepšena z 1,2 (1–4) předoperačně na 1,1 (1–2) rok od operace.
Závěr: Záchovné operace aortální chlopně jsou metodou volby při vhodné patologii chlopně a kořene. Naše krátkodobé výsledky jsou velmi dobré, stejně jako v literatuře uváděné dlouhodobější výsledky. Předpokladem úspěšné plastiky je správná echokardiografická diagnostika a zkušenost chirurga.

LIMA-LAD ON-LAY PATCH FOR THE TREATMENT OF DIFFUSE LAD DISEASE

BODLÁK P, SEMRÁD M, WAEHL F, AZIZ A
Doctor Soliman Fakeeh Hospital, Jeddah, Saúdská Arábie

Objective: To evaluate surgical and early follow-up results of patients undergoing LIMA-LAD on-lay patch technique for diffuse LAD disease at our center.
Methods: Technique of LIMA-LAD on-lay patch covering the whole diseased segment of LAD with no endarterectomy is being used since 2007 at our center. 31 patients with an average age of 55.4 years were operated using this technique. 63.6% of our patients were diabetics, average EF was 47.2% (20–62%) and six patients (19.3%) were operated on emergency basis. Predicted mortality of our group was 5.1% (0.88–27.5%). All procedures were performed using ECC and cardioplegic arrest. The length of LAD patch varied between 2–7 cm. Mortality, new MI, length of stay, recurrence of angina and the need for reintervention were retrospectively analysed. Early graft patency was evaluated using VCT angio in last 10 consecutive patients.
Results: Average follow-up period was 19.9 months (2–34 months) and there was no perioperative or postoperative mortality in our group of patients. Average postoperative TnI level

was 3.2 (1.5–9.2) in elective patients and there was no perioperative or postoperative MI among our patients. All our patients were discharged within the first postoperative week. One patient with recurrent AP underwent PTCA 6 months after surgery for mid-segment LIMA stenosis. VCT angio revealed 100% patency of reconstruction in last 10 consecutive patients.
Conclusion: In our opinion LIMA-LAD on-lay patch is safe and reproducible method of revascularization of this challenging group of patients and provides excellent short-term results. Long-term results are yet to be proven.

SHOULD WE FEAR BIMA HARVESTING IN OBESE DIABETICS?

BODLÁK P, SEMRÁD M, WAEHL F, AZIZ A
Doctor Soliman Fakeeh Hospital, Jeddah, Saúdská Arábie

Objective: To analyse the influence of DM and obesity on incidence of sternal complications in patients undergoing BIMA harvesting for coronary revascularisation.
Methods: 256 consecutive patients underwent BIMA CABG at our center between January 2005 and June 2010. All patients except one were male, with an average age of 52.3 (28–71) years. 50.5% patients were diabetics and average BMI was 28.3 (18–47) with 50.6 % of patients with BMI over 28 and 11.8 % with BMI over 35. 58 (25 %) of our patients were obese diabetics. Presence of other risk factors for sternal healing was evaluated. All procedures were performed using ECC and cardioplegic arrest. Incidence of sternal dehiscence and DSWI was retrospectively analysed.
Results: None of our patients developed sterna dehiscence or DSWI. Presence of diabetes and obesity alone or in combination did not negatively influence sternal healing after BIMA harvesting.
Conclusion: In our experience, both IMA grafts can be safely used for revascularization even in diabetics and obese patients and this procedure became a routine for male patients bellow 65 years of age at our center. Presence of risk factor for sternal healing is not considered a contraindication for BIMA harvesting at our center.

„LEARNING CURVE" U MINIINVAZIVNÍCH VÝKONŮ

BRANNY P, JANÍK M, NOVOSAD J, URBAN M
Kardiochirurgické oddělení, Nemocnice Podlesí, a. s., Třinec

V roce 2005 jsme na našem pracovišti začali provádět miniinvazivní výkony. Jde o výkony z pravostranné minithorakotomie, endoskopicky asistované, s mimotělním oběhem zavedeným z třísla.
Od roku 2005 do srpna 2010 jsme touto metodou operovali 53 pacientů. Šlo o 27 žen a 26 mužů. Provedli jsme 27× plastiku mitrální chlopně, 15× náhradu mitrální chlopně, 3× uzávěr defektu septa síní a 7× exstirpaci myxomu a 1× samostatnou MAZE operaci. Z velkých komplikací jsme pooperačně zaznamenali 2× cévní mozkovou příhodu, 1× revizi pro krvácení a 1× úmrtí na perioperační infarkt myokardu. Všechny velké komplikace se vyskytly do konce roku 2007. Od roku 2008 je navzdory rostoucí komplexitě mitrálních plastik a přibývajícímu počtu kombinovaných výkonů patrný pokles perioperačních komplikací.
Z našeho pozorování vyplývá, že u miniinvazivních výkonů je velmi podstatná „learning curve". Jak známo, člověk se učí celý život, ale při zavádění nové metody je obzvlášť důležitý stabilní operační tým a dostatečný počet provedených výkonů.

DLOUHODOBÉ VÝSLEDKY U NEMOCNÝCH S ISCHEMICKOU MITRÁLNÍ INSUFICIENCÍ A TĚŽKOU SYSTOLICKOU DYSFUNKCÍ LEVÉ KOMORY SRDEČNÍ

BRÁT R, BORTLÍČKOVÁ B, SAMLÍK J
Kardiochirurgické centrum, FN Ostrava

Úvod: Ischemická mitrální insuficience s těžkou systolickou dysfunkcí levé komory srdeční představuje velmi závažné onemocnění, se kterým se kardiochirurg setkává s narůstající frekvencí. Časné výsledky operací u těchto nemocných jsou známy, chybějí však data o výsledcích dlouhodobých.
Materiál a metodika: V letech 1998–2010 byla v Kardiochirurgickém centru FN Ostrava provedena plastika mitrální chlopně celkem u 1 179 nemocných. Z těchto nemocných jsme vybrali skupinu, která splňovala následující kritéria: šlo o významnou ischemickou mitrální insuficienci řešenou plastikou chlopně, nemocní měli ejekční frakci levé komory srdeční < 30 % a délka pooperačního sledování byla alespoň 5 let. Výsledky u této skupiny nemocných jsme podrobili retrospektivní analýze.
Výsledky: Výše uvedeným kritériím vyhovovalo celkem 61 pacientů (42 mužů, 19 žen) průměrného věku 65 let. Průměrná EF činila 23,6 %, NYHA 2,7. Peroperační mortalita byla 3,3 % (2 nemocní), 2 nemocní se ztratili z pooperačního sledování. Přežívání za 1–9 let od operace bylo 96,7 %, 67,8 %, 66,1 %, 57,6 %, 49,2 %, 42,3 %, 26,1 %, 24,3 %, 18,2 % a 12,5 %. Přežívání se statisticky významně nelišilo v závislosti na věku ani EF. Dále jsme podrobněji analyzovali skupinu nemocných, kteří přežívali 5 a více let. U těchto došlo oproti předoperačnímu období ke zvýšení EF (z 23,3 % na 36 %) a zlepšení NYHA (z 2,6 na 2,1). Jediný statisticky významný rozdíl oproti celé skupině byl ve velikosti použitého anuloplastického prstence (29,27 u přežívajících 5 let vs. 28,4 u ostatních).
Závěr: Nemocní s ischemickou mitrální insuficiencí a těžkou dysfunkcí levé komory srdeční představují vysoce rizikovou skupinu nemocných. Přes dobré perioperační výsledky je dlouhodobé přežívání těchto nemocných poměrně nízké. Na druhé straně pacienti, kteří dlouhodobě přežívají, profitují z operace ve smyslu zlepšení EF i dušnosti. Nepodařilo se nám prokázat vliv věku či stupně dysfunkce na délku přežívání. Větší průměrná velikost použitého anuloplastického prstence u pacientů přežívajících 5 a více let by mohla svědčit o negativním vlivu výraznějšího undersizingu na dlouhodobé přežívání.

NAŠE ZKUŠENOST S REKONSTRUKCÍ VÝTOKOVÉHO TRAKTU PRAVÉ KOMORY TRANSANULÁRNÍ MONOKUSPIDÁLNÍ ZÁPLATOU

BRÁZDIL J, TLÁSKAL T, GEBAUER R, ŠKOVRÁNEK J, TOMEK V
Dětské kardiocentrum, FN Motol, Praha

Cíl: Zhodnocení účinnosti využití monocusp techniky u transanulární korekce vrozených srdečních vad s obstrukcí výtokového traktu pravé komory.
Soubor a metodika: Od roku 1995 do 30. 6. 2009 bylo v Dětském kardiocentru FN Motol korigováno monocusp technikou 68 pacientů s obstrukcí výtokového traktu pravé komory (49× Fallotova tetralogie, 12× pulmonální atrezie, 7× dvojvýtoková pravá komora). Pacienti byli operováni ve věku 9 dnů až 8,6 roku (medián 1,2 roku), s hmotností od 2,6 do 27 kg (medián 9 kg). Materiál užitý k vytvoření monokuspidální chlopně byl u 44 pacientů vlastní perikard, u 14 homograft a u 10 polytetrafluoretylen. Pacienti byli sledováni po dobu 0,5–14 let (medián 8,7 roku). Data a echokardiografické nálezy byly retrospektivně zpracovány.
Výsledky: Časná i pozdní mortalita v tomto souboru byla nulová. Významná pulmonální insuficience se v časném pooperačním období vyvinula u 26 (38 %) pacientů, z toho u 13 monokuspidálních chlopní z perikardu (13/44, 23 %), u 3 z polytetrafluoretylenu (3/10, 33 %) a 10 z homograftu (10/14, 71 %). Během sledovaného období došlo k významnému zhoršení funkce chlopně celkem u 50 (74 %) pacientů za průměrně 262 dnů. Reoperaci si vyžádalo 6 (9 %) pacientů, kteří měli další významné reziduální nálezy (významná trikuspidální insuficience, dysfunkce pravé komory).
Závěr: Rekonstrukce výtokového traktu pravé komory transanulární monokuspidální záplatou je spojena s nízkou mortalitou. Monokuspidální chlopeň má přímý vliv na hemodynamiku a časný pooperační průběh. I když u většiny pacientů dojde časem k významnému zhoršení funkce monokuspidální chlopně, je toto zhoršení dobře tolerováno. Použití homograftu není vhodné ke konstrukci monokuspidální chlopně.
Práce podpořena výzkumným záměrem MZO FNM 2005.

INTERVENČNÍ VS. CHIRURGICKÁ LÉČBA HYPERTROFICKÉ OBSTRUKČNÍ KARDIOMYOPATIE

BRTKO M, VOJÁČEK J, POLANSKÝ P, TUNA M, HARRER J
Kardiochirurgická klinika, Kardiocentrum, FN Hradec Králové a LF UK

Symptomatičtí nemocní s hypertrofickou obstrukční kardiomyopatií (HOKMP) jsou dnes účinně léčeni pomocí alkoholové septální ablace (ASA) nebo septální myektomie. Septální myektomie rychleji a výrazněji redukuje gradient, pacienti mají po tomto výkonu menší pravděpodobnost vzniku AV blokády i implantace trvalého kardiostimulátoru (KS), po výkonu dosahují nemocní vyšší výkonnosti. Periprocedurální mortalita je nízká. Jde však o metodu více invazivní s nutností použití mimotělního oběhu, s nízkým rizikem vzniku aortální insuficience, mozkové příhody nebo přechodné fibrilace síní. ASA je metodou méně invazivní bez rizika vzniku aortální insuficience, mozkové příhody nebo fibrilace síní, s nízkou periprocedurální mortalitou. Pacientům však nabízí pomalejší a méně výraznou redukci gradientu, vyšší riziko AV blokády a implantace KS a častější opakování procedury. Zlepšení výkonnosti po výkonu je menší než po chirurgické myektomii. Obě metody přinášejí nemocným srovnatelné zmírnění

symptomatologie a pravděpodobně i srovnatelný vliv na prognózu. Srovnatelná je i remodelace levé komory a levé síně po obou výkonech. Pro volbu optimální léčebné strategie je nezbytný konsensus intervenčního kardiologa a kardiochirurga. V přednášce jsou uvedeny zkušenosti našeho pracoviště s oběma metodami.

ENDOSKOPICKÁ OPERACE MAZE PRO IZOLOVANOU FIBRILACI SÍNÍ. VÝSLEDKY JEDNOROČNÍHO SLEDOVÁNÍ

BUDERA P[1], STRAKA Z[1], HEROLD M[2], OSMANČÍK P[2], BRŮČEK P[1], VANĚK T[1]
[1] Kardiochirurgická klinika, [2] Kardiologická klinika, FNKV a 3. LF UK, Praha

Operace MAZE patří k nejúčinnějším způsobům léčby fibrilace síní (FS). Pro svoji technickou náročnost a většinou i potřebu mimotělního oběhu je zatím prováděna téměř výhradně jako kombinovaný výkon spolu s operací chlopní či bypassu. Předmětem sdělení jsou naše zkušenosti s izolovanou operací MAZE provedenou plně endoskopickou technikou.
Do pravého hemithoraxu jsou zavedeny 2 desetimilimetrové a 1 pětimilimetrový pracovní port. Perikard je podélně protnut 2 cm nad průběhem n. phrenicus. Tupou preparací úponu horní duté žíly k perikardu je proniknuto do sinus transversus a k levému oušku. Stejně pod dolní dutou žilou je proniknuto do sinus obliquus. Okolo odstupů plicních žil je umístěna mikrovlnná sonda FLEX 10 nebo nyní novější RF katetr COBRA XL. Následuje sekvenční ablace. Antiarytmická terapie (Cordarone) je zahájena v den operace, antikoagulační první pooperační den. Kontrola rytmu byla provedena holterovskou monitorací za 6 měsíců a 1 rok po operaci.
Od listopadu 2006 do srpna roku 2010 jsme operovali 37 nemocných. Paroxysmální FS byla přítomna u 15, perzistentní u 9 a permanentní u 13 nemocných. Nezaznamenali jsme žádné závažné peroperační ani pooperační komplikace. Po 6 měsících od operace má trvalý sinusový rytmus 18 ze 32 (56 %) a po 1 roce 16 ze 30 (53 %) nemocných. U 21 nemocných (70 %) došlo k vymizení obtíží. Není rozdíl ve výsledcích v závislosti na předoperačním typu FS.
Naše první zkušenosti ukazují, že operace EndoMAZE je bezpečnou a poměrně účinnou metodou léčby FS.

Tato práce byla podpořena Výzkumným záměrem Univerzity Karlovy v Praze č. MSM 0021620817, uděleným Ministerstvem školství, mládeže a tělovýchovy České republiky.

CHIRURGICKÁ LÉČBA DEFEKTU SÍŇOVÉHO SEPTA S PARCIÁLNÍM ANOMÁLNÍM NÁVRATEM PLICNÍCH ŽIL DO HORNÍ DUTÉ ŽÍLY

BUKOVSKÝ P, TLÁSKAL T, CHALOUPECKÝ V, GEBAUER R, MATĚJKA T, VOJTOVIČ P
Dětské kardiocentrum, FN Motol, Praha

Úvod: Korekce defektu síňového septa typu sinus venosus superior s parciálním anomálním návratem plicních žil do pravé síně či horní duté žíly spočívá ve vytvoření tunelu derivujícího tok krve z plicních žil do levé síně přes defekt a eventuálním rozšíření junkce horní duté žíly a pravé síně druhou perikardiální záplatou. Výkon může být komplikován obstrukcí horní duté žíly, stenózou plicních žil či dysfunkcí sinusového uzlu. V případech, kdy plicní žíly ústí vysoko do horní duté žíly, jsme přijali techniku operace, při níž je horní dutá žíla nad ústím plicních žil přerušena, periferní konec je našit na ouško pravé síně a ústí horní duté žíly uvnitř pravé síně je derivováno i s plicními žilami perikardiální záplatou do levé síně přes defekt (Wardenova operace). Zpětně jsme porovnávali výsledky těchto dvou technik.
Metoda: V letech 1991–2009 bylo v Dětském kardiocentru operováno 130 pacientů s defektem síňového septa a parciálním anomálním návratem plicních žil do pravé síně či horní duté žíly. Průměrný věk pacientů byl 7,6 roku (medián 6,2 roku) s rozmezím 3 měsíce–18 let v době operace. Operaci za použití jedné či dvou perikardiálních záplat podstoupilo 108 (83 %) pacientů, Wardenovu operaci 22 (17 %) pacientů.
Výsledky: Žádný z pacientů nezemřel a žádný nemusel být reoperován. Lehkou akceleraci toku horní dutou žilou měli tři pacienti po Wardenově operaci (13,6 %) a čtyři po redirekci záplatou (3 %). Středně významnou stenózu horní duté žíly, která nevyžadovala chirurgickou intervenci či katetrizační dilataci neměl žádný pacient po Wardenově operaci a 3 (2,7 %) pacienti po redirekci záplatami. Porucha sinusového rytmu (síňový nebo junkční rytmus) byla po operaci zjištěna u jednoho (4,5 %) pacienta po Wardenově operaci a u 11 (10 %) pacientů po korekci dvěma záplatami.
Závěr: Chirurgické řešení defektu síňového septa typu sinus venosus superior s parciálním anomálním návratem je zatíženo nízkým rizikem úmrtí a nízkým rizikem hemodynamicky významné pooperační stenózy horní duté žíly či stenózy plicních žil bez rozdílu použité techniky. Rozdíl ve výskytu poruch srdečního rytmu není statisticky významný. Wardenova operace představuje bezpečnou metodu chirurgického řešení parciálního anomálního návratu plicních žil do horní duté žíly a do oblasti junkce horní duté žíly a pravé síně, zvláště u pacientů se zvýšeným rizikem poranění arterie sinusového uzlu.

Práce byla podpořena výzkumným záměrem MZOFNM 2005.

ISCHEMICKO-REPERFUZNÍ SYNDROM – METABOLICKÉ DŮSLEDKY A PROGNÓZA NEMOCNÝCH

CZINNER P, ŠEDIVÝ P, ŠEBESTA P, DOLEČEK L
Oddělení cévní chirurgie, Nemocnice Na Homolce, Praha

Cíl a metodika: Cílem práce bylo sledování změn biochemických parametrů, které jsou odrazem systémového poškození orgánů při ischemicko-reperfuzním syndromu. V naší sestavě jsme v letech 2004–2010 sledovali 43 nemocných průměrného věku 69 roků s akutně vzniklou těžkou ischemií dolních končetin. Nemocné jsme rozdělili do 2 skupin. V 1. skupině bylo 25 nemocných, kteří přežili. Ve 2. skupině bylo 18 nemocných, kteří po revaskularizaci zemřeli. Doba ischemie se pohybovala od 6 do 48 hodin. U všech nemocných došlo ke vzniku kompartmentového syndromu s výraznou orgánovou odezvou. V pooperačním období jsme sledovali diurézu, hodnoty myoglobinu, kreatininu, clearance kreatininu a změny jaterních testů.
Výsledky: Vysoká koncentrace myoglobinu vedla k výraznému zhoršení renálních funkcí u všech nemocných. Diuréza klesala u obou skupin nemocných nejvíce mezi 2. a 4. pooperačním dnem. Tomu odpovídaly i hodnoty clearance kreatininu, urey a kreatininu. Dialýza byla provedena u 26 nemocných, z toho u dvou byla zahájena již peroperačně, 17 dialyzovaných patřilo ke skupině zemřelých. Při reperfuzi došlo rovněž k alteraci jaterních testů. Projevilo se to především výrazným vzestupem hodnot AST, které dosáhly maxima 3.–4. pooperační den. Vyšší hodnoty byly ve skupině zemřelých. Extrémní hodnoty myoglobinu přesahující 30 000 ng/ml a trvající déle než 3 dny byly spojeny se 100% mortalitou. U 11 nemocných bylo nutné provést amputaci končetiny, 7 z nich patřilo do skupiny zemřelých.
Závěr: Ischemicko-reperfuzní syndrom je vždy doprovázen lokálními i systémovými příznaky, které jsou závislé na stupni ischemie, době jejího trvání a objemu postižené svalové hmoty. Tomu odpovídají i biochemické parametry, které jsou podstatně horší u skupiny zemřelých. Extrémní hodnoty myoglobinu trvající déle než 3 dny jsou prognosticky nepříznivé jak z hlediska morbidity, tak především mortality. V případech, kdy v důsledku těžké ischemie a reperfuze dochází k závažné systémové odpovědi s alterací životně důležitých orgánů, může být časná amputace život zachraňující výkon.

LOKÁLNA APLIKÁCIA GENTAMICINU A VÝSKYT POSTOPERAČNÝCH RANOVÝCH KOMPLIKÁCIÍ

ČANÁDYOVÁ J, MOKRÁČEK A
Kardiocentrum, Nemocnice České Budějovice, a. s.

Infekcie sternotomických rán predstavujú jednu zo závažných príčin morbidity pacientov po kardiochirurgickej operácii. Cieľom našej práce bolo zistiť, či lokálna aplikácia kolagen-gentamicinu môže viesť k zníženiu výskytu postoperačných ranových infekcií. Vznik infekcie a rehospitalizáciu pre komplikované hojenie sternotomickej rany sme posudzovali v skupine pacientov, ktorým lokálny gentamicin pri uzávere sternotomie nebol aplikovaný – skupina GMC– (116 pacientov), a skupine pacientov s lokálne aplikovaným gentamicinom – skupina GMC+ (120 pacientov).

ZÁCHOVNÉ OPERÁCIE AORTÁLNEJ CHLOPNE. NAŠE SKÚSENOSTI A STREDNEDOBÉ VÝSLEDKY

ČANÁDYOVÁ J[1], MOKRÁČEK A[1], REZLER M[1], ŠULDA M[1], PEŠL L[1], ŠETINA M[2]
[1] Kardiocentrum, Nemocnice České Budějovice, a. s., [2] Kardiochirurgická klinika, Kardiovaskulární centrum, FN Motol, Praha

V našej práci hodnotíme strednedobé výsledky so záchovnými operáciami aortálnej chlopne. V rokoch 2002–2009 sme na našom pracovisku operovali týmito metódami 37 pacientov, 24 mužov (64,8 %) a 13 žien (35,2 %). Priemerný vek bol 58 ± 9 (21–77) rokov.
Priemerný stupeň aortálnej regurgitácie bol 2,9 ± 0,5. Reimplantácií podľa Davida bolo 32 (86,5 %), remodelácii podľa Yacouba 2 (5,4 %) a výkonov podľa Wheata 3 (8,1 %).

Najčastejším pridruženým výkonom bola chirurgická revaskularizácia myokardu a cryoMAZE. Indikáciou k výkonu bola 23× chronická výduť vzostupnej aorty, 13× akútna disekcia a 1× chronická disekcia A. Doba sledovania je 1–5 rokov. Reoperácia pre významnú aortálnu nedomykavosť bola nutná u 4 pacientov (10,8 %).
Záchovné operácie aortálneho koreňa s výkonom alebo bez výkonu na aortálnej chlopni doplňujú a rozširujú spektrum možností liečby aortálnej nedomykavosti. Naše strednedobé výsledky považujeme za akceptovateľné.

ÚSKALÍ A NEJČASTĚJŠÍ KOMPLIKACE MINIMÁLNĚ INVAZIVNÍ KARDIOCHIRURGIE – VLASTNÍ ZKUŠENOSTI U 117 PACIENTŮ

ČERNÝ Š, MICHEL M, MAROUNEK J, JEHLIČKA P, DOUBEK D, PLÁŠIL P, HORÁKOVÁ S, LACINOVÁ M
Kardiochirurgické oddělení, Nemocnice Na Homolce, Praha

Úvod: Minimálně invazivní přístupy k atrioventrikulárním (AV) chlopním, srdečním síním a mezisíňové přepážce se na řadě pracovišť stávají metodou první volby pro léčbu patologie v této oblasti. S rozvojem robotické technologie se začínají uplatňovat i nové metody revaskularizace myokardu. Tato nová strategie však vyžaduje nové přístupy k indikacím a kontraindikacím nemocných k těmto výkonům. Tyto přístupy zároveň přinášejí jiný typ komplikací než operace ze střední sternotomie.
Metody: Retrospektivní zhodnocení vlastního souboru 117 nemocných, u kterých byl v průběhu více než 4 let proveden chirurgický výkon na AV chlopních, srdečních síních nebo mezisíňové přepážce z minimálně invazivního přístupu, případně revaskularizace myokardu s použitím robotického systému. Zvláštní pozornost je věnována úskalím při zahájení programu a perioperačním komplikacím.
Výsledky: V období od dubna 2006 do srpna 2010 jsme provedli celkem 108 zákroků na AV chlopních, srdečních síních nebo mezisíňové přepážce, kdy chirurgickým přístupem byla limitovaná pravostranná thorakotomie nebo thorakoskopie a 9 kompletně robotických revaskularizací myokardu. Celý soubor tvořilo 63 mužů a 54 žen s průměrným věkem 50,5 ± 15,7 roku. Všechny operace byly provedeny v mimotělním oběhu s kanylací periferních cév. V případech, kde jsme použili kardioplegickou zástavu, jsme ascendentní aortu uzavřeli endoaortální okluzí systémem Port Access nebo transthorakální svorkou (Chitwood). Průměrná doba MO v našem souboru byla 128,8 ± 47,0 min a průměrná doba svorky 84,1 ± 35,1 min. U 35 pacientů (29,9 %) jsme aplikovali plně thorakoskopický přístup za použití robotického systému da Vinci. Ve 2 případech jsme byli nuceni konvertovat na přístup střední sternotomií, u dalších 2 nemocných, kteří nejsou součástí tohoto souboru, jsme přístup změnili ještě před zahájením operace. Do 30 dnů zemřela jedna nemocná (30denní mortalita 0,9 %). Došlo k následujícím závažným komplikacím: perioperační aortální disekci u 2 nemocných (1,7 %), revizi pro krvácení nebo hemothorax ve 3 případech (2,5 %), plicní dysfunkci u 4 nemocných (3,4 %). Z méně závažných komplikací se nejčastěji vyskytla porucha hojení rány po kanylaci třísla u 8 pacientů (6,8 %). Naproti tomu jsme nezaznamenali žádnou poruchu hojení vlastní operační rány.
Závěr: Moderní miniinvazivní přístupy v kardiochirurgii jsou atraktivní pro pacienta a nabízejí určitou alternativu ke stále agresivnějšímu přístupu invazivních kardiologů. Miniivazivní chirurgické postupy jsou reprodukovatelné, bezpečné a účinné. Zároveň přinášejí do indikačního procesu nová úskalí spojená s větší závislostí na zobrazovacích metodách. V perioperačním období jsme pak svědky komplikací, které nejsou při sternotomických přístupech tak časté. S hlubším pochopením této problematiky a s dalším rozvojem technologií bude do budoucna možno většinu těchto komplikací eliminovat.

OPERACE KAROTID NA CHIRURGICKÉ KLINICE V PLZNI ZA UPLYNULÝCH 8 LET

ČERTÍK B, TŘEŠKA V, KŘIŽAN J, ŠULC R, ČECHURA M, KUNTSCHER V, MOLÁČEK J
Chirurgická klinika, FN Plzeň a LF UK

Na chirurgické klinice v Plzni provádíme ročně 130 operačních výkonů na karotickém řečišti u nemocných průměrného věku 68 let (48–86 let). Od roku 2002 provádíme operační výkony na karotidách v lokoregionální anestezii. Za uplynulých 8 let jsme dosáhli nízkého procenta perioperačních komplikací, mortalita nepřesahuje 1 % a celkový výskyt neurologických komplikací 1,2 %. Při dlouhodobém sledování (do 2 let od operace) nepřesahuje výskyt významné restenózy či uzávěr operované karotidy 3 %, v žádném případě jsme nezaznamenali pozdní neurologické komplikace. Nízké procento perioperačních komplikací a dlouhodobé výborné výsledky po operacích karotid na chirurgické klinice v Plzni, ale i v dalších cévních centrech naší republiky dokládají prioritu operačního řešení významných nálezů na vnitřních karotidách v prevenci a léčbě ischemických mozkových příhod.

NAŠE ZKUŠENOSTI S IMPLANTACÍ STENTLESS BIOPROTÉZ

ČOČEK D, MIKULOVÁ A, REZLER M, ZEMAN P, FRÁNA R, MOKRÁČEK A
Kardiocentrum, Nemocnice České Budějovice, a. s.

Autoři prezentují vlastní zkušenosti s implantací aortálních stentless bioprotéz, převážně Edwards Prima Plus a Sorin Pericarbon Freedom Stentless, resp. Sorin Freedom SOLO.
Soubor: V období od roku 2001 do roku 2008 jsme použili stentless bioprotézy u 142 nemocných. Průměrný věk pacientů byl 65,8 ± 7,6 roku, 48 % operací byly izolované náhrady chlopně, v ostatních případech šlo o kombinované výkony.
Výsledky: Průměrná délka mimotělního oběhu byla 126,4 ± 42,2 min, doba svorky 97,1 ± 28,3 min. Délka pobytu na oddělení resuscitační péče byla 3 dny (medián 1 den), celková délka hospitalizace 11,1 dne (medián 8 dní). Perioperační mortalita 4,2 %.
Závěr: Implantace stentless bioprotéz lze i přes větší časovou náročnost výkonů provádět jako rovnocennou alternativu stentovaných chlopní, nicméně přes počáteční nadšení z rozšíření spektra dostupných typů náhrad v aortální pozici došlo k postupnému snižování počtu použitých stentless biochlopní.

INCIDENCE A MOŽNOSTI PREVENCE AKUTNÍHO POŠKOZENÍ LEDVIN PO KARDIOCHIRURGICKÉ OPERACI

DANĚK T[1], CHRÁSTECKÝ B[1], PETEJOVÁ N[2], BORTLÍČEK M[1]
[1] Kardiochirurgické centrum, [2] Interní klinika, FN Ostrava

Úvod: Pooperační akutní poškození ledvin (acute kidney injury – AKI), dříve běžněji používaný termín akutní renální selhání, je jednou z nejčastějších pooperačních komplikací v kardiochirurgii. Dříve používané definice a kritéria pro míru postižení ledvin vzhledem k jejich různorodosti (až 35 hodnoticích systémů) neumožňovaly podrobnější analýzu, identifikaci rizikových faktorů ani určení vlivu na dlouhodobé přežívání. Od přijetí klasifikace RIFLE se objevují studie, které s větší či menší mírou přesvědčivosti poukazují na zásadní vliv i relativně malého zvýšení kreatininu jako jednoho z hlavních parametrů klasifikace RIFLE na hospitalizační mortalitu, zvýšení nákladů na léčbu, prodloužení hospitalizace či dlouhodobou mortalitu a morbiditu.
Metoda: Retrospektivní analýza 100 po sobě jdoucích pacientů operovaných v Kardiochirurgickém centru Fakultní nemocnice Ostrava na začátku roku 2010. Porovnání zjištěných výsledků s publikovanými závěry v odborném tisku. Při analýze se zaměřujeme hlavně na faktory v předoperační a časné pooperační péči. Důraz klademe na četnost užívání vybraných léků a srovnání jejich teoretického a skutečného vlivu na funkci ledvin.
Výsledky: Incidence akutního poškození ledvin po kardiochirurgické operaci se v daném souboru pohybuje kolem 30 %, což odpovídá publikovanému intervalu. Přesná hodnota závisí na zvolených vylučovacích kritériích (sepse, úroveň chronického renálního selhávání před operací...).
Závěr: Vzhledem k multifaktoriální příčině akutního poškození ledvin je tento soubor nedostatečný pro jednoznačné závěry, nicméně umožňuje stanovit směry pro další analýzu a možnosti ovlivnění incidence AKI po kardiochirurgické operaci.

KOMPLIKACE VENOVENÓZNÍ MODIFIKACE MIMOTĚLNÍ MEMBRÁNOVÉ OXYGENACE A JEJICH VLIV NA MORTALITU

DANĚK T, BRÁT R, CHRÁSTECKÝ B
Kardiochirurgické centrum, FN Ostrava

Úvod: Systémy mimotělních podpor selhávajících orgánů doznaly v poslední době výrazného pokroku, zvyšuje se četnost jejich použití a rozšiřují se jejich indikace. Tento rozvoj je umožněn hlavně technologickým pokrokem a zlepšením i rozšířením dostupnosti intenzivní péče. Venovenózní ECMO/ECLS není v tomto „boomu" výjimkou. Dalšímu rozvoji metody brání kromě nevyřešené otázky financování hlavně jistá nedůvěra a skepse vůči úspěšnosti ECMO/ECLS ze strany pracovišť intenzivní medicíny. Navzdory tomu, že obava z pandemie chřipky H1N1 a povzbudivé výsledky recentních studií způsobily zvýšení zájmu o systém podpory selhávajících plic ECMO/ECLS, je povědomí o tomto způsobu léčby stále nedostatečné. Proto jsme se pokusili na našem malém souboru pacientů zjistit četnost komplikací spojených s venovenózní modifikací mimotělní membránové oxygenace a tyto výsledky jsme konfrontovali s publikacemi v tisku.
Metodika: Retrospektivní analýza 5 pacientů se selháváním plic léčených venovenózní modifikací mimotělní membránové oxygenace. Zaměřili jsme se na výskyt komplikací spojených s použitím mimotělní podpory a na restituci plicních funkcí.

Výsledky: Za poslední rok jsme měli venovenózní ECMO v provozu více než 700 hodin a za celou dobu se objevil pouze jeden technický problém, který byl způsoben nešetrnou manipulací personálem jiného oddělení, který byl rychle a bez následků vyřešen přivolaným perfuzionistou. Nezaznamenali jsme ani jednu trombotickou příhodu, ani jednu komplikaci spojenou s inzercí či s rušením vstupů. V jednom případě jsme byli svědky fatální hemolýzy, která však nebyla dle hematologa způsobena mechanickými, ale spíše imunologickými příčinami. U všech pacientů byl oběh stabilní s minimální inotropně-presorickou podporou. Všichni pacienti kromě jednoho, který byl napojen pouze 24 hodin, byli zároveň napojeni na některou eliminační metodu (CVVH, CVVHD, CVVHDF). Tyto běžely bez komplikací.
Souhrn: Všichni pacienti byli napojeni na VV ECMO v době rozvinutého distribučního šoku způsobeného dysregulovanou systémovou zánětlivou odpovědí v terénu závažného rozvratu vnitřního prostředí. Ve všech případech bylo primární poškození plic, které nastartovalo systémovou odezvu. U dvou pacientů došlo prokazatelně k plné restituci funkce plic, u dalších dvou k podstatnému zlepšení a u posledního byly plicní funkce nehodnotitelné. U všech pacientů se rozvinulo multiorgánové selhání, které bylo ve třech případech příčinou smrti.
Závěr: Venovenózní modifikace mimotělní podpory selhávajících plic je bezpečná metoda, která v rukou zkušeného personálu může být přínosem. Restituce funkce plic je možná i u silně poškozených plic, otázkou spíše zůstává načasování napojení a organizace mezioborové spolupráce. Z naší malé zkušenosti vyplývá, že k dosažení lepších výsledků by přispělo časnější napojení mimotělní podpory selhávajících plic.

CÉVNÍ CHIRURGIE A LAPAROSKOPIE – TREND, NEBO CESTA ZPĚT?

DVOŘÁČEK L, ŠTÁDLER P, MATOUŠ P, PILOUS D
Oddělení cévní chirurgie, Nemocnice Na Homolce, Praha

Autoři se zamýšlejí nad laparoskopickými výkony v době robotické chirurgie. Je možná recese této metody v současné době úspor? Na souboru 53 pacientů z let 2004–2005 rozšířené o dalších 8 operací od června 2010 poukazují na zvýšení miniinvazivity a zjednodušení techniky anastomózy. Laparoskopické ileo- a aortofemorální rekonstrukce se řadí mezi standardní operační postupy v cévní chirurgii.

ROBOTICKÝ SYSTÉM DA VINCI PŘI ŘEŠENÍ OKLUZIVNÍHO ONEMOCNĚNÍ AORTOILICKÉ OBLASTI

DVOŘÁK M, NOVOTNÝ T, STAFFA R
II. chirurgická klinika, FN u sv. Anny v Brně a LF MU, Centrum robotické chirurgie, FN u sv. Anny v Brně

Úvod: V posledních několika letech je obecným trendem v chirurgii a zejména v cévní chirurgii rozvoj minimálně invazivních přístupů. Laparoskopická cévní chirurgie však postupně našla své limity v podobě dlouhé „learning curve". Zlom a zkrácení operačních časů přineslo až zavedení robotického systému. Cévní tým II. chirurgické kliniky se počtem úspěšně odoperovaných pacientů řadí mezi nejúspěšnější cévní robotická centra. Na našem souboru 42 pacientů chceme demonstrovat přínos robotiky pro pacienty s onemocněními cév.
Metodika: Operace provádíme kombinací dvou metod – konvenční a miniinvazivní (laparoskopie, robotika). Klasickým přístupem probíhá preparace v tříslech, následuje preparace aorty laparoskopicky (transperitoneální přímý přístup k aortě). Robotický systém da Vinci (Intuitive Surgical Inc., Sunnyvale, CA, USA) používáme k endarterektomii a k našití centrální anastomózy. Periferní anastomózy jsou našity opět klasickou technikou. Přínos metody jsme hodnotili na podkladě pooperačního průběhu a počtu komplikací.
Výsledky: Od května 2006 jsme provedli celkem 42 roboticky asistovaných cévních rekonstrukcí pro okluzi v aortoilické oblasti (34 mužů, 8 žen). Průměrný věk pacientů našeho souboru byl 59 let. Implantovali jsme 21 aortofemorálních a 19 aortobifemorálních bypassů, 2 ileofemorální bypassy. Doba pobytu na JIP po výkonu průměrně 2,1 dne. V průběhu sledování (průměr 23 měsíců; rozmezí 2–48 měsíců) byly zaznamenány 3 časné uzávěry rekonstrukce (všechny pro insuficientní výtok – vyřešeny prodloužením rekonstrukce), žádné srdeční či plicní komplikace, uroinfekty, nulová pooperační mortalita. Z pozdních komplikací 1× kýla v portu, žádná infekce cévní rekonstrukce. Sekundární průchodnost rekonstrukcí 100 %.
Závěr: Přínosem roboticky asistovaných cévních rekonstrukcí aortoilické oblasti je především přesné našití cévní anastomózy, minimální krevní ztráty, clamping time při porovnání s otevřeným výkonem je obdobný, kratší doba pobytu na JIP a délka pooperační hospitalizace, rychlejší rekonvalescence, menší riziko infekce rekonstrukce při užití mininvazivního přístupu, menší riziko kýly v jizvě. Podstatnou výhodou je i výborný kosmetický efekt miniinvazivního přístupu. Robotické cévní výkony tak mohou představovat výhodnější alternativu řešení okluzivního onemocnění aortoilické oblasti proti standardní otevřené metodě.

ENDOVASKULÁRNÍ LÉČBA IZOLOVANÉ VÝDUTĚ VNITŘNÍ PÁNEVNÍ TEPNY

EL SAMMAN K[1], ŠEDIVÝ P[1], ŠEBESTA P[1], ZDRÁHAL P[1], PŘINDIŠOVÁ H[2], MACH T[2]
[1] Oddělení cévní chirurgie, [2] Radiodiagnostické oddělení, Nemocnice Na Homolce, Praha

Izolované aneurysmatické postižení vnitřní pánevní tepny je vzácné tepenné onemocnění. Incidence se odhaduje okolo 0,03 %, tvoří 0,4–1,9 % všech arteriálních výdutí. Riziko ruptury výdutě vnitřní pánevní tepny je vysoké, proto se doporučuje její léčba již při velikosti 3 cm a více.
Možné postupy při léčbě izolované výdutě vnitřní pánevní tepny jsou operační a endovaskulární. Mortalita elektivní otevřené operace je udávána mezi 4–30 %. Klasická operace je náročnější u obézních pacientů, kde bývá nepříznivý anatomický terén. Endovaskulární řešení výdutě vnitřní pánevní tepny je méně invazivní procedura, ve srovnání s klasickou otevřenou operací je výkon pro pacienta méně zatěžující, proto je považován za metodu první volby, pokud je technicky možný.
Autoři uvádějí možnosti endovaskulární léčby výdutě vnitřní pánevní tepny, dále popisují některé případy z vlastního souboru endovaskulárně léčených pacientů.

NÁHRADA KOŘENE AORTY S REIMPLANTACÍ AORTÁLNÍ CHLOPNĚ – PRVNÍ VÝSLEDKY

FILA P, NĚMEC P, ONDRÁŠEK J, PILER P
CKTCH, Brno

Úvod: V současné době se stále častěji objevuje snaha o záchovné operace na aortální chlopni, ať již při izolovaném postižení chlopně, nebo při aneurysmatickém rozšíření kořene ascendentní aorty.
Soubor nemocných a metodika: V období 8/2007–7/2010 byla na našem pracovišti 49 pacientům (36 mužům, 13 ženám) provedena náhrada kořene aorty s reimplantací aortální chlopně. Medián věku 45 let. Devět z nich bylo operováno urgentně pro akutní disekci aorty typu A, 34 mělo současně s rozšířením kořene dilataci ascendentní aorty, 5 dilataci aortálního oblouku. U devíti byla peroperačně zjištěna chronická disekce ascendentní aorty. 21 operovaných mělo předoperačně střední nebo těžkou aortální regurgitaci (≥ 3. st.). Devět operovaných mělo diagnostikován Marfanův syndrom; 18 pacientů mělo předoperačně klasifikaci NYHA I, 16 pacientů NYHA II, 5 pacienti NYHA III a dva pacienti NYHA IV. U devíti byl současně proveden výkon na aortálním oblouku (7× hemiarch, 2× náhrada celého oblouku), ve 21 případech i výkon na cípech aortální chlopně, 2× plastika mitrální chlopně, 3× revaskularizace myokardu a 2× cryoMAZE levé síně. Devět pacientů bylo operováno urgentně. U pěti šlo o reoperaci.
Výsledky: Dva pacienti ve sledovaném období zemřeli. U tří pacientů se pooperačně objevilo neurologické postižení. Deset bylo časně reoperovávo pro krvácení, medián hospitalizace po operaci byl 12 dnů. Při echokardiografické kontrole před propuštěním 22 sledovaných nemělo žádnou aortální regurgitaci, 24 pacientů regurgitaci ≤ 1 st. Tři pacienti měli regurgitaci ≤ 1,5 st. Nikdo z propuštěných pacientů neměl aortální insuficienci > 1,5 st. U dvaceti operovaných byla provedena kontrola za rok od operace. Čtyři neměli žádnou aortální regurgitaci, 10 pacientů regurgitaci ≤ 1 st. Pět pacientů mělo regurgitaci ≤ 1,5 st. Jeden má střední aortální regurgitaci (3. st) a je indikován k reoperaci. V porovnání s předoperačním stavem u šesti sledovaných NYHA zlepšena, u jedenácti NYHA stejná (neměli potíže, či minimální), u jednoho zhoršena.
Závěr: Záchovné operace na aortální chlopni umožní pacientům návrat do normálního života bez nutnosti antikoagulační léčby a dalších rizik vyplývajících z umělých chlopní. Časné výsledky těchto operací jsou velmi dobré, trvanlivost operací vyžaduje delší dobu sledování.

VLIV BIOKOMPATIBILNĚ POTAŽENÉHO SETU PRO MIMOTĚLNÍ OBĚH NA FIBRINOGEN A D-DIMERY MONITOROVANÉ POMOCÍ TEG-FUNKČNÍHO FIBRINOGENU

FLUGER I
Kardiochirurgická klinika, FN Olomouc a LF UP

Úvod: Kontakt s nefyziologickým povrchem způsobuje nejen aktivaci systémové zánětlivé reakce, ale navzdory heparinizaci i aktivaci koagulačního a fybrinolytického systému. V naší studii jsme hodnotili vliv biokompatibilně potaženého povrchu mimotělního oběhu na koncentraci a funkci fibrinogenu.
Metodika: Do studie bylo zařazeno 60 pacientů, elektivně operovaných na mimotělním oběhu. Byli rozděleni do dvou skupin – s biokompatibilně potaženým okruhem mimotělního oběhu a bez této úpravy. Kromě standardních perioperačních odběrů (včetně Trc, INR, aPTT a DD) jsme určovali koncentraci fibrinogenu standardní von Clausseho metodou a novou metodou TEG-funkční fibrinogen (Haemoscope Corp., IL, USA). Odběry byly provedeny ve třech časech – před podáním heparinu a pak 2 hodiny a 2 dny pooperačně.

Výsledky: V obou skupinách byly zaznamenány podobné změny fibrinogenu, funkčního fibrinogenu a D-dimerů. Po signifikantním poklesu koncentrace i funkce fibrinogenu dochází 2. pooperační den ke zvýšení jeho koncentrací nad předoperační hodnoty. Nezaznamenali jsme žádnou změnu v koagulačních parametrech či ukazatelích fybrinolýzy.
Závěr: Tento typ biokompatibilní úpravy mimotělního oběhu nemá signifikantní vliv na sledované koagulační parametry a množství krevních ztrát.

CHIRURGICKÁ LÉČBA MITRÁLNÍCH A TRIKUSPIDÁLNÍCH VAD – NAŠE VÝSLEDKY

FRÁNA R, ZEMAN P, MIKULOVÁ A, KUTA B, TOUŠEK F, MOKRÁČEK A
Kardiocentrum, Nemocnice České Budějovice, a. s.

Soubor nemocných: Od května 2000 do srpna 2010 bylo v Kardiocentru Nemocnice České Budějovice provedeno 7 185 srdečních operací, z toho 1 049 výkonů na mitrální a trikuspidální chlopni (629 plastik mitrálních chlopní, 406 náhrad mitrálních chlopní, 413 plastik trikuspidálních chlopní a 11 náhrad trikuspidálních chlopní). V intervalech 1 roku, 3, 5, 7 a 10 let po operaci jsou sledovány tyto parametry: kvalita života, doba přežití od operace, reoperace, resp. transplantace srdce, srdeční rytmus, echokardiografické parametry (funkce komor, přítomnost vady na mitrální a trikuspidální chlopni). Bližší výsledky budou prezentovány.
Závěr: Z našeho souboru dlouhodobě sledovaných nemocných lze konstatovat, že v naprosté většině došlo ke zlepšení kvality života operovaných, ke zlepšení systolické funkce komor s minimem významných vad na sledovaných chlopních.

TRIKUSPIDALIZACE MITRÁLNÍ VADY – DALŠÍ VÝVOJ PO OPERACI MITRÁLNÍ CHLOPNĚ

HÁJEK T, ROUČKA P, ŠMÍD M, ŠKORPIL J, ŠIROKÝ J, ZÁRYBNICKÁ M
Kardiochirurgické oddělení, FN Plzeň

Mezi 4 308 pacienty operovanými v letech 2002–2009 na Kardiochirurgickém oddělení FN Plzeň byla u celkového počtu 608 nemocných provedena operace mitrální chlopně. Z tohoto počtu byla trikuspidální plastika provedena u 272 pacientů (41,2 %) jako součást výkonu. Výkon na trikuspidální chlopni byl ve 100 % anuloplastika prstencem, kterou provádíme v nezměněné podobě od roku 2006, proto jsme analyzovali 139 pacientů operovaných po r. 2006. Jako kontrolní soubor posloužilo 48 nemocných, u kterých nebyla za dané období z jakéhokoli důvodu trikuspidální plastika provedena a u kterých nález na trikuspidální chlopni bylo možné označit jako abnormální. Vliv trikuspidální plastiky na funkci a rozměry pravé komory a funkční stav pacienta byl podroben analýze. Tyto parametry byly hodnoceny ve dvou podskupinách: u pacientů s předoperačně normální velikostí a funkcí pravé komory a u pacientů s dysfunkční komorou. Byl zjištěn příznivý vliv trikuspidální plastiky na systolický a diastolický rozměr pravé komory, stejně jako i na ejekční frakci pravé komory, avšak až ve střednědobém horizontu sledování. (Vzestup EFPK z 41,8 % předoperačně na 44,3 %, od jednoměsíční kontroly, ve srovnání s poklesem EFPK u kontrolní skupiny z 39,1 % na 37,4 %, kdy bylo dosaženo hladiny významnosti $p = 0{,}04$. Tento příznivý vliv byl výraznější u skupiny s dysfunkční pravou komorou (u EF < 40 % vzestup z 32,1 % na 38,2 %, u EF > 40 % setrvání z 46,7 % na 46,2 %, $p = 0{,}05$ od 6. dne). Pacienti s vyšším stupněm plicní hypertenze zůstali s parametry nezměněnými. Byla provedena analýza rizikových faktorů pro selhání pravé komory a kardiální úmrtí po operaci a zjištěno, že mezi rizikovými faktory jedině předoperační plicní hypertenze dosahuje hodnoty RR 2,8 při $p = 0{,}018$, zatímco další parametry (EFPK, EFLK, současný CABG, současná AVR) neměly statisticky významný dopad. Ve srovnání selhání pravé komory po operaci a pooperační mortality byl významný rozdíl mezi skupinou s TVP a bez TVP (4,7 % versus 10,0 % u mortality při $p = 0{,}04$ a 5,6 % versus 12,5 % u pravostranného selhání při $p = 0{,}02$).
Závěr: Trikuspidální plastika jako součást komplexní chirurgické léčby mitrální vady je podpořena analýzou nezávislých rizikových faktorů a kladným vlivem na funkci a selhání pravé komory, při srovnání s kontrolní skupinou, u které TVP nebyla provedena.

TRANSAPIKÁLNÍ IMPLANTACE AORTÁLNÍ CHLOPNĚ PŘI ŘEŠENÍ DEGENERATIVNÍ AORTÁLNÍ STENÓZY

HARRER J[1], VOJÁČEK J[1], BRTKO M[1], POLANSKÝ P[1], ŠŤÁSEK J[2], VOJÁČEK J[2], BIS J[2], ŽÁČEK P[1], HOLUBEC T[1]
[1] Kardiochirurgická klinika, Kardiocentrum, FN Hradec Králové a LF UK,
[2] I. interní klinika a Kardiocentrum, FN Hradec Králové a LF UK

Úvod: Jediným komerčně dostupným systémem pro transapikální implantaci aortální chlopně je aortální chlopeň Edwards Sapien. Prezentujeme naše zkušenosti s transapikální implantací této chlopně.

Metody a výsledky: Ze souboru 22 pacientů léčených transkatetrovou implantací aortální chlopně (TAVI) jsme doposud využili transapikální přístupové cesty u 7 pacientů (15× byla provedena transfemorální implantace). Nikdo z pacientů v bezprostřední souvislosti s výkonem nezemřel. Periprocedurální mortalita je z celého 22členného souboru nulová. Do 30 dnů od výkonu zemřela jedna pacientka na anesteziologickou komplikaci.
Z hlediska dalšího sledování zemřela jedna nemocná na progresi myasthenia gravis.
Centrální regurgitace při neideální pozici chlopně u jednoho z našich pacientů byla řešena strategií „valve-in-valve". U jiného nemocného jsme regurgitaci na chlopenní protéze v důsledku neúplného rozvinutí jednoho z cípů řešili dodatečnou balonkovou dilatací chlopně.
Dvacet pacientů po výkonu přežívá a po kardiální stránce se 18 pacientů významně zlepšilo. Při dalším sledování byla u 2 pacientů zjištěna progrese mitrální regurgitace, která je pro nemocné limitující. Krom popisu metody a možností řešení komplikací diskutujeme též další potenciál rozvoje transapikálního přístupu.
Závěr: Transapikální implantace aortální chlopně je dnes již zavedenou léčebnou metodou s dobrými výsledky a přijatelným rizikem. Šetrnost metody pro pacienta vystupuje do popředí zvláště u starších a polymorbidních pacientů s vysokým rizikem klasické náhrady aortální chlopně. Podmínkou indikace výkonu je předpoklad 1–2 roků kvalitního života. Naše iniciální zkušenost s touto technikou je příznivá.

VROZENÉ CÉVNÍ MALFORMACE – DIAGNOSTIKA A LÉČBA

HERMAN J[1], ČERNÁ M[2], MUSIL D[3], BACHLEDA P[1], UTÍKAL P[1], KÖCHER M[2]
[1] II. chirurgická klinika, [2] Radiologická klinika, [3] I. interní klinika, FN Olomouc a LF UP

Vrozené cévní malformace jsou vývojové defekty cévního systému, které mohou postihovat kterýkoli segment cévního stromu. Postihují asi 1,5 % populace. Klinický obraz je pestrý, od jednoduchého mateřského znaménka po život ohrožující komplexní malformace. Výskyt je u obou pohlaví stejný. Léčba cévních malformací závisí na symptomech a potenciálních komplikacích, které jsou s nimi spojené.

UNIVERZÁLNÍ ANULOPLASTICKÝ SYSTÉM UNIRING – NAŠE ZKUŠENOSTI

HLAVIČKA J, BUDERA P, STRAKA Z, ZENÁHLÍKOVÁ M, LÍNKOVÁ H, FOJT R
Kardiochirurgická klinika, FNKV a 3. LF UK, Praha

Úvod: Plastika mitrální a trikuspidální chlopně je ve většině případů spojena s implantací anuloplastického prstence, který je komerčně dostupný v mnoha provedeních. Cílem sdělení je shrnout naše první zkušenosti s implantací nového univerzálního systému Uniring.
Soubor nemocných a metodika: Univerzální anuloplastický systém Uniring se skládá z 15 implantovatelných oválných rigidních plošek o délce 5,5 mm, které jsou opleteny polyesterovými vlákny, která také spojují vždy 2 sousední plošky 2mm flexibilním můstkem. Flexibilně spojené rigidní plošky mají ideálně kopírovat tvar anulu a umožnit jeho pohyb. Univerzálnost prstence umožňuje jeho použití u mitrální i trikuspidální chlopně ve všech velikostech (podle počtu použitých plošek).
Výsledky: V roce 2009 jsme provedli anuloplastiku Uniringem ve 47 případech u 31 pacientů. U 6 nemocných šlo o plastiku mitrální chlopně, u 9 o plastiku trikuspidální chlopně a u 16 o plastiku obou chlopní. V jednom případě byla na peroperační TEE přítomna reziduální mitrální insuficience, která si nakonec vyžádala náhradu chlopně. Žádný nemocný během hospitalizace nezemřel. Všichni nemocní odešli s příznivým nálezem na TTE před dimisí. Nemocní jsou nadále ambulantně sledováni.
Závěr: Naše první klinické zkušenosti ukazují, že univerzální anuloplastický systém Uniring umožňuje bezpečné provedení anuloplastiky mitrální i trikuspidální chlopně.

Tato práce byla podpořena výzkumným záměrem Univerzity Karlovy v Praze č. MSM 0021620817, uděleným Ministerstvem školství, mládeže a tělovýchovy České republiky.

NAŠE ZKUŠENOSTI S OPERACEMI VÝDUTÍ HRUDNÍ AORTY PRO NEINFEKČNÍ AORTITIDU

HOLUBEC T[1], HOLUBCOVÁ Z[1], VOJÁČEK J[1], LACO J[2], TUNA M[1], DOMINIK J[1], ŠTEINER I[2], HARRER, J[1]
[1] Kardiochirurgická klinika, Kardiocentrum, [2] Fingerlandův ústav patologie, FN Hradec Králové a LF UK

Úvod: V posledních letech výrazně narůstá počet operací výdutí hrudní aorty. Vzácnou, avšak ne zanedbatelnou příčinou vzniku aneurysmatu aorty je neinfekční (chronická) aortitida. Naším cílem bylo zjistit procento výskytu histologicky potvrzených neinfekčních aortitid hrudní aorty

u pacientů operovaných pro výduť či disekci aorty, popsat chirurgické a histopatologické rysy tohoto onemocnění se zaměřením na izolovanou (idiopatickou) variantu a zároveň vyhodnotit středně- a dlouhodobé sledování pacientů.

Soubor a metodika: Od začátku roku 2000 do poloviny roku 2010 bylo na naší klinice operováno 249 pacientů pro výše zmíněné onemocnění hrudní aorty. Retrospektivně byly prohledány histopatologické nálezy všech těchto pacientů s ohledem na přítomnost neinfekční aortitidy. U těchto nemocných byla vybrána a statisticky zpracována perioperační data, včetně histopatologických údajů. Follow-up údaje byly získány z Národního kardiochirurgického registru u zemřelých a z ambulantních kontrol u přežívajících pacientů.

Výsledky: Nález neinfekční aortitidy byl zjištěn u 12 pacientů (4,8 %) s průměrným věkem 63 ± 12 roků, z toho bylo 10 žen (83 %), předoperační třída NYHA 2,3 ± 1. V souboru se nevyskytoval žádný obraz disekce aorty a pouze u 1 pacienta byla morfologicky bikuspidální chlopeň. U 5 operovaných byla provedena suprakoronární náhrada vzestupné aorty, u 3 Bentallova operace, u 3 náhrada aortální chlopně a suprakoronární náhrada aorty, u 1 pacientky záchovná operace dle Yacouba. V perioperačním období nezemřel žádný pacient a nedošlo k žádným závažnějším komplikacím. Histologicky v 5 případech šlo o obraz izolované aortitidy, ve 4 o izolovanou aortitidu v kombinaci s cystickou degenerací medie, ve 2 o obrovskobuněčnou aortitidu a v 1 případě o obraz aortitidy u Takayasuovy choroby. Průměrná délka sledování je 20 ± 18 měsíců, kdy zemřeli 2 pacienti z nekardiální příčiny a 2 z kardiální příčiny. Všichni přežívající jsou asymptomatičtí, bez známek progrese onemocnění.

Závěr: Představen soubor 12 pacientů majících vzácnou patologii hrudní aorty řešenou chirurgicky s velmi dobrými perioperačními výsledky a zajímavým histopatologickým nálezem. Otázkou zůstává dlouhodobá prognóza a další léčba těchto pacientů, jistá je však nutnost pravidelného dlouhodobého sledování, pravděpodobně na interdisciplinární úrovni.

VÝSLEDKY KOMBINOVANÉ LÉČBY THORACIC OUTLET SYNDROMU V LETECH 2000–2007 V KARDIOVASKULÁRNÍM CENTRU VFN V PRAZE

HRUBÝ J[1], VIDIM T[1], MITÁŠ P[1], KLIKA T[1], SKALICKÁ L[2], LINDNER J[1]

[1] II. klinika chirurgie – kardiovaskulární chirurgie, [2] II. interní klinika, VFN a 1. LF UK, Praha

V letech 2000–2007 bylo v Kardiovaskulárním centru VFN v Praze provedeno u 30 pacientů s thoracic outlet syndromem (TOS) 33 chirurgických výkonů. Pacienti s žilní nebo smíšenou etiologií TOS byli indikováni k chirurgickému výkonu po předchozí trombolýze subklaviální nebo axilární žíly s reziduálním nálezem zúžení či uzávěru při polohovacích manévrech paže. 26 pacientů (86 %) mělo žilní TOS, 4 pacienti (14 %) neurovaskulární TOS. U 21 pacientů jsme provedli resekci prvního žebra se skalenotomií m. scalenus medius a anterior (u 2 pacientů byl výkon oboustranný), u 9 pacientů resekci žebra se skalenotomií a deliberací vasa subclavia. Jeden pacient byl reoperován pro přetrvávající obtíže s následnou resekcí krčního žebra. Rok po operaci bylo 25 pacientů (76 %) bez klinických obtíží s nálezem volně průchodné podklíčkové a axilární žíly.

LERICHEŮV SYNDROM

CHMELO J, PAVLAS L, PETEJA M, DINAJ R

Oddělení cévní chirurgie, Vítkovická nemocnice, a. s., Ostrava

Tento rok uběhne 55 let od smrti významného francouzského lékaře Reného Leriche a autoři uvádějí fakta o syndromu, který je spojován se jménem tohoto chirurga. Rozebírají své zkušenosti s chronickým uzávěrem břišní aorty za 5 let a dosažené výsledky.

ODBORNÝ LÉČEBNÝ ÚSTAV PRO KARDIOREHABILITACI V TEPLICÍCH NAD BEČVOU – ZKUŠENOSTI S VÍCE NEŽ 12 MĚSÍCI PROVOZU S REHABILITACÍ PACIENTŮ PO KARDIOCHIRURGICKÉM VÝKONU

JURÁŇ F

Odborný léčebný ústav pro kardiorehabilitaci, Teplice nad Bečvou

Cíl sdělení: Seznámení posluchačů se vznikem a roční činností Odborného léčebného ústavu pro kardiorehabilitaci v Teplicích nad Bečvou. Provádění časné rehabilitace většího počtu nemocných krátce po kardiochirurgickém výkonu bylo poprvé prezentováno na sjezdu Pracovní skupiny kardiální rehabilitace a fyziologie zátěže Evropské kardiologické společnosti – Symposium Update in Cardiac Rehabilitation and Exercise Physiology v Bernu 22. 5.–23. 5. 1998, kdy své první zkušenosti a výsledky práce na souboru více než 100 kardiochirurgicky léčených pacientů s ICHS v roce 1997 publikovali švýcarští autoři W. Kottmann a spol. z Kantonsspital v Churu práci Early rehabilitation after heart surgery (starting day 6 to 21 postop.). Autoři prokázali, že tato praxe časné rehabilitace (zahájení 6. až 21. pooperační den) je bezpečná a přináší dobré výsledky. U pacientů v časném ústavním rehabilitačním programu dokumentovali dobrý vzestup pracovní kapacity. V závěrech tohoto odborného setkání v Bernu bylo, že nástup rehabilitace kardiaka ve speciálním rehabilitačním zařízení by měl být do 14 dní od příhody či operace, samozřejmě samotný začátek rehabilitace pacienta probíhá již krátce po příhodě či výkonu na příslušném oddělení. Další prací, která přispěla k zavedení časné rehabilitace v Teplicích nad Bečvou, byla práce českobudějovických autorů Petra Petra a spol. Kvalita života po invazivních a kardiochirurgických výkonech z roku 2003. Autoři uvádějí, že první 3 měsíce pacienta i po nekomplikované kardiochirurgické operaci patří k těm nejhorším v životě, kdy nemocný zpočátku potřebuje individuální a odbornou péči a časná rehabilitace přináší nejlepší výsledky. V Teplicích nad Bečvou byly vytvořeny předpoklady pro tento typ rehabilitace v lázeňském prostředí. Přechod od lázeňské rehabilitace kardiaků přes časnou rehabilitaci až k následné péči typu kardiorehabilitačního ústavu v České republice byl spojen s prováděním tzv. časné rehabilitace kardiaků překladem pacientů z lůžka. Tato forma rehabilitační péče byla zpočátku určena především pro pacienty, kteří požadovali rychlý návrat do pracovního procesu a pro pacienty s pooperačními komplikacemi po chirurgickém výkonu na srdci. Za prvních 12 měsíců v době od 1. 5. 2009 do 30. 4. 2010 bylo v odborném léčebném ústavu v Teplicích nad Bečvou léčeno celkem 665 pacientů po kardiochirurgických operacích ze spádové oblasti moravských kardiochirurgických pracovišť.

V souboru pacientů bylo 294 žen průměrného věku 70,6 roku (26–87 let), 371 mužů průměrného věku 66,4 roku (28–86 let). Z celkového počtu pacientů bylo 85 % pacientů starších 60 let, 50 % pacientů starších 70 let a 9 % pacientů starších 80 let. 39 % mužů bylo ve věkovém rozmezí 61–70 let, 52 % žen bylo v rozmezí 71–80 let. V souboru bylo 299 pacientů na antikoagulační terapii nízkomolekulárními heparinu a warfarinem. V souboru pacientů bylo 254 pacientů diabetiků. Věkové složení pacientů a přítomnost komorbidit u seniorů po kardiochirurgických operacích vyžadovaly vytváření speciálních rehabilitačních programů. Významnou roli v činnosti odborného léčebného ústavu pro kardiorehabilitaci hraje vedle vlastní rehabilitace i ošetřovatelská péče. Pořadí nejčastějších operací – aortokoronární bypass, náhrady chlopní, kombinovaná operace (aortokoronární bypass + náhrada chlopně) a jiné operace. Velký počet pacientů prodělal v rámci jedné srdeční operace větší počet výkonů na srdci – např. CABG + náhradu chlopně + plastiku další chlopně + resekci ouška srdečního + resekci srdečního aneurysmatu + operaci MAZE při poruše srdečního rytmu). Po ročních zkušenostech s problémy hojení jizev po odběrech žilních štěpů na dolních končetinách u seniorů-diabetiků bychom doporučovali u rizikových pacientů endoskopický odběr žilních štěpů. Od 1. 1. 2010 byla lůžková kapacita Odborného léčebného ústavu pro kardiorehabilitaci v Teplicích nad Bečvou rozšířena na 75 lůžek.

AKUTNÍ APPENDICITIDA JAKO POOPERAČNÍ KOMPLIKACE PO RESEKCI ANEURYSMATU ABDOMINÁLNÍ AORTY – KASUISTIKA

JURENKA D, HÁJEK A

Chirurgicko-traumatologické oddělení, Nemocnice ve Frýdku-Místku, p. o.

Tématem přednášky je kasuistika popisující akutní appendicitidu jako vzácnou časnou pooperační komplikaci po akutně provedené resekci disekujícího aneurysmatu abdominální aorty u 59letého muže. Pacient byl přijat na chirurgické oddělení pro 8 hodin trvající intenzivní bolesti břicha, diagnostikováno disekující aneurysma abdominální aorty, délky 100 mm, šíře 55 mm, s přestupem na obě společné ilické arterie až k jejich větvení. V den přijetí byla provedena resekce aneurysmatu s aortobifemorální náhradou. Výkon proběhl bez komplikací, bez patologie na tenkém či tlustém střevě, na appendixu taktéž normální nález. V pooperačním průběhu dochází k elevaci zánětlivých parametrů, 6. pooperační den diagnostikována gangrenózní appendicitida s peritonitidou, provedena revize břicha, s drenáží abscesu. Po druhé revizi pacient v těžké ventilační insuficienci, s nutností podávání vasopresorů, kombinace antibiotik, stav se postupně upravuje, 35. pooperační den pacient extubován, později vertikalizován, realimentován, po 80 dnech pobytu v nemocnici propuštěn domů.

Závěr: Akutní appendicitida v časném pooperačním období po resekci AAA je nález raritní. Pacient užívá antibiotika, je silně analgetizován, což výrazně zkresluje klinický nález, appendicitida je diagnostikována až v pokročilém stadiu. Je vysoké riziko rozvoje MODS v pooperačním období.

TRANSCATHETER AORTIC VALVE IMPLANTATION VERSUS CONVENTIONAL SURGERY IN PATIENTS WITH PATENT CORONARY GRAFTS: CLINICAL OUTCOME AND COST IMPLICATIONS

KADLEC J, SUDARSHAN C

Papworth Hospital, Cambridge, Velká Británie

Objectives: The aim of this study was to compare in-hospital clinical outcomes and costs between transcatheter aortic valve implantation (TAVI) and conventional surgery (csAVR) in patients with previous CABG.

Methods: Retrospective data from patients with previous CABG, who had isolated bioprosthetic AVR between January 2008 and February 2010, were reviewed. Twenty-one patients in the TAVI and thirteen patients in the csAVR group were identified.
Results: The basic characteristics were similar, with a higher age and Logistic EuroSCORE in the TAVI group, median age 79 years (range 66–88) and LogEuroSCORE 27.4 ± 15.8 ($p = 0.13$ and $p = 0.21$). Seventeen patients (81%) had transapical TAVI. There was one (4.8%) in-hospital death in the TAVI and two (14.4%) in the csAVR group.
Postoperative morbidity was lower in the TAVI group. Significant difference was reached in time to extubation ($p < 0{,}001$), use of CPAP/biPAP ($p = 0.02$), use of ionotropes ($p = 0.03$), incidence of atrial fibrillation (0.05) and blood loss ($p < 0.01$). One stroke (4.8%) was identified in the TAVI group versus three in the csAVR group (23.1%). No patient needed a permanent pacemaker in both groups. The csAVR group had lower incidence of left bundle branch block (15.8% versus 23.8%) and confusion (0% versus 19.0%).
There was no significant difference between the TAVI and csAVR group in ICU (median 0.8 versus 1) and in-hospital stay (7 versus 9) days.
Estimated in-hospital median costs were £20.890 per TAVI and £14.139 per csAVR procedure ($p = 0.09$).
Five-month echo follow-up in the TAVI group showed aortic valve area of 1.5 (range 1.0–1.7) with moderate aortic regurgitation in one patient. There were two additional deaths in the TAVI group, 42 and 418 days after implantation, and one in the csAVR group, on day 618.
There was a rapid incline in the TAVI and a steady decline in the csAVR group, with no csAVRs performed in the last ten months.
Conclusion: TAVI becomes the preferred procedure in patients with previous coronary surgery. Early clinical outcome and valve performance are promising. Limitations include high cost and unknown long-term results.

NOVÉ METODY ŘEŠENÍ KOMPLIKACÍ HOJENÍ STERNOTOMIE ANEB JE LEVNÉ SKUTEČNĚ VŽDY LEVNÉ?

KALÁB M, SLAMĚNÍKOVÁ Z, BRUK V, LONSKÝ V
Kardiochirurgická klinika, FN Olomouc a LF UP

Úvod: Problémy v hojení sternotomie snižují efekt kardiochirurgického výkonu, zhoršují kvalitu života pacienta, prodlužují hospitalizaci a prodražují léčbu. Drátěná cerkláž je sice levná, nezaručuje však vždy stabilitu sterna bez rizika dalších komplikací.
Metodika: Použili jsme systém transverzálních AO dlah aplikovaných na povrch hrudního skeletu. Při sternálním infektu byla použita podtlaková drenáž ran. U kontrolní skupiny byla použita cerkláž.
Výsledky: AO osteosyntézou jsme léčili pět pacientů se sterilní mechanickou dehiscencí a dva pacienty se sternální dehiscencí na podkladě infekce. V kontrolní skupině bylo pět pacientů se sterilní mechanickou dehiscencí a dva pacienti se sternálním infektem. Srovnali jsme finanční náklady na provedení operace, délku hospitalizace a komplikace. U pacientů řešených AO osteosyntézou byla zjištěna úspora celkových finančních nákladů a zkrácení hospitalizace.
Závěr: Limitem aplikace AO dlah je dnes vyšší cena instrumentária. Naše zkušenosti podporují časné použití této metody. Při snížení rizika iatrogenního poranění se zkrátí doba hospitalizace a sníží se i celkové finanční náklady.

NAŠE SKÚSENOSTI SO ZÁCHOVNÝMI OPERÁCIAMI AORTÁLNEJ CHLOPNE

KOLESÁR A, SABOL F, LUCZY J, BEREŠ A, BEŇA M, VALOČÍK G
Klinika srdcovej chirurgie, VÚSCH, a. s., a UPJŠ LF, Košice, Slovensko

Úvod: Na rozdiel od chirurgie mitrálnej chlopne sa rekonštrukčné výkony aortálnej chlopne dostali do širšieho záujmu kardiochirurgov až v období posledných 10–15 rokov. Autori v svojej práci prezentujú krátkodobé výsledky prvých 15 záchovných operácií aortálnej chlopne vykonaných na Klinike srdcovej chirurgie UPJŠ LF a VÚSCH, a. s.
Metodika: U 6 pacientov sme vykonali náhradu ascendentnej aorty s reimplantáciou aortálnej chlopne v modifikácii podľa Davida, u 3 pacientov sme vykonali izolovanú plastiku cípov a anulu aortálnej chlopne a u 6 pacientov bola plastika cípov a anulu doplnená o suprakoronárnu náhradu ascendentnej aorty.
Súbor pacientov: 3 pacienti boli operovaní akútne pre disekciu ascendentnej aorty typu Stanford A, 12 pacientov bolo operovaných elektívne. V skupine elektívnych pacientov 5 boli indikovaní s diagnózou anuloaortálnej ektázie, 6 mali prolaps jedného z cípov aortálnej chlopne, 2 elektívne operovaní pacienti mali chronickú disekciu ascendentnej aorty typu Stanford A.
Výsledky: 2 pacienti operovaní pre akútnu disekciu typu A exitovali vo včasnom pooperačnom období na následky multiorgánového zlyhania, 13 pacientov bolo v dobrom stave prepustených do ambulantnej liečby. V 12 prípadoch bol stupeň aortálnej regurgitácie pri echokardiografickej kontrole pred prepustením 0–I u jedného pacienta po komplexnej plastike cípov bol stupeň aortálnej regurgitácie II. Všetci pacienti boli pri prepustení vo funkčnej klasifikácii NYHA I–II.
Záver: Na základe literárnych údajov a aj prvých vlastných skúseností sa domnievame, že rekonštrukčné výkony aortálnej chlopne napriek vyššej technickej náročnosti je možné vykonávať s akceptovateľnou mierou pooperačnej morbidity a mortality a v indikovaných prípadoch predstavujú zaujímavú terapeutickú alternatívu s potenciálnym benefitom pre operovaných pacientov.

NAŠE ZKUŠENOSTI S POUŽITÍM STENTGRAFTU E-VITA OPEN (JOTEC, GERMANY) PŘI OPERACÍCH DISEKCÍ AORTY TYPU A

KŘIVÁČEK P, ČERNÝ Š, PAVEL P, BENEDÍK J
Oddělení kardiochirurgie, Nemocnice Na Homolce, Praha

Úvod: K operacím pro disekci aorty typu A lze přistupovat dvěma způsoby. Můžeme se snažit o co nejjednodušší výkon – náhradu asc. aorty či se pokusit o komplexní výkon – náhradu asc. aorty, oblouku a stentgrafting desc. aorty. Na našem pracovišti, pokud to umožňuje nález a celkový stav pacienta, volíme komplexní přístup za použití stentgraftu E-vita open (Jotec, Germany).
Metody: V retrospektivně sledovaném období od 4/2006 do 7/2010 byla provedena operace s použitím stentgraftu E-vita open u 21 pacientů. Z celkového počtu operovaných disekcí to bylo u 44 % pacientů. Jediným kritériem, zda stentgraft použít, bylo rozhodnutí operatéra. Hypotermická oběhová zástava a selektivní mozková perfuze byla použita rutinně. V našem souboru bylo 17 (81 %) mužů a 4 (19 %) ženy. Věkový průměr byl 55 let. 14 (67 %) pacientů bylo operováno akutně. Všichni pacienti jsou v pravidelných intervalech kontrolováni pomocí CT angiografického vyšetření.
Výsledky: V klasickém sledovacím období (0.–30. den od operace) jsme zaznamenali 5 úmrtí (24 %). Z vážných pooperačních komplikací jsme se nejčastěji setkali s plicní a renální nedostatečností. K trombóze falešného lumen v místě implantace stentgraftu došlo u 11 (52 %) pacientů v časovém období do jednoho měsíce od operace. Ke kompletní trombóze falešného lumen distálně od implantovaného stentgraftu došlo zatím u 6 (29 %) pacientů v časovém období do 18 měsíců od operace.
Závěr: Přesto, že výkon za použití stentgraftu E-vita open je časově, technicky i finančně náročnější, nezřídka ušetří pacientovi ve srovnání s pouhou náhradou asc. aorty další reoperaci či implantaci stentu či stentgraftu.
I přes vyšší perioperační mortalitu dochází k rychlé trombóze falešného lumen v místě implantovaného stentgraftu a často i pod ním, což nás opravňuje i přes malý soubor pacientů provádět tento typ výkonů.

ENDOSKOPICKÝ VS. MINIINVAZIVNÍ ODBĚR V. SAPHENA MAGNA Z POHLEDU PACIENTA

KURFIRST V, ČANÁDYOVÁ J, MOKRÁČEK A
Kardiocentrum, Nemocnice České Budějovice, a. s.

Cíl: Porovnat objektivní a subjektivní parametry u pacientů podstupujících revaskularizační operaci myokardu, kterým byl odebrán žilní štěp současně endoskopickou a miniinvazivní metodou.
Materiál a metodika: V období od 1/2009 do 1/2010 bylo na kardiochirurgickém oddělení Nemocnice České Budějovice, a. s., provedeno celkem 39 kombinovaných odběrů v. saphena magna endoskopickou metodou (z pravé DK) a miniinvazivní metodou z krátkých kožních řezů (z levé DK). Za týden a za měsíc po operaci proběhla ambulantní kontrola ran. Další kontrola byla uskutečněna telefonicky, kdy byl s pacienty vyplněn krátký dotazník.
Výsledky: Průměrný věk operovaných byl 66,1 ± 7 let, průměrné BMI 28,1 ± 4 a ve sledovaném souboru převládali muži (71,8 %). Diabetes mellitus byl přítomen u 28,2 % pacientů, varixy dolních končetin u 23,1 % a ICHDK u 12,8 % pacientů. Ranné komplikace se vyskytly celkem u 5 pacientů (12,8 %). Na končetině po endoskopickém odběru to bylo u 1 pacienta (2,5 %), na končetině po miniinvazivním odběru u 4 pacientů (10,3 %). Menší bolestivost, lepší kosmetický výsledek a větší celková spokojenost byla popsána u endoskopického odběru (74,4 % pacientů). Pokud by pacienti měli na výběr, ve většině případů (87,5 %) by upřednostňovali endoskopický odběr před miniinvazivním odběrem. Pro převážnou většinu respondentů (92,3 %) jsou jizva na hrudi a jizvy na dolních končetinách po odběru žilních štěpů z kosmetického hlediska rovnocenné.
Závěr: Méně invazivní techniky odběru žilních štěpů oproti klasickému odběru významně snižují výskyt ranných komplikací v pooperačním období. Porovnali jsme tyto dvě metody (endoskopickou a minivazivní z krátkých kožních řezů) u selektované skupiny pacientů, kterým

byl žilní štěp odebrán těmito metodami současně. Relativně tím byla potlačena interpersonální rozdílnost v pocitovém vnímání bolesti, kosmetické vnímání a také rozdílné okolnosti při možném vzniku ranných komplikací (výskyt kombinace rizikových faktorů u jednotlivých pacientů, kontaminace ran na operačním sále, při převazech na pooperačním oddělení, osídlení kůže pacienta virulentními kmeny bakterií, otoky dolních končetin, malhygiena v domácím prostředí). Naše výsledky dokládají nižší výskyt ranných komplikací a větší celkovou spokojenost pacientů při použití endoskopické metody.

ROSSOVA OPERACE, NÁHRADA AORTÁLNÍ CHLOPNĚ PULMONÁLNÍM AUTOGRAFTEM, ČESKOBUDĚJOVICKÉ VÝSLEDKY

KURFIRST V[1], ZEMAN P[1], MIKULOVÁ A[1], FRÁNA R[1], ŠULDA M[1], ČANÁDYOVÁ J[1], ŠPATENKA J[2], VOJÁČEK J[3], MOKRÁČEK A[1]

[1] Kardiocentrum, Nemocnice České Budějovice, a. s., [2] Transplantační centrum, FN Motol, Praha, [3] Kardiochirurgická klinika, Kardiocentrum, FN Hradec Králové a LF UK

V období 6/2002–6/2010 bylo v českobudějovickém kardiocentru provedeno celkem 38 náhrad aortální chlopně pulmonálním autograftem (Rossova operace). Základní indikací byla symptomatická aortální vada u mladého nemocného (18–54 let). Jednou byl výkon kombinován s plastikou trikuspidální chlopně, jednou byl současně proveden uzávěr defektu septa komor a celkem 14× byla současně nahrazena vzestupná aorta cévní protézou.

Výsledky: 30denní mortalita 2 nemocní (5,26 %). Doba sledování 1 834 paciento-měsíců (4–100 měsíců). Následná mortalita 0 %. Neoaortální nedomykavost (AI) 36 nemocných 0–I/IV (94,7 %), jedna nemocná má AI II/IV (2,6 %) a jeden nemocný má AI II–III/IV (2,6 %). Nedomykavost na pulmonálním alograftu (PA) 0 %, stenóza na PA s PG více než 20 torrů jeden nemocný (2,6 %). Jeden nemocný byl reoperován pro nepravou výduť v centrální anastomóze pulm. autograftu, jeden nemocný má implantován trvalý kardiostimulátor.

Závěr: Rossova operace je v dnešní době stále velmi kontroverzní operací dospělé kardiochirurgie (nové bioprotézy, plastiky a záchovné operace aortální chlopně, selfmonitoring antikoagulace), nicméně se domníváme, že u relativně malého procenta nemocných nabízí dobrou alternativu náhrady aortální chlopně (ženy plánující těhotenství, rizikové aktivity, sportovci).

ZKUŠENOSTI S PERIOPERAČNÍ PROCEDUROU CRYOMAZE V ČESKÝCH BUDĚJOVICÍCH

KUTA B[1], KOVÁŘÍK A[1], MOKRÁČEK A[2], ŠULDA M[2]

[1] Kardiologické oddělení, [2] Kardiochirurgické oddělení, Kardiocentrum, Nemocnice České Budějovice, a. s.

Cíl: Retrospektivně jsme hodnotili dlouhodobou účinnost procedury cryoMAZE provedené pacientům s chronickou nebo paroxysmální fibrilací síní při jiné kardiochirurgické operaci.

Metodika: Do souboru byli zařazeni pacienti operovaní od začátku roku 2004 do konce roku 2008, celkem 243 osob (108 žen), průměrný věk 68,9 ± 8,2 roku, u kterých byla provedena chirurgická kryoablace pro chronickou nebo paroxysmální (77 pacientů) fibrilaci síní, u 136 pacientů byla provedena i pravostranná cryoMAZE.

Výsledky: Po roce od provedení mělo sinusový rytmus 73 % pacientů, nebyla zaznamenána komplikace spojená s užitím kryoenergie, 21 pacientů zemřelo během hospitalizace, další 4 do jednoho roku po operaci, 35 pacientům byl během jednoho roku implantován kardiostimulátor, 9 pacientů prodělalo CMP/TIA.

MAZE LEVÉ SÍNĚ POMOCÍ FOKUSOVANÉHO ULTRAZVUKU (HIFU), PRVNÍ VÝSLEDKY POUŽITÍ V ČR

LINDNER J[1], WICHTERLE D[2], GRUS T[1], ŠIMEK J[2], HAVRÁNEK Š[2]

[1] II. chirurgická klinika – kardiovaskulární chirurgie, [2] II. interní klinika kardiologie a angiologie, VFN a 1. LF UK, Praha

Úvod: MAZE – chirurgická léčba fibrilace síní – je zavedenou úspěšnou metodou a používá se jak současně s jiným kardiovýkonem, tak samostatně. K jejímu provedení se kromě standardní techniky rozstřižení stěny síně používají i jiné druhy energií, z nichž nejrozšířenější je kryoenergie a radiofrekvence. High Intensity Focused Ultrasound (HIFU) má výhody transmurality epikardiálně provedené léze a možnost použití bez mimotělního oběhu.

Materiál a metodika: K operaci jsme používali přístroj Epicor LP firmy SJM a sondy UltraCinch LP a UltraWand LP. Operaci jsme prováděli u kombinovaných výkonů ze střední sternotomie bez mimotělního oběhu. Tam, kde bylo nutné mimotělní oběh použít, jsme ho zavedli až po provedení MAZE. Do poloviny roku 2010 jsme odoperovali 5 nemocných, u 3 byla provedena současná revaskulizace myokardu bez mimotělního oběhu (OBCAB), u jednoho náhrada aortální chlopně a u jednoho plastika mitrální chlopně. Nemocní byli následně sledováni kardiologem. Časně po operaci měli 3 nemocní sinusový rytmus.

Závěr: HIFU se jeví jako perspektivní energie v léčbě fibrilace síní, naše pilotní studie má posoudit další možnosti použití, v budoucnu chceme tuto metodu používat především u OBCAB s fibrilací síní a dále u samostaných fibrilací z pravostranné thorakotomie.

MINIINVAZIVNÍ SYSTÉMY – LOW-FLOW PERFUZE V NORMOTERMII. NOVÁ ÉRA PERFUZE?

SVITEK V[2], LONSKÝ V[1], MANĎÁK J[2], BRZEK V[2], KUBÍČEK J[2], VOLT M[2], HARRER J[2]

[1] Kardiochirurgická klinika, FN Olomouc a LF UP, [2] Kardiochirurgická klinika, Kardioventrum, FN Hradec Králové a LF UK

Úvod: Optimální hodnota perfuze během MO není doposud jednoznačně exaktně určena. Použití minisystémů často vede k nutnosti snížení průtoku v důsledku sníženého venózního návratu v uzavřeném okruhu s centrifugální pumpou. Vyvstává otázka, v jakém poměru jsou výhody nízkého průtoku a riziko hypoperfuze.

Metoda: Do studie bylo zařazeno 54 pacientů, kteří byli indikováni k elektivní chirurgické revaskularizaci myokardu. Byli randomizováni do dvou skupin. Skupina mCPB (26 pacientů) byla operována s pomocí miniinvazivního a cCPB (28 pacientů) s pomocí konvenčního mimotělního oběhu v otevřené modifikaci. Srovnali jsme způsob vedení perfuze (hemodiluce, průtok), příčiny rozdílů, jejich důsledky pro kvalitu perfuze a patofyziologické aspekty vlivu na organismus.

Výsledky: Ve skupině mCPB byl statisticky významně nižší průtok (1,8 vs. 2,3 l/min/m^2, $p < 0{,}001$).

V průběhu perfuze byly u skupiny mCPB dosaženy vyšší hodnoty hematokritu a koncentrace hemoglobinu. Hodnoty dodávky kyslíku do tkání a laboratorních parametrů globální hypoperfuze během perfuze byly bez statisticky významného rozdílu.

Závěr: Uzavřený systém MO u minisystémů zcela zásadně mění přístup k vedení perfuze během normotermie výrazným snížením hodnoty průtoku arteriální pumpou. Vysvětlením je nejenom nižší peroperační hemodiluce, a tak zvýšení transportní kapacity krve pro kyslík, ale i menší aktivace imunitního systému s dopadem na dysfunkci mikrocirkulace. Technicky vynucené snížení průtoku u minisystémů je výhodné a je organismem dobře tolerováno.

MODELOVÁNÍ PRŮTOKOVÝCH TLAKOVÝCH KŘIVEK, URČOVÁNÍ ADEKVÁTNÍ VELIKOSTI KOMORY MECHANICKÉ SRDEČNÍ PODPORY PRO RŮZNĚ VELIKÉ PACIENTY

MACKŮ D, JEŽEK F

Katedra kybernetiky, FEL, ČVUT, Praha

Cíl: Používáme programovací jazyk Modelica k modelování průtokových a tlakových křivek u pacientů s různou velikostí. Každý pacient má své unikátní systémové a plicní vaskulární řečiště. Definujeme parametry vaskulárního řečiště pro popis vaskulárních řečišť pacienta. Parametry vaskulárních řečišť získáváme vyhodnocováním průtokových a tlakových křivek v čase. Naším vedlejším cílem je vysvětlit vytvoření neočekávané arteriální hypertenze na pulsatilní mechanické srdeční podpoře u extrémně malých pacientů popisované v literatuře. Různě veliká vaskulární řečiště jsou přizpůsobena různým tepovým objemům srdce, aby bylo dosaženo charakteristické fyziologické tlakové křivky. Pro dosažení stejné, ale „umělé" tlakové křivky v různě velikých vaskulárních řečištích musí být proto použita pulsatilní mechanická srdeční podpora s různými tepovými objemy. Pulsatilní mechanická srdeční podpora by měla být pacientovi „ušita na míru".

Metoda: Německá firma Berlin Heart, která vyrábí pulsatilní mechanické srdeční podpory pro děti, má pět různých velikostí komor pump (10, 25, 30, 50 a 60 ml). Výběr adekvátní velikosti komory se provádí podle velikosti pacienta – podle jeho hmotnosti. Americká firma Thoratec používá jenom jednu velikost komory (65 ml) pro všechny dospělé pacienty s různě velikým vaskulárním řečištěm. Po implantaci pulsatilní mechanické srdeční podpory Thoratec mají všichni pacienti stejný tepový objem – 65 ml, a tedy stejný průměrný průtok krve za dobu ejekce (65 ml za 300 ms = 13 l/min). Průměrný průtok krve za dobu ejekce, průměrná rychlost krve za dobu ejekce je u extrémně malých pacientů vyšší a u extrémně velkých pacientů nižší ve srovnání s fyziologickými podmínkami. Na základě průtokových a tlakových křivek jsme stanovili parametry systémového vaskulárního řečiště pro extrémně malého pacienta (35 ml), středního pacienta (65 ml) a extrémně velkého pacienta (100 ml). Do takto definovaných vaskulárních řečišť jsme v programu vkládali pulsatilní pumpu s jedním tepovým objemem (65 ml). U námi definovaného extrémně malého pacienta jsme vytvořili hypertenzi (tlak nad 140 mm Hg), u námi definovaného extrémně velkého pacienta jsme vytvořili hypotenzi (tlak pod 100 mm Hg)

Závěr: Modelování průtokových a tlakových křivek nám pomáhá lépe porozumět chování krve ve vaskulárním řečišti. Je zřejmé, že pro spolehlivou a bezpečnou funkci pulsatilních mecha-

nických srdečních podpor je potřeba přizpůsobovat tepový objem vypuzovaný do ascendentní aorty nebo plicnice požadavkům vaskulárního řečiště a jeho parametrů.

ŘEŠENÍ TRAUMATICKÝCH LÉZÍ SESTUPNÉ HRUDNÍ AORTY PŘI ROZSÁHLÝCH POLYTRAUMATECH IMPLANTACÍ STENTGRAFTŮ NA PRACOVIŠTI CKTCH V BRNĚ

MALÍK P[1], TŘETINA M[1], PETRIKOVITS E[2], RŮŽIČKA P[3], ONDRÁŠEK J[1], NĚMEC P[1]
[1] CKTCH, Brno, [2] KC Vysočina, Jihlava, [3] Trafford General Hospital, Manchester, Velká Británie

V prezentaci rozebíráme vybranou skupinu 18 konsekutivních nemocných, kteří byli odesláni na pracoviště CKTCH pro traumatickou lézi hrudní aorty jako součást polytraumatu a kteří byli ošetřeni implantací hrudního stentgraftu.
Etiologii poranění aorty při traumatických dějích představuje v drtivé většině případů decelerační mechanismus (autonehody, pády z výšky) a jen zcela výjimečně jiný mechanismus (zavalení). Predilekčním místem, kde k poranění dochází, je isthmus aorty za odstupem levé podklíčkové tepny, jen vzácně se aorta trhá distálněji. Rozsah postižení bývá různý dle intenzity traumatizujícího děje, od parciální ruptury s lehkým prokrvácením paraaortálních struktur až po rozsáhlé devastující léze či úplné transsekce s rozsáhlými hematomy, šířícími se podél aorty oběma směry či masivně krvácející do pohrudničních dutin. Prakticky vždy jde o ošetření v emergentní nebo urgentní návaznosti na traumatický děj, i když jsme zaznamenali případ, kdy se do té doby nepoznaná transsekce projevila až odloženě masivním krvácením do GIT. Rozsah polytraumat s poraněním aorty a mnohočetnými frakturami končetin, pánve, obratlů a žeber, s kraniotraumaty, silně krvácejícími rupturami nitrobřišních orgánů u pacientů často v bezvědomí kontraindikuje velký chirurgický výkon na aortě. Implantace stentgraftu je pak jedinou možnou metodou, jak nemocnému účinně pomoci.
V prezentaci popisujeme a obrazově dokumentujeme typické traumatické léze aorty a techniku implantace stentgraftů, kterou používáme na našem pracovišti. Komentujeme následné sledování nemocných, které ihned po implantaci většinou překládáme na jiná pracoviště a uvádíme a dokumentujeme výsledky provedených zákroků.
U všech nemocných, kteří byli na pracoviště dopraveni živí, se podařilo stentgraft implantovat na požadované místo, utěsnit trhlinu a zastavit krvácení. Žádný pacient nezemřel v přímé souvislosti s výkonem. Z celého souboru, jsme ztratili jediného nemocného, který exitoval na jiném pracovišti 8. den po implantaci, když v mezidobí prodělal několik následných operací. Jasná souvislost s implantovaným stentgraftem nebyla sekčně prokázána.
Závěr: Implantace stentgraftů do traumatických lézí sestupné hrudní aorty je velmi účinnou metodou léčení s výbornými výsledky. Ve zkušených rukách jde o rychlou, bezpečnou a relativně snadnou techniku, která je v řadě případů také jedinou možností účinné léčby aortálních lézí u nemocných s rozsáhlými polytraumaty.

TRANSKATETROVÁ IMPLANTACE AORTÁLNÍ CHLOPNĚ MEDTRONIC COREVALVE V IKEM

MALÝ J[1], ŽELÍZKO M[2], NETUKA I[1], JANEK B[2], KOTULÁK T[3], SZÁRSZOI O[1], MAREK T[2], PIRK J[1]
[1] Klinika kardiovaskulární chirurgie, [2] Klinika kardiologie, [3] Klinika anesteziologie a resuscitace, IKEM, Praha

Úvod: Transkatetrová implantace aortální chlopně (TAVI) se v současné době stává plnohodnotnou možností léčby pro nemocné s významnou aortální stenózou, u nichž je kontraindikován kardiochirurgický výkon. Ve sdělení uvádíme naše zkušenosti s touto technikou spolu s pooperačním sledováním nemocných.
Metody a výsledky: V období prosinec 2008–červenec 2010 bylo provedeno 35 transkatetrálních implantací aortální chlopně (systém Medtronic CoreValve Revalving třetí generace) u nemocných s těsnou aortální stenózou. Pacienti (12 mužů a 23 žen) měli průměrný věk 81,4 ± 6,1 roku (69–92); průměrné hodnoty logistického EuroSCORE byly 19,3 ± 8,9 % (8–42), střední aortální gradient 59,8 ± 19,8 mm Hg (30–86 mm Hg), plocha aortálního ústí 0,37 ± 0,11 cm^2/m^2 (0,16–0,58) a průměrná ejekční frakce 53 ± 10 %. Technická úspěšnost výkonu byla 100 % a v průběhu prvních 30 dnů jsme neměli žádnou závažnou komplikaci (MACE – úmrtí, infarkt myokardu, mozková příhoda – 0 %). Došlo k významnému poklesu aortálního středního gradientu na konečných 3,0 ± 2 mm Hg. Významně se zlepšil klinický stav hodnocený klasifikací NYHA, z průměrných hodnot 3,0 ± 0,5 před výkonem na 1,4 ± 0,4 za 30 dní po výkonu.
Závěry: U nemocných s významnou aortální stenózou a vysokým operačním rizikem představuje transkatetrální implantace aortální chlopně výkon s vysokou úspěšností a přijatelným periprocedurálním rizikem s jednoznačným klinickým a hemodynamickým zlepšením.

THORAKOSKOPICKÁ IMPLANTACE LEVOKOMOROVÝCH EPIKARDIÁLNÍCH STIMULAČNÍCH ELEKTROD – ZKUŠENOSTI, VÝSLEDKY

MARTINČA T, SKALSKÝ I
Klinika kardiovaskulární chirurgie, IKEM, Praha

Cíl: Retrospektivně zhodnotit výsledky a zkušenosti našich thorakoskopických implantací epikardiálních stimulačních elektrod, především operační, pooperační komplikace a kontrolu funkčních parametrů elektrod v tříletém horizontu.
Metodika: Od 12/2006 do 8/2010 jsme provedli 84 thorakoskopických implantací. Elektrody byly umístěny na laterální stěnu LK v úrovni n. phrenicus. Ve 30 případech šlo o reoperaci po předchozím kardiochirurgickém výkonu. Pro zhodnocení operačních a pooperačních komplikací byly použity operační protokoly a hospitalizační záznamy. Kontrolu funkčních parametrů provádí kardiologové v antiarytmické ambulanci.
Výsledky: V souvislosti s „learning curve" (prvních 20 pacientů) se u 6 pacientů během výkonu objevila FK a 3 z nich následně prodělali krátkodobou KPCR. Žádný pacient nezemřel a u nikoho se neobjevil žádný neurologický deficit. Sedm pacientů jsme konvertovali na minithorakotomii (4× zašlá pleura, 2× nedostatečné technické vybavení, 1× krvácení z povrchové žíly). Průměrná hodnota pooperačního stimulačního prahu byla 1,4 V. Po 3 letech 1,5 V.
Závěr: Miniinvazivní thorakoskopická implantace stimulačních elektrod je bezpečná metoda s nízkým chirurgickým rizikem a následnými komplikacemi. U naprosté většiny zkontrolovaných pacientů zůstávají funkční parametry elektrod i po 3 letech dobré a srovnatelné s operačními hodnotami.

KOMPLETNÍ ATRIOVENTRIKULÁRNÍ BLOK U DĚTÍ PO OPERACI VROZENÉ SRDEČNÍ VADY

MATĚJKA T, VOJTOVIČ P, KUBUŠ P, JANOUŠEK J, ŠKOVRÁNEK J
Dětské kardiocentrum, FN Motol, Praha

Úvod: Závažnou pooperační komplikací u dětí s vrozenou srdeční vadou je kompletní atrioventrikulární blokáda vyžadující doživotní závislost na kardiostimulátoru. Implantace endovasálního stimulačního systému u malých dětí je zatížena významnými riziky, proto je u těchto pacientů nutno chirurgicky implantovat epikardiální systém.
Pacienti a výsledky: Sledovali jsme výskyt pooperační kompletní AV blokády u všech dětí s intrakardiální srdeční vadou operovaných v Dětském kardiocentru FN Motol v letech 1990–2010. Z celkového počtu 6 386 operací v mimotělním oběhu bylo nutno řešit 61 případů (0,95 %) získané AV blokády III. stupně vyžadující implantaci stimulačního systému. U 55 dětí byl stimulační systém implantován časně po operaci vrozené srdeční vady (2 až 30 dní, medián 14 dní), u 6 dětí s různě dlouhým časovým odstupem (2 až 15 let), kdy došlo po přechodném zotavení převodního systému k opětovnému vzniku kompletní AV blokády. V 17 případech (27,8 %) vznikla kompletní AV blokáda po uzávěru komorového defektu (izolovaný i mnohočetný), v 10 případech (16,3 %) po operaci defektu AV septa (kompletní i inkompletní forma), v 8 případech (13,1 %) po náhradě mitrální chlopně, v 7 případech (11,4 %) po resekci subaortické stenózy, v 6 případech (9,8 %) po korekci Fallotovy tetralogie, v 6 případech (9,8 %) po korekci dvojvýtokové pravé komory, ve 4 případech (6,5 %) po operaci korigované transpozice velkých arterií s komorovým defektem a ve 3 případech (6,3 %) po náhradě trikuspidální chlopně. U 46 dětí byl stimulační systém implantován epikardiálně, u 15 dětí endovasálně. Věk dětí při implantaci byl od 1 měsíce až do 17 let.
Závěr: Implantace kardiostimulačního systému je indikována u dětí s kompletní AV blokádou po operaci vrozené srdeční vady. Výskyt této komplikace je vzhledem k celkovému počtu operací velmi nízký.

VLIV TACROLIMU NA INTIMÁLNÍ PROLIFERACI ŽILNÍCH ŠTĚPŮ V EXPERIMENTU

MATIA I[1], VARGA M[1], LODEREROVÁ A[2], ADAMEC M[1]
[1] Klinika transplantační chirurgie, [2] Pracoviště klinické a transplantační patologie, IKEM, Praha

Úvod: Intimální proliferace je častou příčinou stenóz a uzávěrů cévních rekonstrukcí i stentů v nativních tepnách. K jejímu potlačení se zejména v kardiologii používají stenty potažené inhibujícími látkami. Jednou z nejrozšířenějších je sirolimus. Nevýhodou sirolimem potažených stentů je ale vysoké riziko trombózy po přerušení antiagregační terapie způsobené inhibicí endotelializace. Jako alternativa k sirolimu se v experimentu i klinice začíná používat tacrolimus.
Cíl: Zhodnotit vliv celkově podávaného tacrolimu na rozvoj intimální hyperplazie a endotelializaci žilních štěpů po jejich arterializaci u potkanů.

Materiál a metody: Iliolumbální žíly potkanů kmene Lewis jsme implantovali do břišní aorty izogenních zvířat. Zvířatům ve zkoumaných skupinách jsme denně aplikovali intramuskulárně tacrolimus v dávce 0,2 mg/kg (skupina B) nebo 0,1 mg/kg (skupina C). Kontrolním zvířatům ve skupině A jsme nepodávali žádný lék. Po třiceti dnech jsme odebrali arterializované žilní štěpy k histologickému a imunohistochemickému vyšetření. Hodnotili jsme přítomnost endoteliálních buněk, tloušťku intimální a mediální vrstvy a stupeň infiltrace adventiciální vrstvy MHCII+, CD4+ a CD8+ buňkami.
Výsledky: Šíře intimální vrstvy v skupině B (5,0 ± 1,0 μm) byla statisticky nižší ($p < 0,05$) ve srovnání se skupinou C (7,0 ± 3,0 μm). Intimální vrstva ve skupině A bez léčby (12,7 ± 7,0 μm) byla ve srovnání s oběma intervenovanými skupinami naopak statisticky vyšší ($p < 0,01$). Šíře mediální vrstvy a stupeň infiltrace adventiciální vrstvy MHCII+, CD4+ a CD8+ buňkami byly mezi skupinami bez statistické významnosti. Luminální povrch žilních štěpů ve všech skupinách tvořila vrstva endotelových buněk.
Závěr: Podávání tacrolimu (FK506) vedlo k inhibici neointimální proliferace u arterializovaných žilních štěpů potkanů. Tacrolimus neovlivnil reparaci endotelové vrstvy takto léčených štěpů.

CHIRURGIA SAFENO-FEMORÁLNEJ JUNKCIE (SFJ) A JEJ ANOMÁLIÍ V LIEČBE CHRONICKEJ VENÓZNEJ INSUFICIENCIE DOLNÝCH KONČATÍN

MAZUCH J, MIŠTUNA D, HUĽO E, ČERVENÁ Z
Chirurgická klinika, UNM Martin a JLF UK, Slovensko

Safeno-femorálna junkcia a jej reflux hrá významnú úlohu v patogenéze a liečbe chronickej venóznej insuficiencie pri varikóznej chorobe dolných končatín. Oblasť SFJ je aj najčastejším miestom venóznych anomálií, ktoré tiež participujú v klinickom obraze CHVI a varikóznej choroby. Medzi najčastejšie anomálie SFJ počítame aneuryzmatické rozšírenia terminálnej časti VSM, anomálne vústenia vúsťujúcich vén a dvoch akcesórnych safén (VSA) medialis et lateralis. Ďalšie anomálie tvoria zdvojenia VSM, separátne vústenia, ako aj separátne vústenia jej prítokových vén (tributeries). Práve tieto okolnosti sú jednoznačnou indikáciou pre radikálne angiochirurgické riešenie a zrušenie ich refluxu. Ostáva mylnou predstavou, že moderné ablačné metódy povrchového venózneho systému ako rádiofrekvenčná ablácia, laserova ablácia ako aj sklerotizačné metódy by vyriešili tieto angiochirurgické problémy. Preto crossecto mia a vysoká ligatúra ostáva stále základným chirurgickým výkonom. Súčasťou ďalšej radikality ostáva stripping VSM rôznymi technikami, ligatúra všetkých insuficientných perforátorov a odstránenie všetkých anomálií venózneho systému a venóznej hypertenzie.

MINIINVAZIVNÍ CHIRURGICKÁ KRYOABLACE SÍNÍ. REÁLNÁ ALTERNATIVA KATETRIZAČNÍ ABLACE PERZISTENTNÍ A PERMANENTNÍ FIBRILACE SÍNÍ?

MICHEL M[1], ČERNÝ Š[1], PETRUS J[2], PETRŮ J[2], NEUŽIL P[2], TÁBORSKÝ M[3]
[1] Kardiochirurgické oddělení, [2] Kardiologické oddělení, Nemocnice Na Homolce, Praha, [3]I. interní kardiologická klinika, FN Olomouc a LF UP

Úvod: Katetrizační ablace dosahuje v léčbě paroxysmální fibrilace síní (FS) výborných výsledků. U perzistentní a permanentní FS jsou výsledky katetrizačních ablací již méně uspokojivé. Vzhledem k významné progresi miniinvazivních technik v kardiochirurgii je další léčebnou možností chirurgická miniinvazivní endokardiální kryoablace (cryoMAZE), která nabízí vytvoření lézí napodobující klasickou chirurgickou MAZE miniinvazivní cestou.
Metody: Retrospektivní zhodnocení vlastního souboru 28 nemocných, u kterých byla provedena izolovaná cryoMAZE. Výkony byly provedeny za použití mimotělního oběhu a kardioplegické zástavy cestou limitované pravostranné minithorakotomie (n = 26) nebo za použití robotického systému da Vinci (n = 2).
Výsledky: V období od 7/2008 do 8/2010 jsme provedli 28 chirurgických ablací FS. Šlo o 26 mužů a 2 ženy s průměrným věkem 58,1 ± 7,7 roku (rozpětí 46–76 let). U 25 pacientů (89 %) byla FS klasifikována jako permanentní a u 3 pacientů (11 %) jako perzistentní. Průměrná doba trvání arytmie před zákrokem byla 86,3 ± 87,2 měsíce (rozpětí 9–432 měsíců). U 15 nemocných (54 %) jsme provedli ablaci v obou síních. Dalším přidruženým výkonem byla plastika trikuspidální chlopně (2×), uzávěr perzistujícího foramen ovale (4×). Nikdo z nemocných nezemřel a nepozorovali jsme žádnou závažnější pooperační komplikaci. Byla jedna vynucená konverze na sternotomii. 93 % pacientů opustilo nemocnici se sinusovým rytmem (SR) nebo pravidelným stimulovaným rytmem. Průměrná doba sledování byla 11,6 ± 7,3 měsíce (0–25 měsíců). Po 6 měsících mělo při klinické kontrole 86 % pacientů (18/21) stále SR, po 12 měsících mělo SR 93 % nemocných (13/14). Průměrná doba mimotělního oběhu byla v našem souboru 142,57 ± 46,93 min a průměrná doba svorky 89,82 ± 25,14 min.
Závěr: Chirurgická kryoablace FS cestou minithorakotomie nebo s pomocí robotického systému da Vinci je reprodukovatelný, bezpečný a efektivní výkon. Umožňuje kromě ablace provést i další zákroky jako okluzi ouška levé síně, volumredukci LS nebo plastiku trikuspidální chlopně bez střední sternotomie. Krátkodobé výsledky jsou slibné a tato technika má potenciál stát se alternativou katetrizační ablace. K indikaci k zákroku však musí dojít na základě komplexního arytmologického vyšetření. Podmínkou volby správné ablační strategie je vytváření center pro léčbu FS, která budou schopna posoudit a posléze ošetřit pacienta komplexně.

KONTINUÁLNÍ MONITORACE KREVNÍCH PLYNŮ PŘI MIMOTĚLNÍM OBĚHU – ZVÝŠENÍ BEZPEČNOSTI A KVALITY PERFUZE

MLEJNSKÝ F[1], KUNSTÝŘ J[2], VYKYDAL I[1], LINDNER J[1]
[1] II. chirurgická klinika – kardiovaskulární chirurgie, [2] Klinika anesteziologie, resuscitace a intenzivní medicíny, VFN a 1. LF UK, Praha

Úvod: V současné době jsou k monitoraci změn vnitřního prostředí a jejich následné korekci při mimotělním oběhu (MO) během kardiochirurgické intervence používány dva přístupy. Jedním je kontinuální sledování krevních plynů pomocí přístroje přidaného k MO s průběžnou úpravou parametrů. Druhým přístupem je kombinace kontinuálního měření saturace v žilní krvi (případně parciálního tlaku kyslíku – pO_2 v arteriální lince) s opakovanou analýzou krevních vzorků v biochemickém analyzátoru (zpravidla po 30 minutách).
Metoda: Na našem pracovišti používáme od roku 2005 průtokový monitorovací systém CDI 500 TERUMO, který umožňuje kontinuální sledování parametrů krve (pO_2, pCO_2, pH, K^+, SO_2, hematokrit – HTC, hemoglobin – Hgb, teplotu) a dalších vypočítaných hodnot (BE, HCO_3^-, SO_2, spotřebu kyslíku). Uvedené parametry lze zobrazovat při aktuální teplotě nebo přepočítané na 37 °C.
Největší přínos systému vidíme především v situacích, kdy se v průběhu MO některé ze zmíněných parametrů významně mění. A to buď záměrně, jako součást operačního postupu, nebo v případě neočekávaných komplikací. Jde zejména o operace v hypotermii, kdy zásadním způsobem v průběhu MO klesá (stoupá) teplota, hematokrit a spotřeba O_2. Dalším příkladem jsou operace na otevřeném srdci v ochranné atmosféře CO_2, kdy je při intenzivním odsávání z operačního pole nutné eliminovat CO_2, jehož vzestup bývá obvykle náhlý. Perfuziolog může v takovém případě na kolísání koncentrace CO_2 reagovat okamžitě. Dále je možné dříve a optimálně zasáhnout (hemofiltrace, medikace) při hyperkalemii zapříčiněné větším množstvím podávané kardioplegie. V uvedených případech okamžitá reakce zamezí tomu, aby se hodnoty krevních plynů po delší dobu pohybovaly mimo fyziologické meze. Také méně častou a nepředvídatelnou technickou komplikaci (oxygenátor, směšovač plynů) lze ihned odhalit a adekvátně na ni reagovat.
Uvedená metoda kontinuální monitorace se nám také velmi osvědčila u kriticky nemocných pacientů napojených na mimotělní membránovou oxygenaci (ECMO). Byla s úspěchem použita při V-A i V-V zapojení. On-line zobrazované hodnoty umožňovaly optimální nastavení parametrů podpory i ventilátoru.
Závěr: Domníváme se, že metoda kontinuální monitorace krevních plynů je přínosem pro kvalitu a bezpečnost MO. Vzhledem k tomu, že přístroj umožňuje export dat v tištěné i elektronické formě, je možné vyhotovit záznam o průběhu MO.

POSTTRAUMATICKÁ DISEKCE KAROTID – SKUTEČNĚ VZÁCNÉ PORANĚNÍ?

MOLÁČEK J[1], TŘEŠKA V[1], BAXA J[2], HOUDEK K[1], ČERTÍK B[1], ŠULC R[1],FREMUTH J[3], KOBR J[3]
[1] Chirurgická klinika, [2] Klinika zobrazovacích metod, [3] Dětská klinika, FN Plzeň a LF UK

Úvod: Posttraumatická disekce na karotickém řečišti je vždy velmi závažné poranění, nastává nejčastěji následkem tupého traumatu hlavy a krku nebo při hyperextenzi, flexi či rotaci krku. Podle literatury jde spíše o raritní událost. Symptomatologie tohoto poranění je často opožděná, a to může vést k pozdní diagnóze se závažnými komplikacemi.
Metody: Autoři prezentují svoje zkušenosti s léčbou 4 nemocných (včetně jednoho dětského pacienta) s posttraumatickou disekcí karotid na Chirurgické klinice FN v Plzni za posledních 12 měsíců. Diskutují úskalí časné diagnostiky a možnosti terapie, je-li indikována.
Závěr: Cílem sdělení je upozornit na možné závažné poranění karotického řečiště, které se může vyskytovat v každém věku a možná častěji, nežli je obecně přijímáno. Upozorňuje na možné komplikace spojené s pozdní diagnózou, a tedy nutnost pomýšlet na toto zranění.

Podpořeno VZ LF UK v Plzni 0021620819.

VYUŽITÍ PEKTORÁLNÍHO MUSKULOKUTÁNNÍHO AXIÁLNÍHO V-Y LALOKU KE KRYTÍ STERNÁLNÍCH DEFEKTŮ

MOLITOR M[1], ŠIMEK M[2], ZÁLEŠÁK B[1], VESELÝ J[3], LONSKÝ V[2]
[1] Oddělení plastické a estetické chirurgie, [2] Oddělení kardiovaskulární chirurgie, FN Olomouc, [3] Klinika plastické a estetické chirurgie, FN u sv. Anny v Brně a LF MU

Úvod: Infekční ranné komplikace po kardiovaskulárních operacích jsou vzácným, ale vážným problémem s uváděnou mortalitou 0,4–5,1 %. Po zvládnutí infekce zůstává největším

problémem rekonstrukce hrudní stěny. Defekt musí být krytý dobře vaskularizovanou tkání a sutura musí být bez napětí.
Metoda: Představujeme naši metodu krytí defektu pomocí stopkovaného pektorálního laloku s V-Y kožním ostrovem. Tuto operaci provádíme od roku 2007. V příspěvku popisujeme techniku operace a předvádíme několik kasuistik pacientů.
Závěr: Námi používaný lalok je spolehlivý a lehce proveditelný. Jeho krevní zásobení je bohaté a dovoluje sešití všech tkání bez napětí. Nevýznamné pooperační komplikace laloku, které se mohou objevit, se dají lehce zvládnout.

PŘÍNOS IMPLANTABILNÍ LEVOSTRANNÉ MECHANICKÉ SRDEČNÍ PODPORY U KRITICKY NEMOCNÝCH PŘED TRANSPLANTACÍ SRDCE

NETUKA J[1], MALÝ O[1], SZÁRSZOI H[1], ŘÍHA H[2], TUREK I[1], SKALSKÝ I[1], MÁLEK I[3], HEGAROVÁ M[3], DORAZILOVÁ T[3], KOTULÁK T[2], PIRK J[1]
[1] Klinika kardiovaskulární chirurgie, [2] Klinika anesteziologie a resuscitace, [3] Klinika kardiologie, IKEM Praha

Cíl: Použití mechanických srdečních podpor je široce akceptovanou modalitou terapie u pacientů s refrakterním srdečním selháním. Dříve široce rozšířené pulsatilní systémy však mají mnohé limity (velikost komory systému a jejich dlouhodobá životnost), které omezují jejich širší využití. Implantabilní srdeční podpory skýtají potenciál překonání těchto nedostatků, a nabízejí tak trvanlivější alternativu s možností komfortnější a dlouhodobější cirkulační podpory.
Soubor a metodika: Hodnoceno bylo 40 konsekutivních pacientů (věk 52 [15–63]; 30 : 10 M: Ž) po implantaci levostranné srdeční podpory (LVAD) HeartMate II pro terminální stadium srdečního selhání po vyčerpání maximální farmakologické podpory; u 5 pacientů byla primární indikací refrakterní vysoká fixovaná plicní arteriální rezistence. Etiologicky nejčastější diagnózou byla dilatační kardiomyopatie (42,5 %). Předoperační parametry jsou uvedeny jako průměr a SD: CI 2,0 ± 0,7 l/min/m^2, NYHA IV 88 %, EFLK 17 ± 6 %, EFPK 30 ± 6 %, sTK 93 ± 15 mm Hg, syst. PAP 46 mm Hg, PCWP 24 mm Hg, CVP 15 mm Hg.
Výsledky: Kumulativní cílový ukazatel (transplantace [55 %], explantace po recovery [2,5 %] nebo nekomplikovaný průběh cirkulační podpory) byl v hodnoceném období dosažen u 80 % pacientů. Pravostranná VAD byla doplněna u 1 pacienta. Průměrná doba podpory do transplantace dosáhla 226 dnů. Z přeživších prvních 30 dnů na LVAD bylo možné 95 % pacientů propustit do ambulantního sledování. Nejčastější komplikací byly tromboembolické komplikace (3 pacienti), příčinou úmrtí pak sepse (4/7).
Závěr: Implantabilní LVAD s kontinuálním krevním průtokem prokázala v našem souboru z hlediska trvanlivosti svoji účinnost i v horizontu dvouleté cirkulační podpory. Prokázala přínos nejen z hlediska snížení predikované mortality v souboru, ale zároveň zásadně přispěla ke zlepšení funkční klasifikace i kvality života pacientů.

IN SITU LEMAITRE BYPASS

NOVOTNÝ T, STAFFA R, KŘÍŽ Z
II. chirurgická klinika, FN u sv. Anny v Brně a LF MU

Úvod: *In situ* venózní žilní bypass představuje alternativu reverzního žilního bypassu pro revaskularizaci dolních končetin. Jeho hlavními výhodami jsou lepší kongruence v místě cévních anastomóz a výhodnější hemodynamika konvergentního žilního štěpu. Autoexpandibilní LeMaitre valvulotom díky mechanismu zajišťujícímu automatické přizpůsobení velikosti řezných nožů a centrování nástroje umožňuje účinnou valvulotomii v širokých úsecích žíly a bezpečnou v užších segmentech, při použití pouze jednoho nástroje. Peroperační dopplerometrická detekce spojek do žilního systému, s jejich cíleným ošetřením z drobných řezů, přispívá k dalšímu snížení invazivity výkonu. Cílem práce je zhodnotit naše dvouapůlleté zkušenosti s touto metodou.
Pacienti a metoda: V období 2/2008–8/2010 byl na naší klinice *in situ* LeMaitre bypass použit k periferní revaskularizaci dolních končetin u 24 pacientů (19 mužů a 5 žen), průměrného věku 68 let (47–81 let). Indikací k rekonstrukci byla ve 21 případech (88 %) gangréna končetiny, ve 2 případech (8 %) klaudikace (Fontaine IIb). V jednom případě (4 %) šlo o akutní uzávěr podkolenní tepny pro entrapment syndrom při jejím útlaku svalovou šlachou. Metodu jsme vzhledem k nákladům s ní spojeným vyhradili pro pacienty s nálezem gracilní vena saphena magna, nevhodné pro reverzní rekonstrukci.
Výsledky: V uvedeném období bylo implantováno 8 femoropopliteálních (33 %), 1 popliteopopliteální (4 %), 5 krurálních (21 %) a 10 pedálních bypassů (42 %). Průměrná doba sledování byla 14 měsíců (rozmezí 2–30 měsíců), 30denní mortalita byla 0 %. V jednom případě byl bypass po zhojení s úspěchem využit jako tepenný přítok i pro volný svalový lalok přenesený na cévní stopce. Byla nutná 1 reoperace 14 měsíců od implantace, kdy jsme přerušili 2 hemodynamicky významné zkraty do žilního systému. Kumulativní primární a sekundární průchodnost rekonstrukcí byla 96 %. Zaznamenali jsme 1 časný uzávěr rekonstrukce do 24 hodin od výkonu (popliteopedální bypass na ATP). Vzhledem k peroperačnímu nálezu těžkého sklerotického postižení výtokové tepny jsme pokus o trombektomii neindikovali.
Závěr: *In situ* LeMaitre bypass představuje metodu periferní tepenné končetinové rekonstrukce zatíženou nízkou perioperační morbiditou a mortalitou s dobrými pooperačními výsledky. Zejména v případě krurálních a pedálních rekonstrukcí nám často umožňuje vytvoření venózního bypassu tam, kde by vena saphena magna pro svůj malý periferní průměr a kvalitu nebyla v reverzní pozici použitelná.

CHIRURGICKÁ RADIOFREKVENČNÍ ABLACE FIBRILACE SÍNÍ V KARDIOCENTRU HRADEC KRÁLOVÉ

NOVÝ J
Kardiochirurgická klinika, Kardiocentrum, FN Hradec Králové a LF UK

V přehledu je prezentován soubor 250 pacientů operovaných v Kardiocentru Fakultní nemocnice Hradec Králové v letech 2004–2010, u nichž byla peroperačně provedena radiofrekvenční ablace pro fibrilaci síní. Spektrum provedených výkonů pro uvedenou arytmii na naší klinice obsahuje jak standardní unipolární přístup v levé síni, ablaci v obou síních, tak bipolární přístup. Část prezentovaného souboru tvoří pacienti s thorakoskopicky provedenou ablací.

SROVNÁNÍ DVOU METOD IMPLANTACE NÁHRADY AORTÁLNÍ CHLOPNĚ V CKTCH V LETECH 2005–2009

ONDRŮŠKOVÁ O, NEŠPOR D, NĚMEC P
CKTCH, Brno

Úvod: Implantace náhrady aortální chlopně patří mezi jedny z nejčastějších operací v kardiochirurgii. Jde buď o samostatný výkon, nebo o součást kombinované operace. V CKTCH se užívají k implantaci arteficiální chlopně dvě metody. V prvním případě se chlopeň našívá kontinuální suturou obvykle z 6 monofilamentózních stehů, v druhém případě se chlopeň implantuje pomocí jednotlivých stehů s podložkami.
Soubor a metodika: V CKTCH bylo v letech 2005–2009 operováno 698 pacientů s prostou náhradou aortální chlopně. Srovnáváme časné pooperační výsledky obou metod implantace. U 459 pacientů byla použita kontinuální sutura, u 239 pacientů byly použity jednotlivé stehy s podložkami. V prvním případě se časný pooperační drobný, hemodynamicky nevýznamný leak objevil u 28 pacientů (6,1 %). Pro velký, hemodynamicky významný leak museli být dva pacienti reoperováni (0,4 %). V druhém případě se drobný paravalvární leak vyskytl v 19 případech (7,9 %), jeden pacient musel být pro významný leak reoperován (0,4 %).
Závěr: Porovnání výsledků obou souborů není statisticky významné. Oba způsoby implantace aortální náhrady jsou tedy srovnatelné a technicky možné.

MOŽNOSTI NEINVAZIVNÍHO HODNOCENÍ VOLEMIE (PRELOADU) V ČASNÉM OBDOBÍ PO VÝKONU V ECC

PAVLÍK P, ČERNOŠEK J, BERKOVÁ K
CKTCH, Brno

Cíl: Posouzení stavu volemie u pacienta po operaci v ECC za použití invazivní i semiinvazivní monitorace. Přínos simulované tekutinové zátěže pomocí elevace dolních končetin. Snaha o vytvoření jednoduchého protokolu použitelného v časném pooperačním období, kdy dochází k velkému posunu tekutin mezi jednotlivými kompartmenty, změnám ve vaskulárním tonu a pacient může být ohrožen jak hypo- tak hypervolemií.
Metody: 35 pacientů po revaskularizaci, náhradě aortální chlopně nebo po kombinovaném výkonu na srdci v ECC bylo monitorováno současně pomocí PICCO, plicnicového katetru s kontinuálním měřením srdečního výdeje včetně RVEDV a TTE + dopplerovského monitorování. V průběhu první hodiny po výkonu byl u pacientů na řízené ventilaci posuzován vliv elevace dolních končetin na statické i dynamické parametry preloadu (CVP, PAPO, MPAP, MAP, RVEDV, PPV, SVV, CO/CI, aortální Doppler Flow). Pacienti byli v době testování ventilováni uniformním způsobem (Vt 8 ml/kg, PEEP + 10 cm H_2O). Požadované polohy bylo dosaženo podržením DK pod úhlem 45° od podložky, horní polovina těla byla vodorovná. Změny ve sledovaných parametrech byly hodnoceny procentuálně. U všech pacientů byl test opakován zhruba po jedné hodině, tekutiny byly podávány podle zvyklostí pracoviště (koloidy + krystaloidy), účinek byl posuzován zpětně (ΔMAP, SvO_2, laktátemie).
Výsledky: U 71 % pacientů byly procentuální změny sledovaných parametrů po provedení manévru větší > 10 %, u 48 % pacientů > 15 %. Při uvedeném nastavení ventilačních parametrů byly méně významné ΔPPV, ΔSVV než ΔCVP, ΔRVEDV, ΔCO/CI a dopplerovsky měřený Δflow. Opakované vyšetření prokázalo příznivý hemodynamický efekt u 4/5 pacientů pova-

žovaných za potenciální respondenty. U pacientů s dobrou echokardiografickou vyšetřitelností se dopplerovsky měřený Δflow zdá být vhodným parametrem.
Závěr: Test odpovědi na objemovou zátěž pomocí elevace dolních končetin je snadno proveditelný, reprodukovatelný a i při malé invazivitě může pomoci v posouzení stavu volemie pacienta, Spolu s echokardiografickými parametry představuje alternativu k invazivnějším metodám.

STŘEDNĚDOBÉ VÝSLEDKY OPERACÍ PULMONÁLNÍ CHLOPNĚ

PETR P, ČERNÝ Š, GEBAUER R, POPELOVÁ J, JEHLIČKA P, PLÁŠIL P, TENCER T
Kardiochirurgické oddělení, Nemocnice Na Homolce, Praha

V letech 2005–2010 jsme provedli chirurgickou náhradu pulmonální chlopně celkem u 82 dospělých nemocných s vrozenou srdeční vadou (VSV) průměrného věku 41 let.
Soubor tvořilo: 57 dospělých s Fallotovou tetralogií (TOF) po radikální korekci s reziduální těžkou pulmonální regurgitací (54×) nebo s pulmonální restenózou (3×), 1 dospělý s TOF bez radikální korekce se sekundární atrezií plicnice, 2 dospělí s neoperovanou pulmonální stenózou (PS), 11 pacientů po chirurgické nebo balonkové valvulotomii PS s reziduální těžkou pulmonální regurgitací (PR) (8×) nebo restenózou (3×), 2 nemocní s PR při dilataci plicnice, 8 nemocných s pulmonální atrezií nebo dvojvýtokovou pravou komorou se zdegenerovaným homograftem a 1 pacientka s neoperovanou transpozicí velkých tepen.
U 61 pacientů (74 %) jsme volili biologickou náhradu, z toho 3× všitou do konduitu, u 19 pacientů (23 %) jsme implantovali homograft a dvěma nemocným (2,5 %) jsme implantovali mechanickou protézu do pulmonální pozice. Průměrná doba sledování činila 3 roky (63–1 měsíc). Po operaci zemřeli 2 nemocní (2,4 %), kteří byli operováni v kritickém stavu (NYHA 4) s velmi nízkým plicním průtokem. Za prediktory pooperační mortality a morbidity pokládáme 1. věk, 2. pokročilé srdeční selhání s dilatací a špatnou funkci pravé komory, 3. přidružené kardiovaskulární patologie, 4. délka MO (reoperace). Gradienty na pulmonální protéze byly hodnoceny dopplerovsky, regurgitace semikvantitativně (1 = malá, 2 = mírná, 3 = střední, 4 = masivní). V průměru 3 roky od náhrady pulmonální chlopně byli všichni přežívající nemocní v dobrém klinickém stavu, v průměrné funkční třídě 1,5 s významným zlepšením oproti stavu před operací, bez nutnosti reoperace či jiné reintervence. Hemodynamické nálezy u implantovaných bioprotéz se nelišily od homograftů, u kterých došlo 2× k distálnímu zalomení se systolickým gradientem nad 40 mm Hg. Systolické i střední gradienty u bioprotéz CE Magna byly nesignifikantně nižší než u jiných bioprotéz. Výskyt mírné reziduální regurgitace byl vyšší u homograftů a jiných bioprotéz oproti bioprotéze CE Magna. Mechanická náhrada v pulmonální pozici může být alternativou pro pacienty, kteří již mají jinou mechanickou protézu.

Podpořeno výzkumným záměrem MZOFNM2005 (VZMZO 64203-6306).

THORAKOSKOPICKÁ ABLACE FIBRILACE SÍNÍ METODOU „BOX-LESION" – KRÁTKODOBÉ VÝSLEDKY

POJAR M[1], VOJÁČEK J[1], HAMAN L[2], PAŘÍZEK P[2], NOVÝ J[1], HARRER J[1]
[1] Kardiochirurgická klinika, Kardiocentrum, FN Hradec Králové a LF UK,
[2] I. interní klinika, FN Hradec Králové a LF UK, Kardiocentrum, FN Hradec Králové

Úvod: Fibrilace síní (FS) je nejčastější poruchou srdečního rytmu.
Cíl: Seznámit s prvotními zkušenostmi a krátkodobými výsledky thorakoskopické ablace fibrilace síní v Kardiocentru Hradec Králové. Thorakoskopická ablace fibrilace síní je novou metodou používanou u nemocných s FS bez dalšího závažného srdečního onemocnění.
Metoda: V období květen 2009–květen 2010 byla na Kardiochirurgické klinice FN Hradec Králové provedena thorakoskopická radiofrekvenční ablace metodou „box-lesion" (Gemini, Medtronic, Inc., Minneapolis, USA) u 13 nemocných průměrného věku 55 ± 10 let. Soubor tvořilo 84,6 % mužů a 15,4 % žen. Paroxysmální formu FS mělo 9 nemocných (69,2 %), perzistentní 4 nemocní (30,8 %). Uzávěr ouška levé síně pomocí stapleru byl proveden u jednoho nemocného.
Výsledky: Během operace a v pooperačním období nebyly zaznamenány žádné komplikace spojené s vlastní ablací. Průměrná délka operace byla 136,2 ± 30,9 minuty, délka pooperační hospitalizace pak v průměru 6,8 ± 2,2 dne. U žádného nemocného nedošlo ke konverzi thorakoskopického přístupu. U 4/13 nemocných (30,8 %) byly zachyceny paroxysmy FS v pooperačním období. Při propuštění byl u 12/13 (92,3 %) nemocných zachován sinusový rytmus. Po 3 měsících přetrvával u 9/11 (81,8 %) nemocných sinusový rytmus (na základě vyhodnocení 24hodinového EKG holterovského vyšetření). Punkce pleurálního výpotku byla provedena u dvou nemocných.
Závěr: Prvotní zkušenosti ukazují, že jde o miniinvazivní chirurgickou metodu v léčbě fibrilace síní s dobrými krátkodobými výsledky.

SPEKTRUM PACIENTŮ INDIKOVANÝCH K OPERACI NA PULMONÁLNÍ CHLOPNI, PLICNICI NEBO VÝTOKOVÉM TRAKTU PRAVÉ KOMORY

POPELOVÁ J, ČERNÝ Š, GEBAUER R, PETR P
Kardiochirurgické oddělení, Nemocnice Na Homolce, Praha

Od dubna 2005 do července 2010 bylo v Nemocnici Na Homolce operováno celkem 416 dospělých s vrozenou srdeční vadou (VSV) průměrného věku 40,7± 14,9 roku, reoperace po výkonu v dětství tvořily celkem 50 %.
Z celého souboru bylo 86 pacientů (21 %) indikováno k výkonu na pulmonální chlopni, plicnici nebo výtokovém traktu pravé komory (RVOT). V této skupině tvořily reoperace po výkonu v dětství 92 %. Šlo o 57 pacientů s Fallotovou tetralogií (TOF), 16 pacientů s pulmonální stenózou (PS) a 13 pacientů s komplexními vadami (K).
Kromě výkonu na pulmonální chlopni byl proveden současný výkon na mitrální chlopni 6×, na trikuspidální chlopni 22×, na aortální chlopni 5×, náhrada kořene nebo ascendentní aorty 4×, uzávěr defektu komorového septa 10×, uzávěr defektu síňového septa 3×, plastika plicnice 13×, plastika větve plicnice 13×, resekce aneurysmatu RVOT 25×, resekce subvalvární pulmonální stenózy 2×, myektomie septa 1×, uzávěr píštěle mezi aortou a pravou komorou 1×, resekce anuerysmatu levé komory 1×, výkon na koronárních tepnách 4×, korekce podle Rastelliho 1×, MAZE 15×, implantace epikardiálních elektrod 2×.
Hospitalizační mortalita činila 2,3 %, 30denní mortalita byla nulová. Zemřeli 2 pacienti, kteří byli před operací ve funkční třídě NYHA IV a měli nízký plicní průtok. Po operaci se signifikantně zlepšila funkční třída ve všech skupinách *(viz tabulku)*, u pěti žen proběhlo do 3 let po operaci úspěšné těhotenství.

VSV	Počet	Prům. věk	NYHA před oper.	Po oper. *p*	(T-test)
TOF	57	32 ± 9,6	2,3 ± 0,74	1,5 ± 0,5	< 0,0001
PS	16	42 ± 10,8	2,7 ± 0,99	1,5 ± 0,46	0,0004
Komplexní VSV	13	28 ± 8,5	2,8 ± 0,84	1,45 ± 0,48	0,0029
Celkem	86				

Za optimální považujeme, aby dospělí pacienti s VSV byli operováni kombinovaným operačním týmem, složeným z dětského a zkušeného dospělého kardiochirurga na pracovišti dospělé kardiochirurgie. Nezbytnou podmínkou je centralizace těchto operací, která umožňuje získání dostatečných zkušeností. K dobrým výsledkům přispívá dle našeho názoru komplexní řešení všech reziduálních nálezů i arytmií, ale i správná a včasná indikace.

Podpořeno výzkumným záměrem MZOFNM2005 (VZMZO 64203-6306).

100 HYBRIDNÍCH VÝKONŮ V TERAPII ICHDK

ROKOŠNÝ S, BALÁŽ P, JANOUŠEK L, ADAMEC M
Cévní oddělení Kliniky transplantační chirurgie, IKEM, Praha

Úvod: Perkutánní endovaskulární výkony prováděné intervenčními radiology a angiology si našly stabilní místo v léčbě ICHDK. Systematické zlepšování endovaskulárních technik postupně nahrazuje klasické operační řešení. Existuje však široká skupina pacientů s multietážovým, okluzivně-stenotickým postižením tepenného řečiště, kdy je namístě využití endovaskulárního a chirurgického přístupu současně.
Cíl: Zhodnocení výsledků primární, primární asistované průchodnosti a záchrana končetiny u pacientů s provedeným kombinovaným výkonem v období 6/2007–6/2010.
Metodika: Autoři prezentují vlastní soubor pacientů (n = 100), kteří byli operováni kombinovaným výkonem současně cévním chirurgem na operačním sále. Soubor tvoří skupina pacientů s chronickou kritickou ischemií, akutní končetinovou ischemií a pacienti s ischemickými klaudikacemi. Výkony tvořily: balonková dilatace s implantací či bez implantace stentu (BA/BA+S) aortoilického řečiště se současnou infrainguinální rekonstrukcí (n1 = 65), infrainguinální rekonstrukce se současnou BA/BA+S povrchní stehenní tepny/infrapopliteálních tepen (n2 = 22) a aortoilická rekonstrukce v kombinaci s BA/BA+S povrchní stehenní tepny (n3 = 13). Ambulantní dispenzarizace s USG/CTA/AG kontrolou byly provedeny po 6, 12 a 24 měsících. Výsledky studie byly zhodnoceny statistickou metodou s použitím mnohorozměrové analýzy.
Závěr: Výsledky primární, primární asistované průchodnosti obou typů rekonstrukcí a záchrana končetiny jsou v prezentovaném souboru u 100 pacientů srovnatelné s výsledky zahraničních studií, a potvrzují tak význam využití hybridních výkonů v léčbě pacientů s ICHDK.

NEŠKODÍME PACIENTŮM SE STENÓZOU KAROTIDY?

ŘÍHA D, BOBUŠ M, FILIPIAK M, BULEJČÍK J, BLAHA L, ŠOLEK R
Centrum cévní a miniinvazivní chirurgie, Nemocnice Podlesí, a. s., Třinec

Autoři se ve svém sdělení zamýšlejí nad problematikou řešení stenotické karotidy. Situace v rozhodování je jednodušší u symptomatických stenóz, kde procentuální vyjádření stenózy dává poměrně jasnou indikaci k chirurgické nebo endovaskulární intervenci.
Avšak vzhledem k tomu, že hlavně ve vyšším věku je prevalence stenóz ACI < 50 % vysoká (75 % u mužů, 62 % u žen) a prevalence 50% stenóz nízká (7 % u mužů, 5 % u žen), zůstává hlavní otázka nad asymptomatickými stenózami. Nehledě na to, že symptomy ze stenóz < 50 % v populaci jsou relativně časté. Zde hlavní otázka spočívá v detekci nestabilního – vulnerabilního pláku, protože spoléhat se jen na procenta a čekat, až dosáhnou všeobecně uznávané míry k indikaci řešení, může pacienta poškodit. Na druhé straně z klinického hlediska je zřejmé, že velké množství významně stenózujících plátů nikdy nezpůsobí CMP/TIA. A v těchto případech můžeme zase pacientovi i při správné indikaci podle procenta zúžení uškodit. V práci dále rozebíráme diagnostické možnosti, ale nabádáme i k poctivému a etickému jednání s pacientem ohledně rizika intervence na karotidě.

NAŠE ZKUŠENOSTI S MINIMÁLNĚ INVAZIVNÍMI KARDIOCHIRURGICKÝMI VÝKONY Z MINITHORAKOTOMIE NA MIMOTĚLNÍM OBĚHU (2008–2010)

SKALSKÝ I[1], MARTINČA T[1], MALÝ J[1], NETUKA I[1], PIRK J[1], KRAMÁŘ P[2], ŘÍHA H[2], KOTULÁK T[2], HODR D[2]
[1] Klinika kardiovaskulární chirurgie, [2] Klinika anesteziologie a resuscitace, IKEM, Praha

Úvod: Minimálně invazivní kardiochirurgie se rozvíjí v posledních letech rychlým tempem a současný vývoj stále směřuje k operačním zákrokům, které zatěžují pacienta co možná nejméně.
Cíl: Cílem našeho sdělení je zhodnotit naše zkušenosti s operacemi z minithorakotomie s využitím thorakoskopu a mimotělního oběhu v IKEM v období 2008–2010.
Metodika: V období 2008–2010 jsme operovali 60 pacientů z pravostranné a levostranné minithorakotomie. Z celkového počtu reoperací u 10 pacientů (16 %) šlo o reoperaci po předchozí sternotomii, pro ACB u 5 pacientů (8 %), resp. 5 po náhradě chlopně (8 %). Mimotělní oběh jsme použili u všech pacientů, a to kanylací společné stehenní tepny a žíly a dále kanylací jugulární žíly, eventuálně přímou kanylací horní duté žíly. Kardioplegie byla použita u 28 pacientů (46,6 %), z toho pouze u 2 pacientů krystaloidní. Chceme demonstrovat širokou škálu výkonů, které lze minimálně invazivní technikou provést.
Výsledky: Z celkového počtu 60 pacientů byla celková hospitalizační mortalita 4 pacienti (6,6 %), z nichž u 2 pacientů šlo o reoperace. Peroperačně jsme 2× museli konvertovat na sternotomii (1× krvácení z resekované LS a 1× pro disekci aorty). Z pooperačních komplikací jsme měli revizi pro krvácení u 2 pacientů. Neurologické komplikace měli 4 pacienti (6,6 %), renální 6 (10 %), z toho polovina vyžadující hemodialýzu, plicní 3 (5 %), ranné 2 (3,3 %) – lymfatická píštěl v třísle.
Závěr: Hlavní výhoda minimálně invazivních operací s použitím thorakoskopu, jako je snížená invazivita a větší pooperační komfort pro pacienta, je nesporná. Počtem výkonů stoupá zkušenost operačního týmu, a tím se eliminuje počet komplikací a délka celého operačního výkonu. Operace srdce z minithorakotomie a s pomocí thorakoskopu jsou nedílnou součástí moderní kardiochirurgie.

PERIADVENTICIÁLNÍ SYSTÉM S ŘÍZENÝM UVOLŇOVÁNÍM SIROLIMU PRO PREVENCI NEOINTIMÁLNÍ HYPERPLAZIE U AUTOLOGNÍCH ŽILNÍCH ŠTĚPŮ

SKALSKÝ I[1], SZÁRSZOI O[1], FILOVÁ E[2,3], MALUŠKOVÁ J[1], PIRK J[1], BAČÁKOVÁ L[2,3]
[1] Klinika kardiovaskulární chirurgie, IKEM, Praha, [2] Fyziologický ústav, AV ČR, Praha, [3] Centrum výzkumu chorob srdce a cév, Praha

Cíl: Autologní žilní štěpy jako aortokoronární bypass často podléhají intimální hyperplazii a v důsledku toho vznikají zúžení a uzávěry. Cílem práce bylo zamezit intimální hyperplazii pomocí nově vyvinutého perivaskulárního systému, který dlouhodobě uvolňuje sirolimus.
Materiál a metodika: Systém s řízeným uvolňováním tvoří polyesterová síťka potažená kopolymerem kyseliny L-mléčné a ε-kaprolaktonu uvolňující sirolimus, která je určena na ovinutí kolem autologního žilního štěpu současně při jeho implantování. Hodnotili jsme uvolňování sirolimu a jeho účinky na hladké svalové a endoteliální buňky *in vitro*. Síťky s řízeným uvolňováním sirolimu byly implantovány do a. carotis com. králíkům a následně byla hodnocena neointimální hyperplazie žilních graftů po 3 a 6 týdnech.
Výsledky: Polyesterová síťka potažená kopolymerem uvolňovala *in vitro* sirolimus 6 týdnů. Sirolimus uvolňovaný ze síťky inhiboval růst hladkých svalových buněk i endotelových buněk v 7denních *in vitro* experimentech. Počet hladkých svalových buněk klesl o 29 % a počet endotelových buněk o 75 % po 7 dnech uvolňování sirolimu ze síťky při zachovaní vysoké viability buněk. Po implantaci síťek uvolňujících sirolimus do králíků došlo ke snížení tloušťky intimy o 47 % po 3 týdnech a o 56 % po 6 týdnech od implantace ve srovnání s žilou. Implantovaná čistá síťka bez sirolimu snížila tloušťku intimy o 35 % po 3 týdnech a o 46 % po 6 týdnech.
Závěr: Systém řízeného uvolňování sirolimu určený na periadventiciální aplikaci u autologních žilních štěpů inhiboval růst hladkých svalových buněk *in vitro* a zabránil rozvoji neointimální hyperplazie *in vivo* u králíků. Perivaskulárně aplikovaná síťka uvolňující sirolimus je proto slibným prostředkem pro prevenci vzniku stenóz a uzávěrů autologních cévních štěpů.

POUŽITÍ MECHANICKÝCH SRDEČNÍCH PODPOR V CKTCH BRNO

SLAVÍK J, HORVÁTH V, ŇOREK R, NEŠPOROVÁ J, PÍCHOVCOVÁ B
CKTCH, Brno

Úvod: Mechanická srdeční podpora je v některých případech poslední nadějí pacientů v terminálním stadiu srdečního selhání nebo u pacientů, které se nedaří odpojit do mimotělního oběhu po srdeční operaci.
Na našem pracovišti byly v minulosti použity mechanické srdeční podpory několika typů. Indikací byla nemožnost odpojení pacienta od mimotělního oběhu po srdeční operaci. Výsledky však nebyly uspokojivé. V prosinci 2007 jsme vytvořili program srdečních podpor, v němž jsme se orientovali na 2 moderní typy podpůrných systémů. Byly také rozšířeny indikace nasazení srdeční podpory.
Materiál a metody: V období 12/2007–8/2010 byly použity 2 typy srdečních podpor: centrifugální pumpa Levitronix jako krátkodobá a střednědobá podpora. Tato pumpa byla použita jako levostranná, pravostranná a biventrikulární podpora. Jako levostranná dlouhodobá podpora byla použita plně implantabilní axiální pumpa HeartMate II.
Pacienti: V období 12/2007–8/2010 jsme provedli 24 implantací u 20 pacientů. HeartMate II jsme implantovali u 5 pacientů, z nich u 1 pacienta byl implantován HeartMate II jako změna typu podpory po LVAD Levitronix. U 15 pacientů byla nasazena pumpa Levitronix a u 1 pacienta jsme použili pumpu Levitronix s oxygenátorem. Primární indikace k aplikaci srdeční podpory byly tyto: 14× nemožnost odpojení pacienta od mimotělního oběhu, 5× DKMP, 1× AIM.
Výsledky: HeartMate II: (5 pacientů): 1 – na podpoře (1 měs.), 3 – OTS (3, 8, 6 měs.), 1 – exitus (43 d. – MOF). Levitronix: (16 pacientů): LVAD (11 pacientů): 5 – OTS (13, 28, 8, 31, 27 d.), 1 – změna podpory na RVAD (18 d.), 1 – změna podpory na LVAD HM II (38 d.), 4× exitus (32, 5, 17, 5 d.); BiVAD (5 pacientů): 1 – OTS (12 d.), 1 – recovery (35 d.), 1 – změna podpory na LVAD (42 d.), 2 – exitus (29, 25 d.); RVAD (2 pacienti): 2 – recovery (32, 8 d.); Levitronix + oxygenátor (1 pacient): 1 – změna podpory na RVAD (3 d.). Ze 20 pacientů jsme provedli u 9 pacientů transplantaci srdce, u 3 pacientů došlo k zotavení myokardu a obnově funkce; 1 pacient zůstává na dlouhodobé podpoře; 7 pacientů zemřelo.
Závěr: Nové moderní typy mechanické srdeční podpory umožňují pacientům v terminální fázi srdečního selhání úspěšně přečkat období čekání na srdeční transplantaci nebo zotavení myokardu. S jejich nasazením došlo k výraznému zlepšení klinických výsledků.

AUTOLOGNÍ FEMORÁLNÍ ŽÍLA PŘI ŘEŠENÍ INFEKCE AORTÁLNÍ CÉVNÍ PROTÉZY

STAFFA R, KŘÍŽ Z, VLACHOVSKÝ R, DVOŘÁK M, NOVOTNÝ T
II. chirurgická klinika, FN u sv. Anny v Brně a LF MU

Úvod: Jednou z nejzávažnějších a nejobávanějších komplikací v cévní chirurgii je infekce aortální cévní protézy, jejíž mortalita dosahuje až 75 %. Standardním řešením je explantace infikované cévní protézy a revaskularizace dolních končetin extraanatomickým (axilobifemorálním) bypassem. Výsledky nejsou uspokojivé vzhledem k riziku reinfekce (až 20 %) a riziku okluze bypassu s následnou amputací končetiny (až 43 %). Také další modality (*in situ* náhrada protézou smáčenou v rifampicinu nebo silver graftem, alogenním tepenným nebo žilním štěpem či náhrada pomocí autologní vena saphena magna) jsou zatíženy vyšším rizikem rekurentní infekce (až 20 %) a amputace (až 25 %). Nejlepším řešením se jeví *in situ* náhrada pomocí autologní vena femoralis superficialis (femorální žíla). Cílem studie bylo ověřit tuto premisu na vlastním souboru.
Pacienti/metoda: V období 6/2007–8/2010 byl graft z autologních femorálních žil použit jako tepenná náhrada v aortoileofemorální pozici u 14 pacientů (11 mužů, 3 ženy, průměrný věk 59,6 roku, rozmezí 49–75 let); 11× jako náhrada infikované cévní protézy (4× aortobifemorální, 4× jednostranné aortofemorální, 2× náhrada jednoho raménka aortobifemorální protézy, 1× náhrada ileofemorální protézy).

U 3 pacientů se zvýšeným rizikem infekce (gangréna, pozitivní CRP, febrilie) byla provedena tepenná rekonstrukce pomocí graftu z autologní femorální žíly jako primární výkon (2× aortofemorální, 1× ileofemorální). Pozitivní mikrobiální nález byl u 13 pacientů souboru. Pacienti byli sledováni v intervalech 1, 3 a 6 měsíců. Cílem bylo sledovat průchodnost rekonstrukce, vyloučit rekurentní infekci, vyloučit aneurysmatickou dilataci štěpu a otok odběrové končetiny.
Výsledky: V průběhu sledování pacientů souboru (průměrná délka 22,7 ± 10,9 měsíce, rozmezí 1–39 měsíců) nezemřel žádný pacient v souvislosti s provedenou operací a žádný pacient nemusel být reoperován. V souboru nebyla pozorována plicní embolizace ani jiná vážnější komplikace jako rekurentní infekce, okluze štěpu, amputace končetiny, maligní edém končetiny po odběru femorální žíly, aneurysmatická dilatace žilního štěpu. V jednom případě (7,1 %) byl pozorován přechodný benigní otok odběrové končetiny, dobře kontrolovaný kompresivní punčochou. Rovněž u jednoho pacienta (7,1 %) bylo zaznamenáno hojení rány po odběru hluboké žíly *per secundam*, 2 pacienti ve sledovaném období (8 a 24 měsíců po operaci) zemřeli bez souvislosti s výkonem, s funkčním žilním bypassem, bez známek rekurentní infekce.
Závěr: Výsledky studie hovoří ve prospěch metody řešení infekce aortální cévní protézy autologní femorální žílou ve srovnání s jinými modalitami. Femorální žíla má všechny výhody autologního materiálu, včetně jeho odolnosti vůči infekci, a zároveň splňuje požadavek na dostatečný průměr cévy pro aortoileofemorální pozici. Riziko rekurentní infekce je minimální, dlouhodobá průchodnost graftů vynikající. Obava z otoku dolní končetiny po odběru femorální žíly je neopodstatněná.

PEDÁLNÍ BYPASS: DESETILETÉ ZKUŠENOSTI

STAFFA R, KŘÍŽ Z, BUČEK J, VLACHOVSKÝ R, DVOŘÁK M
II. chirurgická klinika, FN u sv. Anny v Brně a LF MU

Úvod: Autoři představují soubor 110 pacientů, jimž byl v uplynulém desetiletí (říjen 2000–leden 2010) implantován pedální bypass. Jde o největší soubor pacientů s pedálním bypassem v ČR. Statistickou analýzou vyhodnocují, jak ovlivňuje dlouhodobé výsledky diabetes mellitus pacientů, délka bypassu, kompozitní versus nekompozitní stavba bypassu a volba pedální tepny pro distální anastomózu (arteria dorsalis pedis versus arteria plantaris communis).
Pacienti/metoda: Soubor tvoří 83 mužů (75,5 %) a 27 žen (24,5 %), průměrného věku 64,0 ± 10,6 roku (rozmezí 21–83 let). 74 (67,3 %) pacientů má diabetes mellitus. 96 pacientů sledovaného souboru (87,3 %) trpělo chronickou kritickou ischemií dolní končetiny s defektem (SVS-ISCVS kategorie 5), devět (8,2 %) mělo klidové bolesti (SVS-ISCVS kategorie 4), u pěti pacientů (4,5 %) šlo o akutní ischemii. Pro bypass byla nejčastěji použita autologní reverzní nebo *in situ* vena saphena magna. Kompozitní graft byl použit u 13 (11,8 %) pacientů. Podle délky graftu byly bypassy rozděleny na „dlouhé" s proximální anastomózou na arteria femoralis communis nebo arteria femoralis superficialis (53 pacientů; 48,2 %) a „krátké" grafty s proximální anastomózou na arteria poplitea (57 pacientů; 51,8 %). Distální anastomóza byla založena na arteria dorsalis pedis (56 pacientů; 50,9 %) nebo arteria plantaris communis (54 pacientů; 19,1 %).
Výsledky: V průběhu sledování (průměr 30 ± 26,4 měsíce; rozmezí 1,2–91,2 měsíce) byla pozorována okluze 21 graftů (19,1 %). U devíti z nich (7,3 %) byla průchodnost obnovena včasnou embol-/trombektomií nebo trombolýzou. Žádný pacient nezemřel během operačního výkonu, 30denní mortalita byla 1,8 %. Třináct pacientů (11,8 %) podstoupilo vysokou amputaci končetiny (v bérci nebo ve stehně). Kumulativní primární a sekundární průchodnost pedálních bypassů a kumulativní četnost zachování ohrožené končetiny (Kaplan-Meier Survival Analysis) byly 67,2; 69,5 a 78,0 %. Statistická analýza (log-rank test, hladina významnosti $\alpha = 0,05$) ukázala, že „krátké" a nekompozitní grafty vykazovaly signifikantně lepší dlouhodobé výsledky. Diabetes mellitus a volba výtokové pedální tepny výsledky neovlivnily.
Závěr: Pedální bypass je často jedinou možností, jak zachránit kriticky ischemickou končetinu. Jde o metodu s velmi nízkým rizikem a velmi dobrými dlouhodobými výsledky, které byly v naší studii ovlivněny délkou bypassu a jeho kompozitní stavbou, naopak nebyly ovlivněny diabetem pacientů a umístěním distální anastomózy.

OPERACE S MIMOTĚLNÍM OBĚHEM NEBO BEZ NĚJ U „HIGH RISK PATIENTS". PROSPEKTIVNÍ RANDOMIZOVANÁ STUDIE PRAGUE-6: PŘEDBĚŽNÉ VÝSLEDKY

STRAKA Z, HLAVIČKA J, JELÍNEK Š, JIRÁSEK K, KOLESÁR M, VANĚK T, BRŮČEK P
Kardiochirurgická klinika, FNKV a 3. LF UK, Praha

Úvod: Aortokoronární bypass bez mimotělního oběhu (MO) představuje bezpečnou alternativu standardní chirurgické revaskularizace myokardu. Publikované prospektivní randomizované studie včetně naší studie PRAGUE-4 neprokázaly statisticky významný rozdíl ve výskytu úmrtí, AIM, CMP a renálního selhání 30. den po operaci u neselektovaného souboru pacientů. Cílem sdělení je v prospektivní randomizované studii porovnat výsledky obou metod u nemocných s vysokým operačním rizikem (aditivní EuroSCORE ≥ 6).
Soubor nemocných a metodika: Nemocní indikovaní k chirurgické revaskularizaci myokardu s EuroSCORE ≥ 6 byli randomizováni do skupin A (on-pump) a B (off-pump). Celkem bylo randomizováno 182 pacientů, operováno bylo 98 nemocných ve sk. A a 84 ve sk. B. Za primární kombinovaný cílový ukazatel jsme zvolili úmrtí, AIM, CMP a renální selhání 30. den po operaci.
Výsledky: Výskyt primárního kombinovaného cílového ukazatele do 30. dne jsme zaznamenali v 15 případech ve skupině A, oproti 5 případům ve skupině B ($p = 0,035$). Ve skupině A jsme rovněž zaznamenali vyšší mortalitu (5,1 % vs. 2,4 %, $p = 0,324$), vyšší výskyt AIM (8,16 % vs. 2,4 %, $p = 0,085$) a CMP (2,04 % vs. 1,2 %, $p = 0,628$). Rozdíl výskytu kombinovaných primárních cílových ukazatelů dosahuje statistické významnosti, jejíž hranici se blíží i výskyt AIM do 30. pooperačního dne.
Závěr: Předběžné výsledky studie PRAGUE-6 u vysoce rizikových pacientů zatím ukazují na nižší výskyt kombinovaných primárních cílových ukazatelů u pacientů operovaných bez MO. Tento rozdíl dosahuje statistické významnosti.

Tato práce byla podpořena výzkumným záměrem Univerzity Karlovy v Praze č. MSM 0021620817, uděleným Ministerstvem školství, mládeže a tělovýchovy České republiky.

IMPLANTACE MECHANICKÉ SRDEČNÍ PODPORY HEARTMATE II U PACIENTŮ S LEIDENSKOU MUTACÍ

SZÁRSZOI O[1], PIRK J[1], MALÝ J[1],TUREK D[1], SKALSKÝ I[1],ŘÍHA H[2], NETUKA I[1]
[1] Klinika kardiovaskulární chirurgie, [2] Klinika anesteziologie a resuscitace, IKEM, Praha

Chirurgický zákrok, často spojený s déletrvající imobilizací, představuje spouštěcí mechanismus pro vznik tromboembolických příhod u jinak zdravých a asymptomatických pacientů s vrozenou trombofilií. Zejména u pacientů podstupujících operaci srdce může trombofilie způsobit závažné komplikace. Mutace FV Leiden se nachází v genu pro faktor V a je nejzávažnější z doposud identifikovaných mutací v genech ovlivňujících srážlivost krve. I když existují již první studie popisující kardiochirurgické operace u pacientů s leidenskou mutací, údaje o jejím vlivu na perioperační průběh u pacientů po implantaci mechanické srdeční podpory nejsou zatím k dispozici.
Cílem této studie bylo retrospektivně zhodnotit vliv vrozené trombofilní mutace FV Leiden v souboru pacientů, kterým byla v IKEM implantována mechanická srdeční podpora HeartMate II. Od 1. 12. 2006 do 30. 6. 2010 bylo na našem pracovišti provedeno 43 implantací srdeční podpory HeartMate II. U 5 pacientů (11,6 %) byla laboratorně diagnostikována mutace FV Leiden. Z toho u jednoho pacienta byla identifikována přítomnost izolované mutace FV Leiden, u ostatních byla zjištěna přítomnost dvou hereditárních trombofilních stavů – mutace FV Leiden a mutace v genu pro MTHFR (methylentetrahydrofolátreduktázu). U dvou pacientů se projevily závažné tromboembolické komplikace manifestující se jako trombus v levé komoře a v kanylách pumpy HeartMate II. U zbylých pacientů jsme nepozorovali žádné tromboembolické komplikace. Mortalita u pacientů s FV Leiden představovala 40 % (2 pacienti), jeden pacient byl transplantován a dva pacienti jsou zatím na čekací listině.
Závěrem můžeme konstatovat, že i když je přítomnost trombofilních mutací v naší populaci poměrně častá, jejich předoperační vyšetření se zatím u pacientů podstupujících operaci srdce rutinně neprovádí. Nicméně u pacientů indikovaných k implantaci mechanické srdeční podpory je toto vyšetření nezbytné pro určení optimální operační a pooperační antikoagulační terapie.

HEMODYNAMIKA BIOPROTÉZ U NEMOCNÝCH S MALÝM AORTÁLNÍM ANULEM

ŠANTAVÝ P, HANÁK V, MARCIÁN P, POZDÍŠEK Z, TROUBIL M, LONSKÝ V
Kardiochirurgická klinika, FN Olomouc a LF UP

Úvod: Bioprotézy jsou kvůli stárnutí populace implantovány stále častěji. Přes technický pokrok nedosahují, zvláště u malých aortálních anulů, fyziologických průtokových hodnot. V naší práci prezentujeme hemodynamické parametry perikardiálních bioprotéz velikostí 18, 19 a 20 výrobců Sorin Biomedica a Edwards Lifesciences.
Metodika: V období od března 2004 do srpna 2010 bylo na kardiochirurgické klinice v Olomouci implantováno celkem 109 bioprotéz velikostí 18, 19 a 20 od výše uvedených výrobců. Soubor nemocných tvoří 81 (74 %) žen a 28 (26 %) mužů, průměrný věk v době operace byl 76,3 ± 5,6 roku. Implantace byla ve většině případů provedena šesti pokračujícími polypropylenovými stehy. U 52 nemocných byla provedena pouze náhrada aortální chlopně, 57 podstoupilo kombinovaný výkon (CABG 39). Průtokové parametry byly vyhodnoceny echokardiograficky před propuštěním.

Výsledky: Echokardiograficky byl měřen střední (MG, mm Hg) gradient, maximální (PG, mm Hg) gradient a efektivní plocha ústí bioprotézy pomocí rovnice kontinuity (EOA, cm^2). Ve sledovaném období bylo implantováno celkem 53 bioprotéz Sorin Soprano vel. 20 (MG 16,29, PG 28,25, EOA 1,27), 5 bioprotéz Sorin Armonia vel. 20 (MG 17,5, PG 31,5, EOA 1,26), 42 bioprotéz Edwards Magna (3000, 3300FX) vel. 19 (MG 18,48, PG 31,43, EOA 1,15) a 9 chlopní Sorin Armonia vel. 18 (MG 21,12, PG 33,1, EOA 1,1). Celková 30denní mortalita byla 4,6 %.
Závěr: Moderní perikardiální bioprotézy výrobců Sorin Biomedica a Edwards Lifesciences vykazují u nemocných s malým aortálním anulem uspokojivé průtokové parametry, vlastní implantace je zatížena nízkou pooperační mortalitou.

OPERACE KAROTID NA PRAHU NOVÉHO STOLETÍ – JE ČAS ZPŘÍSNIT KRITÉRIA VÝSLEDKŮ!

ŠEDIVÝ P, ŠEBESTA P, WEISS K
Oddělení cévní chirurgie, Nemocnice Na Homolce, Praha

Úvod: Od provedení první endarterektomie karotidy (CEA) uplynulo 57 let. Princip operace se od té doby nezměnil, ale změnila se dokonalost provedení výkonu a perioperační medikace. Oproti historickým studiím ACAS, ACST, NASCET a ECST, které doporučovaly operace provádět při počtu perioperačních úmrtí a závažných CMP do 3 % u asymptomatických a do 6 % u symptomatických stenóz, se výsledky výrazně zlepšily.
Z různých studií vyplývá, že počet komplikací je nepřímo úměrný počtu operací u jednotlivých chirurgů a přímo úměrný špatné perioperační medikaci a že také závisí na pohlaví pacienta, technice výkonu a správné indikaci.
Výsledky: V letech 1994–2009 jsme v NNH provedli 4 553 CEA, z toho 2 153 (47,3 %) pro asymptomatickou a 2 022 (44,4 %) pro symptomatickou stenózu. Akutně indikovaných operací bylo 378 (8,3 %). Ve skupině asymptomatických stenóz zemřelo v souvislosti s operací 8 (0,37 %) nemocných a proběhlo 24 (1,11 %) CMP, ve skupině symptomatických stenóz včetně akutních indikací zemřelo 13 (0,54 %) osob a proběhlo 22 (0,92 %) CMP. Samostatně ve skupině akutně indikovaných pacientů zemřelo 9 (2,38 %) nemocných a u 10 (2,65 %) osob proběhla CMP. Během 16 let tedy v celém souboru zemřelo z příčin souvisejících s operací 21 (0,46 %) pacientů a závažná cévní mozková příhoda proběhla u 47 (1,03 %) pacientů, celkový kombinovaný počet úmrtí nebo závažné CMP je tedy v celém souboru 1,49 %.
Závěr: Naše výsledky jsou srovnatelné s ročním rizikem úmrtí/CMP u asymptomatické stenózy při využití nejlepší medikamentózní terapie (1,2–3 %), lepší než výsledky historických studií a podstatně lepší než zatím prokázané výsledky intervenční léčby (CAS).
Diskuse: Autoři doporučují poctivé vedení registrů operačních výsledků na každém jednotlivém pracovišti a vyzdvihují potřebu elektronického celonárodního registru operací a jejich výsledků. Pracoviště s více než 2 % závažných komplikací u elektivních operací by tyto výkony vůbec provádět neměla. Je zapotřebí zpřísnit operační kritéria ne v tom smyslu, že by se stenózy karotid měly léčit konzervativně nebo řešit stentováním, ale ve smyslu kladení vyšších nároků na jednotlivá chirurgická pracoviště. Taková snaha se nicméně mine účinkem, nebude-li k dispozici srovnání s výsledky intervenční léčby karotických stenóz prováděné mimo tento registr na kardiologických a radiointervenčních pracovištích.

ENDOKARDITIDA U INTRAVENÓZNÍCH NARKOMANŮ. HOSPITALIZAČNÍ A STŘEDNĚDOBÉ VÝSLEDKY

ŠETINA M[1], LACA B[1], HORN M[1], BURKERT J[1], MOŠNA F[2], POLCAROVÁ S[1], KUČEROVÁ S[1], ŠPATENKA J[3]
[1] Kardiochirurgická klinika, Kardiovaskulární centrum, FN Motol, [2] Klinika anesteziologie a resuscitace, FN Motol a 2. LF UK, [3] Transplantační centrum, FN Motol, Praha

Úvod: Infekční endokarditida je u intravenózních narkomanů závažnou komplikací a setkáváme se s ní stále častěji.
Cíl: Cílem práce je zhodnotit hospitalizační a střednědobé výsledky operací pro infekční endokarditidu u intravenózních narkomanů.
Metoda: Soubor zahrnuje 32 pacientů, průměrného věku 27 ± 4,7 (19–40) let, operovaných v období od června 2000 do června 2009.
Výsledky: Trikuspidální chlopeň byla postižena u 23 pacientů, mitrální chlopeň u sedmi a aortální chlopeň u 5 pacientů. Izolované pravostranné postižení se vyskytlo u 68,8 % případů a izolované levostranné postižení u 28,1 %, bilaterální postižení bylo zjištěno u 3,1 % pacientů. Rekonstrukce trikuspidální chlopně byla provedena u 13 pacientů a náhrada u 10 pacientů. Rekonstrukce mitrální chlopně byla provedena u 4 pacientů a náhrada u tří. Aortální chlopeň byla nahrazena ve všech případech (3× homograft, 2× umělá chlopeň). Třicetidenní mortalita byla 6,25 % (2/32). Podle údajů z národního registru zemřeli během sledovaného období 4 pacienti (2, 4, 18 a 19 měsíců po operaci). Dvě úmrtí byla v důsledku infekční endokarditidy a dvě z jiných příčin. Sedm pacientů podstoupilo reoperaci – čtyři pro reinfekci (vždy trikuspidální chlopeň), dva pro selhání rekonstrukce (1 trikuspidální, 1 mitrální chlopeň), jeden pro selhání bioprotézy v trikuspidální pozici. Pravidelné kontroly podstoupilo 50 % pacientů.
Závěr: Chirurgická léčba infekční endokarditidy u intravenózních narkomanů je účinná a je zatížena relativně nízkou mortalitou. Avšak vysoké procento pacientů se navrátí k i.v. aplikaci drog a adherence k dlouhodobému sledování je nízká. Riziko rekurence endokarditidy je tak velmi vysoké. Proto doporučujeme pokud možno vyvarovat se jakéhokoli protetického materiálu a vždy se snažit o rekonstrukci chlopně, i za cenu komplexní plastiky. A to i v případě, kdy je zřejmé, že funkční výsledek nebude perfektní.

PRIMÁRNÍ APLIKACE LOKÁLNÍHO PODTLAKU V LÉČBĚ HLUBOKÉ STERNÁLNÍ INFEKCE PO KARDIOCHIRURGICKÝCH VÝKONECH – PĚTILETÉ VÝSLEDKY APLIKACE JEDNOTNÉHO PROTOKOLU

ŠIMEK M[1], KALÁB M[1], GRULICHOVÁ J[1], HÁJEK R[1], MOLITOR M[2], LONSKÝ V[1]
[1] Kardiochirurgická klinika, [2] Oddělení plastické a rekonstrukční chirurgie, FN Olomouc a LF UP

Cíl: Zhodnocení výsledků primární aplikace podtlakové léčby u nemocných s hlubokou sternální infekcí po kardiochirurgických výkonech.
Metoda: Prospektivní analýza 50 konsekutivních nemocných léčených pro hlubokou sternální infekci v období VIII/2004–VIII/2009. Všichni nemocní byli léčeni dle jednotného protokolu založeného na opakovaných chirurgických revizích a kontinuální aplikaci lokálního podtlaku (Vacuum assisted closure, VAC ATS, KCI). Po sanaci infekce byla následně provedena rekonstrukce sternotomie.
Výsledky: Průměrný věk v souboru dosáhl 67,9 ± 9,2 roku a mírně dominovali muži (54 %) nad ženami (46 %). Průměrné celkové logEuroSCORE dosáhlo 6,9 ± 6,2. 60 % nemocných podstoupilo prostou revaskularizaci myokardu, 10 % výkon na chlopních a 30 % kombinovaný výkon. Průměrná doba manifestace infekce od primárního výkonu byla 16,1 ± 14,2 dne, 46 % nemocných bylo z důvodu hluboké sternální infekce rehospitalizováno. Celková doba aplikace podtlakové terapie dosáhla 12,6 ± 8,0 dne, kdy bylo provedeno průměrně 5,0 ± 2,1 aplikace systému. Při následné rekonstrukci sternotomie byla u 94 % nemocných osteosynteticky stabilizována hrudní kost a u 70 % použit místní posun k dosažení krytí defektu měkkých tkání bez napětí. K selhání primární léčby došlo u 3 nemocných (6 %), z toho 2 nemocní (4 %) prodělali recidivu hluboké sternální infekce a u 1 nemocného (2 %) došlo k nekróze svalového laloku. Průměrná doba hospitalizace dosáhla 38,1 ± 14,6 dne. Během 30denního sledovaní zemřeli 2 nemocní (4 %), celkem 4 nemocní (8 %) zemřeli během hospitalizace, jejíž průměrná doba v souboru dosáhla 38,1 ± 14,6 dne.
V rámci jednoročního sledování zemřelo celkem 7 nemocných (14 %), z čehož 5 nemocných (10 %) v přímé souvislosti se sternální infekcí. 7 nemocných (14 %) podstoupilo léčbu sternokutánních fistulací v rámci jednoročního sledování.
Závěr: Primární aplikace podtlaku představuje bezpečnou a velmi účinnou metodu léčby hluboké sternální infekce po kardiochirurgických výkonech. Mortalitní data ukazují významný pokles mortality nemocných v rámci krátkodobého a střednědobého sledování ve srovnání s konvenční léčbou.

ENDOSKOPICKÝ ODBĚR VENA SAPHENA MAGNA. CO JSME SE NAUČILI PO 400 ODBĚRECH

ŠIMEK M[1], GWOZDZIEWICZ M[1], ŠANTAVÝ P[1], STERIOVSKÝ A[1], LANGOVÁ K[2], MARCIÁN P[1], FLUGER I[1], LONSKÝ V[1]
[1] Kardiochirurgická klinika, FN Olomouc a LF UP, [2] Ústav lékařské biofyziky, LF UP, Olomouc

Cíl: Zhodnocení zkušeností a analýza výsledků endoskopického odběru vena saphena magna (EVH) pro revaskularizaci myokardu
Metoda: Do prospektivního sledování bylo zahrnuto celkem 400 nemocných, kteří podstoupili EVH v období od září 2005 do června 2010. Hodnoceny byly demografické, perioperační a odběrové charakteristiky a četnost komplikací spojených s EVH v krátkodobém a střednědobém sledování. Výsledky odběru byly vztaženy k vývoji zkušenosti s technikou odběru a byla doplněna uni- a multivariantní analýza vlivu rizikových faktorů poruch hojení na četnost komplikací EVH.
Výsledky: Průměrný věk pacientů v souboru byl 68,9 ± 8,5 roku, častěji byli zastoupeni muži (69 vs. 31 %) a celkový průměrný BMI dosáhl 29,8 ± 8,5 kg/m^2. Odebráno bylo průměrně 2,1 ± 0,8 žilního štěpu celkové délky 34,4 ± 9,6 cm při průměrném času odběru 41,8 ± 10,4 min. U 6 nemocných (1,5 %) byl odběr konvertován. V pooperačním období byl u 35 % nemocných zaznamenán hematom sledující průběh odběrového kanálu, 7 % nemoc-

ných udávalo mírnou bolest končetiny a u 5 % bylo přítomno neurologické postižení v inervační zóně n. saphenus. U žádného nemocného nedošlo k rozvoji ranné infekce, přechodná lymfatická sekrece v místě vstupní incize byla zaznamenána u 1,2 % nemocných. Při sledování s odstupem 3 měsíců došlo k poklesu incidence neurologických komplikací (3,2 %) i bolesti (4 %). Nebyla nalezena korelace mezi přítomností rizikových faktorů a četností jednotlivých komplikací v uni- a multivariantní analýze. Rostoucí zkušenost s metodou vedla k signifikantnímu zkrácení doby odběru, nárůstu délky štěpu a poklesu četnosti jednotlivých komplikací.
Závěr: EVH je zatížen velmi nízkým rizikem komplikací spojených s odběrem v. saphena magna. Přítomnost rizikových faktorů poruch hojení nemá vliv na výsledky EVH, do kterých se promítá hlavně zkušenost s metodou.

JE SKUTEČNĚ MINIINVAZIVNÍ MIMOTĚLNÍ OBĚH VÝHODNĚJŠÍ PRO KARDIOCHIRURGICKÉ NEMOCNÉ? PRAKTICKÉ DOPADY KONEČNÝCH VÝSLEDKŮ PROSPEKTIVNÍ MULTICENTRICKÉ RANDOMIZOVANÉ STUDIE POROVNÁVAJÍCÍ ROCSAFE RX SE STANDARDNÍM MIMOTĚLNÍM OBĚHEM

ŠKORPIL J[1], HÁJEK T[1], EL-ESSAWI A[2], BÖNING A[3], SABOL F[4], HAUSMANN H[5], OSTROVSKY Y[6], HARRINGER W[2]

[1] Oddělení kardiochirurgie, Kardiocentrum Plzeň, FN Plzeň a LF UK, [2] Oddělení hrudní a kardiovaskulární chirurgie, Klinikum Braunschweig, Braunschweig, Německo, [3] Oddělení kardiovaskulární chirurgie, Univerzitní nemocnice Giessen a Marburg, Giessen, Německo, [4] Oddělení kardiochirurgie, Univerzitní nemocnice Pavla Jozefa Šafaříka, Košice, Slovensko, [5] Oddělení hrudní, kardiovaskulární a intenzivní péče, Kardiocentrum Mediclin Coswig, Coswig, Německo, [6] Centrum kardiovaskulární chirurgie Běloruska, Minsk, Bělorusko

Úvod: Smyslem studie bylo na vědeckém výzkumném projektu dokázat bezpečnost použití miniinvazivního mimotělního oběhu a výhodnost tohoto druhu mimotělní perfuze pro široké spektrum kardiochirurgických nemocných.
Metodika: Navržená prospektivní, kontrolovaná, randomizovaná multicentrická studie porovnávající miniinvazivní mimotělní oběh ROCsafe RX se standardním mimotělním oběhem u nemocných, kteří podstoupili elektivní kardiochirurgický výkon: revaskularizaci myokardu anebo výkon na aortální chlopni, byla dokončena. Primární i sekundární cíle studie: bezpečnost a výhodnost minisystému při uvedených typech výkonů (včetně snížení množství podaných transfuzních přípravků), celkový čas intubace, pobytu na jednotce intenzivní péče, celková doba hospitalizace a incidence pooperační fibrilace síní byly analyzovány.
Výsledky: 500 nemocných (z toho 252 randomizováno do skupiny ROCsafe RX, 148 do skupiny standardního mimotělního oběhu) bylo analyzováno a statisticky vyhodnoceno. Demografické údaje nemocných i provedené chirurgické výkony byly téměř shodné. Při použití miniinvazivního mimotělního oběhu nebyla zaregistrována žádná komplikace v souvislosti s použitým systémem. Celkový objem podaných transfuzních přípravků byl u nemocných randomizovaných do skupiny ROCsafe RX významně nižší (335,82 ml vs. 650,04 ml, $p = 0{,}013$). Také vznik pooperační fibrilace síní byl významně nižší u nemocných skupiny ROCsafe RX (14,7 % vs. 23,7 %, $p = 0{,}02$). Výkony na minisystému byly prováženy úsporou doby ventilace nemocných, doby hospitalizace na JIP a celkové doby hospitalizace. Frekvence významných nežádoucích účinků nevykazovala významný rozdíl v obou skupinách.
Závěr: Závěrečné výsledky potvrdily bezpečnost a výhodnost miniinvazivního mimotělního oběhu pro velkou skupinu kardiochirurgických výkonů. Miniinvazivní mimotělní oběhy by proto měly v budoucnosti hrát významnější roli v denní kardiochirurgické praxi a nemocní by měli profitovat z jejich prokázaných výhod.

VLIV ČTYŘTÝDENNÍ SPECIALIZOVANÉ KARDIOREHABILITAČNÍ LÉČBY NA DYNAMIKU ZMĚN FUNKČNÍCH PARAMETRŮ RESPIRAČNÍHO A KARDIOVASKULÁRNÍHO ÚSTROJÍ V ODBORNÉM LÉČEBNÉM ÚSTAVU PRO KARDIOREHABILITACI, TEPLICE NAD BEČVOU

ŠKRAŇKA V[1], JURÁŇ F[1], BERKOVÁ M[2], SYMERSKÁ G[1]

[1] Odborný léčebný ústav pro kardiorehabilitaci, Teplice nad Bečvou, [2] I. interní klinika, FN Olomouc a LF UP

Úvod: Pro současnou kardiologii je charakteristický nárůst invazivních postupů. Intervenční zákroky i náročné kardiochirurgické operace vyžadují dokonalou následnou a rehabilitační péči. K intervenčním zákrokům jsou stále častěji indikováni nemocní vyšších věkových skupin, kteří byli v minulosti pro zvýšené operační riziko, ale i z kapacitních důvodů zařazeni ke konzervativnímu postupu léčby. Péče o nemocné vyšších věkových skupin má řadu specifických rysů. Zatímco rekonvalescence u mladých osob probíhá obvykle bez komplikací a brzy je dosaženo plné restituce, rekonvalescence starších osob bývá pomalá a je modifikována početnými komorbiditami.
Cíl sdělení: Posoudit dynamiku změn vybraných markerů respiračního a kardiovaskulárního ústrojí po specializované kardiorehabilitační léčbě u nemocných po kardiochirurgických zákrocích, kteří byli zařazeni do studie ACO SPACES (After Cardiac Operation SPA treatment Comparative and Evaluation Study).
Charakteristika souboru: Doba sběru dat: 2 roky, počet probandů n: 62 osob (1 žena), průměrný věk: 59,07 roku, medián: 60 let (21–78).

Souhrnné výsledky (mean ± SD před léčbou, po léčbě, rozdíl, p):

Parametr	Před léčbou	Po léčbě	Rozdíl	*p*
CRP [mg/l]	11,35 ± 8,43	5,65 ± 1,46	–5,69	≤ 0,01
VO_2max [ml/kg/min]	15,59 ± 5,41	21,06 ± 5,01	5,45	≤ 0,01
VO_2max/VO_2 ref [%]	60,13 ± 20,71	78,86 ± 20,62	18,79	≤ 0,01
VC [%]	74,88 ± 13,87	91,5 ± 16,21	16,61	0,14
FEV_1 [%]	78,64 ± 17,12	82,98 ± 21,82	4,33	≤ 0,02
LAD [mm]	45,08 ± 9,62	44,09 ± 10,35	–0,98	≤ 0,46
EF [%]	55,01 ± 13,89	62,68 ± 8,68	7,06	≤ 0,01
IVRT [ms]	90,01 ± 38,67	84,66 ± 39,84	–5,35	0,08
DT [ms]	175,65 ± 70,39	161,83 ± 30,94	–13,82	0,46
E/A [poměr rychlostí]	1,0 ± 0,43	1,07 ± 0,40	–5,35	0,08
Em/Am [poměr rychlostí]	0,78 ± 0,25	0,88 ± 0,27	0,1	≤ 0,01

Závěr: Specializovaná kardiorehabilitační lázeňská léčba příznivě ovlivnila řadu klinickolaboratorních ukazatelů nemocných po kardiochirurgických operacích. U většiny nemocných došlo ke zlepšení klinického stavu se zvýšením tolerance fyzické zátěže objektivně charakterizovaným statisticky významným zvýšením aerobní kapacity s nárůstem VO_2max o 5,45 ml O_2/kg/min ($p \leq 0{,}01$), zvýšením jednovteřinové výdechové rychlosti o 4,33 % ($p \leq 0{,}02$), ke zlepšení systolické a diastolické funkce levé komory s nárůstem EF o 7,06 % ($p \leq 0{,}01$) s poklesem poměru plnicích rychlostí Am/Em o 0,1 ($p \leq 0{,}01$) a k poklesu markerů nespecifické zánětlivé reakce navozené operačním traumatem se snížením CRP o 5,69 mg/l ($p \leq 0{,}01$).

NAŠA CESTA K LAPAROSKOPICKÉMU ABF BYPASSU

ŠOLEK R, ŘÍHA D, BULEJČÍK J, BOBUŠ M

Centrum cévní a miniinvazivní chirurgie, Nemocnice Podlesí, a. s., Třinec

Od polovice r. 2006 na našom pracovisku okrem klasických operačných prístupov k riešeniu stenotickookluzívneho postihnutia panvových tepien – laparotomia, či prístup z retroperitonea, pribudol prístup laparoskopický. V začiatkoch sme pristupovali k operáciam asistovane laparoskopicky, kedy na laparoskopicky vypreparovanú brušnú aortu sme z minilaparotomie našili proximálnu anastomózu. Postupným pridávaním ďalších krokov operácie sme dospeli ku kompletne laparoskopicky vedenej brušnej fáze.
Doposiaľ sme vykonali 18 laparoskopicky asistovaných výkonov a 4 kompletne laparoskopické ABF bypassy.
Pri takto vedených výkonoch sa ukazuje že rekonvalescencia je kratšia tak, ako to platí všeobecne pre laparoskopiu, obzvlášť pre rozsiahle chirurgické výkony, akým veľký ABF bypass určite je.

HYPERTERMICKÁ IZOLOVANÁ PERFUZE KONČETIN (HILP) U PACIENTŮ S MALIGNÍM MELANOMEM VE VFN

ŠPAČEK M[1], MITÁŠ P[1], LACINA L[2], KRAJSOVÁ I[2], HODKOVÁ G[1], SALMAY M[1], BRLICOVÁ L[1], LINDNER J[1]

[1] II. chirurgická klinika – kardiovaskulární chirurgie, [2] Dermatovenerologická klinika, VFN a 1. LF UK, Praha

Úvod: Hypertermická izolovaná perfuze končetin (HILP) s cytostatiky je standardní léčebnou metodou pro část pacientů s lokální recidivou melanomu na dolní či horní končetině, u nemocných s lokálně neresekovatelným nádorem. Metoda se používá též u některých dalších typů nádorů (sarkom). Autoři sdělení popisují historii a současné aspekty použití této metody ve Všeobecné fakultní nemocnici v Praze.

Soubor pacientů a metody: V období 1 roku (7/2009–6/2010) jsme na našem pracovišti provedli celkem 13 izolovaných hypertermických perfuzí končetiny s cytostatikem (HILP – hypertermic isolated limb perfusion) u 10 nemocných. U 9 nemocných šlo o perfuzi dolní končetiny (ve dvou případech opakovanou) a jednou jsme provedli HILP horní končetiny (opakovanou). V 9 případech jsme k výkonu indikovali nemocné s lokální recidivou melanomu, 1× nemocnou s lokální recidivou karcinomu omezenou na dolní končetinu. V 9 případech jsme k výkonu indikovali nemocné s lokální recidivou melanomu, charakteristika primárního onemocnění dle klasifikace MD Anderson byla III–IV.

Výsledky: V krátkodobém horizontu jsme nezaznamenali vážnější komplikace spojené s vlastní procedurou. U jedné nemocné došlo k hojení rány v třísle *per secundam intentionem*. Pooperační otok/erytém byl přítomen u většiny nemocných, ale postižení nepřekračovalo stupeň 2–3 dle Wieberdinkovy klasifikace. Kompletní léčebné odpovědi bylo v rámci krátkodobého sledování dosaženo u 5 nemocných, částečné u 4 nemocných, u poslední ošetřené pacientky nelze zatím relevantně klinickou odpověď hodnotit

Závěr: Hypertermická izolovaná perfuze končetin je bezpečná metoda léčby v indikovaných případech. Kompletní léčebná odpověď, která byla dosažena u 5 nemocných, je ve shodě s literárními údaji pozitivní prognostický indikátor dlouhodobého přežití. Pro poskytování maximální léčby pomocí této metody je třeba v dohledné době zavedení kombinace Melphalan + TNFα v ČR.

POSTIŽENÍ PRAVÉHO SRDCE PO PRIMÁRNÍ KOREKCI VSV V DĚTSKÉM VĚKU: REOPERACE – RESTITUCE PRAVÉ KOMORY

ŠREFLOVÁ R[1], NĚMEC P[1], GEBAUER R[2], ONDRÁŠEK J[1], NEČAS J[1], KOVALOVÁ S[1], OŠMEROVÁ M[1], VRŠANSKÝ D[1], ČERNÝ J[1]

[1] CKTCH, Brno, [2] Dětské kardiocentrum, FN Motol, Praha

Úvod: S postižením pravého srdce po primární korekci vrozené srdeční vady v dětském věku se setkáváme v době dospívání. Týká se především dlouhodobě sledované skupiny operovaných s Fallotovou chorobou (TOF) nebo jí obdobnou cirkulací. U primárně řešeného zúžení výtokového traktu pravé komory a chlopně plicnice je nejčastěji pozorován vývoj pulmonální nedomykavosti, zejména těch s užitím transanulární záplaty (71 %). Téměř čtvrtina těchto pacientů vyžaduje v dlouhodobém časovém odstupu reoperaci pro hemodynamicky významnou plicnicovou regurgitaci a z ní plynoucí důsledky.

Soubor nemocných a metodika: Na našem pracovišti bylo v období od ledna 2007 do dubna 2010 operováno 24 nemocných po primární korekci komplexní srdeční vady, zahrnující TOF – 16, dvojvýtokovou pravou komoru (DORV) – 3, stenózu či dysplazii plicnice (PS) – 4 a atrezii plicnice (AP) – 1. Soubor tvoří 9 žen a 15 mužů ve věku 16–65 let (medián 22 ± 12,9). Doba od primární korekce k reoperaci byla 22,8 ± 10 let (12–54). Převážná část nemocných byla asymptomatická, čtyři byli ve funkční třídě III (NYHA). Dvě mladé ženy byly s hemodynamicky hraničními nálezy indikovány k reoperaci z důvodů plánovaného mateřství. Dominující vadou byla u 21 nemocných tzv. free pulmonální regurgitace, u 12 trikuspidální regurgitace na podkladě dilatace anulu, u 1 nemocné degenerace homograftu, u 2 nemocných aortální nedomykavost. Diagnostika a indikace k reoperaci se opírá o programující echokardiografický nález s průkazem dilatace pravostranných srdečních oddílů (EDD 49,3 ± 7,08 mm), mírné až střední dysfunkce pravé komory (EF 44,8 ± 8,7 %) a známkami objemového přetížení volumetricky vyjádřeno (EDVi 192 ± 43,7 ml/m^2, ESVi 99 ± 27,2 ml/m^2, RF 58,5 ± 8,4 %).

Výsledky: U 18 nemocných byla provedena náhrada plicnicové chlopně bioprotézou, u dvou mechanickou protézou. Jednou byl implantován homograft, u jednoho byl degenerovaný homograft vyměněn. Současně u devíti nemocných byla provedena plastika trikuspidálního ústí, u sedmi rekonstrukce RVOT, u tří uzávěr nevýznamné komorové rekanalizace. U nemocných s aortální nedomykavostí byla jednou provedena náhrada mechanickou protézou a jednou záchovná operace podle Davida. Po operaci se vyskytla jedna závažná komplikace v podobě rozsáhlé mozkové ischemie. Na vrub této komplikace se prodloužila průměrná hospitalizační doba nemocných (14,4 ± 9 dní). Kromě jednoho s trvale vyšším gradientem na mechanické protéze mají ostatní nemocní správnou funkci bioprotézy (vrchol. grad. 20,7 ± 7,8 mm Hg). Časná pooperační echokardiografická vyšetření prokazují znatelnou regresi diastolického diametru pravé komory (EDD 39,2 ± 6 mm). Volumetrie pravé komory s odstupem jednoho roku prokazuje objemovou normalizaci pravé komory (EDVi 112 ± 23 ml/m^2, ESVi 74 ± 20,4 ml/m^2), nicméně funkce pravé komory od reoperace zůstává snížená (EF 38,2 ± 8,6 %).

Závěr: Všeobecně je stanovení timingu k reoperaci velmi obtížné, zvláště u asymptomatických nemocných. K indikaci reoperace nás vedou kvantifikované známky objemové zátěže pravého srdce a počínající dysfunkce pravé komory. Skutečnost, že nedochází k očekávanému zotavení pravé komory v našem souboru po více jak roce, nás vede k přehodnocení námi používaných kritérií a úvaze včasnější indikace reoperace.

Potvrzení naší domněnky přinese pokračující sledování a statistické zhodnocení přibývajícího souboru reoperovaných.

NĚKTERÉ OJEDINĚLÉ ROBOTICKY ASISTOVANÉ CÉVNÍ VÝKONY A NOVÝ MODIFIKOVANÝ PŘÍSTUP

ŠTÁDLER P, DVOŘÁČEK L, VITÁSEK P, MATOUŠ P

Oddělení cévní chirurgie, Nemocnice Na Homolce, Praha

Rozvoj laparoskopie v cévní chirurgii nebyl nikdy tak mohutný jako v chirurgii všeobecné a navzdory publikovaným pracím s velmi pozoruhodnými výsledky nebyla nikdy laparoskopická cévní chirurgie obecně přijata. Mezi její hlavní problém patří doba operačního výkonu a hlavně délka svorky, se kterou souvisí obtížnost šití cévní anastomózy.

Medicína však v poslední době doznává revolučních změn a ty se nevyhýbají ani oboru cévní chirurgie. Roboticky asistovaná chirurgie představuje další stupeň rozvoje miniinvazivních metod. Robotické operační systémy zvyšují přesnost, kontrolu a zručnost provedení chirurgického zákroku a nabízejí pacientům kvalitativně vyšší stupeň operačních zákroků.

Autoři na základě svých zkušeností s více jak 180 roboticky asistovanými cévními rekonstrukcemi v aortoiliacké oblasti uvádějí některé méně obvyklé zákroky, ke kterým patří hybridní výkony, operace výdutě pánevní a lienální tepny nebo resekce a náhrada aortoiliacké výdutě, které byly úspěšně na pracovišti provedeny. Od dubna 2010 byl modifikován i operační přístup, kdy bylo upuštěno od laparoskopické preparace a celý výkon je prováděn roboticky. Za pozornost jistě stojí i některé specifické kroky, které autoři při roboticky asistovaných výkonech používají.

SOUČASNÉ TRENDY V CHIRURGICKÉ LÉČBĚ VÝDUTĚ THORAKOABDOMINÁLNÍ AORTY

ŠTÁDLER P, ZDRÁHAL P, ŠEBESTA P, DVOŘÁČEK L, VITÁSEK P, ŠLAIS M

Oddělení cévní chirurgie, Nemocnice Na Homolce, Praha

Endovaskulární léčba představuje v současné době alternativní léčbu při aneurysmatickém postižení thorakoabdominální aorty (TAAA) ve srovnání s klasickým chirurgickým přístupem. Ale i v současné době existuje potřeba použít tzv. zlatý chirurgický standard při léčbě TAAA. V posledních dvaceti letech došlo k rozvoji různých způsobů orgánové protekce, která je při klasické léčbě TAAA používána, a výborné výsledky velkých center, která se touto problematikou zabývají, umožňují stále provádět klasickou chirurgickou léčbu. Redukovaná heparinizace, mírná celková hypotermie (32–34 °C) a postupné nakládání aortální svorky jsou rutinně používány při chirurgické léčbě výdutí hrudní a thorakoabdominální aorty.

K dalším ochranným strategiím patří sledování motorických evokovaných potenciálů, cerebrospinální drenáž, levostranný srdeční zkrat (biopumpa), selektivní viscerální perfuze (a. mesenterica sup. a tr. coeliacus) krví a perfuze renálních tepen studeným krystalickým roztokem.

Autoři představují sestavu 28 pacientů, u kterých provedli v období od 1. 1. 2009 do 31. 8. 2010 klasickou operaci hrudní nebo thorakoabdominální aorty. Obecně bylo snahou použít maximum uvedených postupů orgánové protekce a ve většině případů TAAA byl zvolen thorakoretroperitoneální přístup. Sledování motorických evokovaných potenciálů bylo z technických důvodů použito pouze jednou.

ECMO JAKO SRDEČNÍ PODPORA (ZKUŠENOST MULTICENTRICKÉHO TÝMU)

TOŠOVSKÝ J[1], LINDNER J[1], MLEJNSKÝ F[1], BĚLOHLÁVEK J[2], KUNSTÝŘ J[3], ROHN V[1], SEMRÁD M[1]

[1] II. chirurgická klinika – kardiovaskulární chirurgie, [2] II. interní klinika kardiologie a angiologie, [3] Klinika anesteziologie, resuscitace a intenzivní medicíny, VFN a 1. LF UK Praha

ECMO (extracorporeal membrane oxygenation) se používá u dospělých nemocných vyžadujících podporu srdce při postkardiotomickém selhání od poloviny šedesátých let.

Přes výrazný technický pokrok přístroje pro ECMO zůstává použití a indikace zavedení této podpory kontroverzní. Je to dáno kritickým stavem nemocných, většinou malými zkušenostmi s touto metodou i výskytem četných komplikací. Autoři uvádějí vlastní zkušenosti s touto metodou u třiceti nemocných, u kterých bylo zavedeno ECMO z různých indikací. Jsou uvedeny indikační skupiny. Závěrem je zdůrazněna nutnost týmové spolupráce a uvážené indikace.

PRVNÍ AORTOKORONÁRNÍ BYPASS V ČESKOSLOVENSKU

TOŠOVSKÝ J

II. chirurgická klinika – kardiovaskulární chirurgie, VFN a 1. LF UK, Praha

Letos, 28. října, uplynulo 40 let od dne, kdy byl na I. chirurgické klinice VFN a Fakulty všeobecného lékařství UK v Praze proveden profesorem Lichtenbergem a jeho týmem první aorto-

koronární bypass v Československu. Byl to jednonásobný bypass na pravou věnčitou tepnu. Nemocnému se po operaci dařilo dobře, byl ambulantně kontrolován po mnoho následujících let. Jsou uvedeny některé historické okolnosti, dobové fotografie, záznam z operační knihy a vzpomínky několika pamětníků.

ANEURYSMA BŘIŠNÍ AORTY – ZKUŠENOSTI POSLEDNÍCH 10 LET

TŘEŠKA V[1], ČERTÍK B[1], KUNTSCHER V[1], ŠULC R[1], MOLÁČEK J[1], NOVÁK M[2], ŠLAUF F[2], HOUDEK K[1], TŘEŠKOVÁ I[1], VACHTOVÁ M[1], ŠMÍD D[1]

[1] Chirurgická klinika, [2] Radiodiagnostická klinika, FN Plzeň a LF UK

Úvod: Aneurysma abdominální aorty (AAA) se vyskytuje nejčastěji v mužské populaci mezi 65 a 85 lety, kde je příčinou úmrtí v 1,5 %. Metodou léčebné volby je otevřená resekce (OR) nebo endovaskulární léčba (EVAR). S narůstající délkou života populace přibývá i jiných závažných onemocnění, která lze řešit buď v jedné, nebo více dobách společně s AAA. Výsledky těchto postupů jsou stále předmětem diskusí. Dlouhodobé přežívání nemocných po OR nebo EVAR je závislé na řadě faktorů, mezi které patří komplikace primárního výkonu, kardiovaskulární onemocnění, současný výskyt tumorů atd.
Cíl práce: Cílem retrospektivní studie bylo zhodnotit desetileté výsledky léčby a navrhnout optimalizaci léčebných postupů u AAA.
Metoda a soubor nemocných: V letech 1999–2008 jsme operovali celkem 509 nemocných (423 mužů a 86 žen) průměrného věku 72,2 ± 7,7 roku. Průměr AAA byl 8,3 cm (5–13,1 cm). 393 (77,2 %) nemocných bylo asymptomatických, 116 (22,8 %) bylo přijato s rupturou AAA (RAAA). 368 (72,3 %) trpělo různým závažným přidruženým onemocněním. Provedli jsme 395 (7,6 %) OR a 114 (22,4 %) EVAR. U 43 (8,4 %) nemocných jsme provedli pro přidružené onemocnění jednodobý nebo etapový výkon (cholecystektomie, resekce tlustého střeva, nefrektomie, resekce jater pro tumor atd.). Reoperaci pro pooperační komplikaci jsme museli provést u 65 (12,7 %) nemocných.
Výsledky: 30denní pooperační mortalita elektivních výkonů byla 5,1 % (5,4 % u OR a 1,9 % u EVAR – NS), u RAAA pak 37,8 % ($p < 0{,}0001$). 30denní mortalita jednodobých kombinovaných výkonů byla 19,5 % proti 3,6 %, kde byla provedena jen OR nebo EVAR ($p < 0{,}0001$). Průměrná délka hospitalizace celé skupiny nemocných byla 12,6 ± 9,1 dne (11,6 ± 6,3 u asymptomatických a 16,6 ± 15,2 u RAAA – $p < 0{,}0001$, u OR 13,7 ± 9,8 × EVAR 7,6 ± 3,1 – $p < 0{,}0001$, u jednodobého kombinovaného výkonu 12,4 ± 9,3 × 14,9 ± 7,1 u etapového postupu – $p < 0{,}001$). Celková 30denní morbidita byla 52,1 % (80,7 % u RAAA × 43,4 % u asymptomatických AAA – $p < 0{,}0001$, u jednodobých výkonů 60,8 % × 51,1 % u etapových výkonů – NS, 45,1 % u OR × 39 % u EVAR – NS). 1-, 3-, 5- a 8leté přežívání celé skupiny nemocných bylo 92,3; 90,1; 89,3 a 83,4 %. 1-, 3-, 5- a 8leté přežívání asymptomatických nemocných a nemocných s RAAA bylo 94,3; 93,6; 93,0 a 92,3 %, resp. 60,4; 56,7; 50,1 a 40,6 % ($p < 0{,}0001$). 1- a 3leté přežívání nemocných s jednodobými a etapovými kombinovanými výkony bylo 93,1; 86,4 %, resp. 88,3 a 63,2 % ($p < 0{,}04$). 1-, 3- a 5leté přežívání nemocných po OR a EVAR bylo 91,2; 87,1 a 80,6 %, resp. 90,7; 79,9 a 74,6 % (NS). 1-, 3- a 5leté přežívání nemocných po reoperacích bylo 80,0; 68,7 a 65,8 %.
Závěr: Vysoké procento závažných přidružených onemocnění bylo příčinou vyšší 30denní pooperační mortality zejména u nemocných léčených OR. Z pohledu dlouhodobého přežívání nemocných jsou výsledky OR a EVAR stejné. Jednodobé kombinované výkony by měly být indikovány uvážlivě s ohledem na vyšší 30denní pooperační mortalitu. Reoperace mají negativní vliv na dlouhodobé přežívání nemocných.

Práce vznikla s podporou 7.RP, FAD 299647.

KARDIOCHIRURGICKÉ OPERACE U PACIENTŮ ODMÍTAJÍCÍCH KREVNÍ TRANSFUZE: VÝSLEDKY V IKEM

TUREK D, SZÁRSZOI O, JANÁK D, URBAN M, NETUKA I, MALÝ J, BEŠÍK J, SKALSKÝ I, PIRK J

Klinika kardiovaskulární chirurgie, IKEM, Praha

Při léčbě svědků Jehovových, u kterých je nutná operace srdce, stojí lékaři před zvláštním problémem. Členové této církve ze svého hlubokého náboženského přesvědčení odmítají použití transfuzí krve a krevních derivátů. Nicméně kardiochirurgické operace patří mezi lékařské výkony, které jsou často spojeny s výraznou krevní ztrátou a nutností použití krevních transfuzí pro záchranu pacienta.
Cílem této práce bylo retrospektivně zhodnotit soubor pacientů, svědků Jehovových, operovaných na Klinice kardiovaskulární chirurgie v IKEM, kteří odmítli použití krevních transfuzí za jakýchkoliv podmínek. Od 1. 1. 1995 do 1. 8. 2010 bylo na naší klinice operováno 73 těchto pacientů ve věku od 19 do 82 let. U 35 pacientů byl proveden aortokoronární bypass, u 25 pacientů operace na jedné či více chlopních, u 5 pacientů kombinovaný výkon – aortokoronární bypass a operace na chlopni, u 2 pacientů aortokoronární bypass a resekce aneurysmatu levé komory, u 2 pacientů sutura defektu septa síní a plastika trikuspidální chlopně. U zbylých pacientů byly provedeny sutura defektu septa komor, defektu septa síní, implantace síťky CorCap a perikardektomie. Časná 30denní mortalita byla 2,7 % (2 pacienti).
Můžeme konstatovat, že kardiochirurgické operace u svědků Jehovových mohou být provedeny bezpečně i bez použití krevních transfuzí a patří ke standardním výkonům na našem pracovišti.

ZHODNOCENÍ VÝSLEDKŮ U PACIENTŮ PO SOUČASNÉ PLASTICE MITRÁLNÍ A NÁHRADĚ AORTÁLNÍ CHLOPNĚ V IKEM PRAHA

URBAN M, PIRK J, SKALSKÝ I, NETUKA I

Klinika kardiovaskulární chirurgie, IKEM, Praha

Cíl: Cílem práce je zhodnocení dlouhodobých výsledků plastiky mitrální chlopně u pacientů se současným výkonem na dvou a více chlopních.
Materiál a metody: V IKEM Praha jsme v letech 1996–2009 vykonali plastiku mitrální chlopně se souběžnou náhradou aortální chlopně u 50 pacientů. Klinická a echokardiografická data jsme získali z dokumentace a počítačové databáze. V případě chybějících dat jsme pacienty kontaktováni prostřednictvím strukturovaného dotazníku. Ze sledovaných parametrů jsme vyhodnotili časnou a pozdní mortalitu a výskyt tromboembolických a krvácivých komplikací. Z echokardiografických parametrů jsme sledovali výskyt regurgitace po plastice mitrální chlopně stupně 3/5 a více.
Výsledky: Ze souboru jsme vyřadili 4 pacienty, kteří v minulosti podstoupili operaci na některé ze srdečních chlopní. U aortálních vad šlo v 19 případech o stenózu, ve 22 o insuficienci a v 5 o kombinovanou vadu. U mitrálních vad šlo v 9 případech o vadu revmatickou, v 31 o vadu nerevmatickou a v 6 případech o endokarditidu. Aortální chlopeň byla nahrazena mechanickou protézou u 22 pacientů (průměrný věk 59) a biologickou v 24 případech (průměrný věk 71). U 26 pacientů byl kromě plastiky mitrální a náhrady aortální chlopně vykonán další výkon. U 4 pacientů šlo o reoperaci po předchozím aortokoronárním bypassu. Časně po operaci zemřelo 6 pacientů (13 %). Průměrná doba sledování byla 52 měsíců. Dvou- a pětileté přežívání bylo 81 %, respektive 74 %. Z komplikací jsme zaznamenali u jednoho pacienta krvácení do retroperitonea při vysoké hodnotě INR a jeden případ CMP. Při echokardiografické kontrole mělo regurgitaci 3/5 a více 9 pacientů (19,5 %). Ve 3 případech šlo o pacienty po plastice pro revmatickou vadu a u 6 pro nerevmatickou vadu. Jeden pacient podstoupil úspěšnou náhradu mechanickou protézou, 3 pacienti zemřeli a 5 pacientů je ve sledování.
Závěr: Na základě výsledků konstatujeme, že plastika mitrální chlopně se současnou náhradou aortální chlopně je operací s přijatelnou časnou mortalitou, dobrým dlouhodobým přežíváním a je zatížena malým počtem pozdních komplikací. Spíš než plastiku je nutno zvážit náhradu u pacientů s revmatickou vadou, kde jsme pozorovali reziduální regurgitaci až u 33 % pacientů.

ISCHEMICKÉ A NEISCHEMICKÉ NÁHLÉ PŘÍHODY BŘIŠNÍ PO KARDIOCHIRURGICKÝCH VÝKONECH

VARGA M[1], MATIA I[1], KUČERA M[1], SIXTA B[1], KOČÍK M[1], OLIVERIUS M[1], PIRK J[2], ADAMEC M[1]

[1] Klinika transplantační chirurgie, [2] Klinika kardiovaskulární chirurgie, IKEM, Praha

Úvod: Gastrointestinální komplikace po kardiochirurgických výkonech jsou řídkou, ale závažnou komplikací s incidencí 0,5–1,9 %. Všeobecně se u pacientů s peroperačním nálezem střevní ischemie předpokládá horší prognóza ve srovnání s pacienty s nálezem jiného typu náhlé příhody břišní.
Cíl: Porovnat u pacientů po kardiochirurgické operaci incidenci, laboratorní známky, klinické příznaky, nálezy zobrazovacích metod a výsledky léčby ischemických a neischemických náhlých příhod břišních indikovaných k chirurgické revizi.
Materiál a metody: Od 1. 1. 2003 do 31. 4. 2009 bylo na Klinice kardiovaskulární chirurgie IKEM provedeno 7 971 operací srdce. U 26 pacientů (0,33 %) se rozvinula v pooperačním období náhlá příhoda břišní (NPB) s indikací k chirurgické revizi. V této skupině pacientů (medián věku 72 let, rozmezí 40–83 let, 18 mužů a 8 žen) jsme retrospektivně hodnotili typ NPB, vybrané rizikové faktory, klinické, zobrazovací a laboratorní známky NPB, výsledky chirurgické léčby a přežívání nemocných.
Výsledky: Z literárně uváděných rizikových faktorů gastrointestinálních komplikací po kardiochirurgických výkonech byl v hodnocené skupině nejčastěji přítomen věk nad 65 let (77 %), renální insuficience (62 %) a hemodynamická nestabilita v pooperačním průběhu (54 %). Akutní cévní uzávěr splanchniku s následnou střevní ischemií byl příčinou NPB u devíti pacientů (35 %). U ostatních sedmnácti pacientů (65 %) byla důvodem operační revize neischemická NPB: akutní cholecystitida u šesti (23 %), krvácení do gastrointestinálního traktu u pěti (19 %), perforace trávicího traktu u tří (12 %), peritoneální dráždění u dvou (8 %) pacientů a akutní nekrotizující pankreatitida u jedné (4 %) pacientky. Medián doby od poslední kardiochirurgické operace do revize dutiny břišní byl ve skupině ischemických NPB 6,0 dne (rozmezí 3–33 dnů) a ve skupině neischemických NPB 6,5 dne (rozmezí 1–35 dnů). Z klinických známek domi-

novala u obou skupin bolest a distenze břicha (77 %) a dále hypotenze s nutností oběhové podpory katecholaminy (54 %). Laboratorní nálezy se mezi skupinami nelišily, přičemž dominantním byla vysoká koncentrace C-reaktivního proteinu a leukocytů. Ze zobrazovacích metod byla nejpřínosnější ultrasonografie při diagnostice akutní cholecystitidy. Přínos ostatních vyšetření byl u obou typů NPB výrazně menší. Celkem v pooperačním období zemřelo 18 pacientů (69 %), z toho 6 pacientů ve skupině ischemických NPB (66 %) a 12 pacientů ve skupině neischemických NPB (70 %). Medián doby mezi první břišní operací pro NPB a úmrtím byl 21,5 dne (rozmezí 1 až 56 dnů), bez rozdílu mezi hodnocenými skupinami.

ŽILNÍ ONEMOCNĚNÍ DOLNÍCH KONČETIN

VEVERKOVÁ L, ŽÁK J, KALAČ J, KONEČNÝ J, VLČEK P, JEDLIČKA V, PROCHÁZKOVÁ I

I. chirurgická klinika, FN u sv. Anny v Brně a LF MU

Žilní onemocnění dolních končetin se řadí mezi nejčastější choroby – postihují 10–25 % populace. Operační technika je detailně rozpracována. Komplikace po operaci varixů dolních končetin nejsou časté. Časné komplikace jsou všechny, které vzniknou do 4 týdnů po operaci. Patří mezi ně např. zánět žil, jak povrchového, tak i hlubokého řečiště, plícní embolie. K pozdním komplikacím se řadí pojem pravé recidivy, jež má příčinu např. v nesprávné diagnostice nebo taktice výkonu. Obecně platí, že čím složitější klinický obraz žilního onemocnění je operován, tím více stoupá možnost vzniku komplikací. Znovuvytvoření žíly je dáno progresí choroby a vznikem nového refluxu v oblasti hlavního kmene povrchového žilního systému 4,2–22,6 % do 5 let po výkonu.

Endovenózní laserová a radiofrekvenční ablace povrchových žil jsou účinnými zákroky na povrchovém žilního systému, které se staly standardem v léčbě CVI. Znovuvytvoření křečových žil je stejně pravděpodobné po 5 letech jako po klasickém chirurgickém výkonu. Léčbu varikózních žil oběma popsanými metodami provádíme již od roku 2004, resp. 2005. Komplikace po těchto výkonech jsou známé a udávany v různých procentech dle autorů: popálení kůže se vyskytuje v 11–92 %, bolest ve 4–85 %, poškození n. saphenus v 0,5–5 %, povrchový zánět žil v 0–22 %, hluboký zánět žil v 0–4 %, plicní embolizace v 0– 4 %, indurace v povodí ošetřované žíly v 15–84 % případů. Tyto výkony nejsou hrazeny zdravotními pojišťovnami, a tak kromě výše uvedených komplikací hrozí i soudní pře. Počet soudních pří se zvyšuje, jestliže výsledek terapie neodpovídá pacientovu očekávání. Na začátku veškerého posuzovacího i rozhodovacího procesu je položena otázka, zda bylo postupováno *lege artis*. Tento pojem má v představách obou skupin účastníků procesu rozdílné pojetí. Odborné společnosti vydávají doporučené léčebné postupy za účelem ochrany pacienta, ale hlavně ochrany lékaře. Když se ale prokáže, že se léčba odchýlila od těchto postupů, pak je vždy postižený nejen pacient, ale hlavně provádějící lékař.

KVALITA ANASTOMÓZ U OPERACÍ BEZ MIMOTĚLNÍHO OBĚHU

VIK K, MILER I, ŠETINA M, ADLA T

Kardiochirurgická klinika, Kardiovaskulární centrum, FN Motol, Praha

Cíl: Zhodnotili jsme časnou průchodnost bypassů u pacientů po revaskularizaci myokardu bez mimotělního oběhu.

Metoda: U 80 pacientů s alespoň jednou inferolaterální anastomózou (RIM, RMS, RPLD nebo RIVP) bylo provedeno před dimisí CT koronarografické vyšetření. Průměrná EFLK byla 45 % (10–65 %), průměrný počet anastomóz byl 3,2 na pacienta, průměrný počet inferolaterálních anastomóz byl 1,7 na pacienta, u 34 pacientů (42 %) byla provedena BIMA revaskularizace. Celkem bylo zhodnoceno 257 anastomóz, ze 149 IMA anastomóz.

Výsledky: Celková průchodnost bypassů byla 99,2 % (255 z 257), dvě žilní distální anastomózy u sekvenčních bypassů byly uzavřené, dvě tepenné anastomózy s možným významným zúžením. Jen tři vyšetření byla hodnocena jako horší kvality, nicméně anastomózy byly hodnotitelné.

Závěr: Naše CT koronarografické výsledky demonstrují dobrou kvalitu anastomóz u operací bez mimotělního oběhu

HYBRIDNÍ REVASKULARIZAČNÍ VÝKONY – ZKUŠENOSTI NAŠEHO PRACOVIŠTĚ

VLACHOVSKÝ R[1], STAFFA R[1], GREGOR Z[1], VOJTÍŠEK B[2]

[1] II. chirurgická klinika, [2] Klinika zobrazovacích metod, FN u sv. Anny v Brně a LF MU

Radiointervenční endovaskulární zákroky spojené s angiochirurgickými výkony jsou na cévně-chirurgických pracovištích stále častější a spolupráce cévního chirurga s intervenčním radiologem je pro pacienty a konečný výsledek léčby přínosem.

Cílem prezentace je představit zkušenosti našeho pracoviště s tímto typem výkonů, jejich indikace a krátkodobé i dlouhodobé výsledky, a to za období 2004–2010.

OPERACE VROZENÝCH SRDEČNÍCH VAD V DOSPĚLOSTI VE FN MOTOL

VLK L[1],MOŠNA F[2], TLÁSKAL L[3], ŠETINA M[1]

[1] Kardiochirurgická klinika, Kardiovaskulární centrum, FN Motol,
[2] Klinika anesteziologie a resuscitace, FN Motol a 2. LF UK,
[3] Dětské kardiocentrum, FN Motol, Praha

Úvod: Prevalence vrozených srdečních vad je 6/1 000 živě narozených dětí, z nichž do dospělosti přežívá cca 80 %. Část z těchto pacientů se dočká primooperace až v dospělosti, někteří jsou nuceni podstoupit reoperaci po výkonu v dětství.

Cíl: Hodnocení operačních výsledků nemocných operovaných pro vrozenou srdeční vadu v dospělosti.

Materiál a metodika: Od ledna 2008 do června 2010 bylo operováno celkem 60 pacientů s vrozenou srdeční vadou (35 mužů, 25 žen, průměrný věk 37,3 ± 17,7). Hodnotili jsme 30denní morbiditu a mortalitu. Primooperaci podstoupilo 44 pacientů (73,3 %), reoperaci 16 pacientů (26,6 %). U primooperací byl proveden 19× prostý a 25× kombinovaný výkon. Prosté uzávěry defektu septa síní byly operovány videothorakoskopicky (16×). Jedna reoperace byla provedena jako akutní výkon pro disekci oblouku aorty, ostatní reoperace proběhly elektivně a ve většině případů jako kombinovaný výkon.

Výsledky: Celková 30denní mortalita operovaných pro vrozenou srdeční vadu činila 5 % (3 pacienti). Z primooperací zemřel 1 pacient na respirační selhání (2,3 %). Z 16 reoperací zemřeli 2 pacienti (12,5 %) – 1× příčinou low cardiac output syndrom, 1× krvácení při disekci oblouku aorty. Žádný z pacientů operovaných videothorakoskopicky nezemřel. Komplikace se objevily u 12 pacientů (5× trvalý kardiostimulátor, 3× pneumothorax, 1× ranná infekce, compartment syndrom, srdeční tamponáda, katetrová sepse, IABK + ECMO).

Závěr: Pooperační výsledky v daném souboru pacientů jsou příznivé a srovnatelné s nemocnými operovanými pro jiné srdeční vady. Od r. 2008 počty dospělých pacientů operovaných s vrozenou srdeční vadou stoupají, a to zejména díky spolupráci s Dětským kardiocentrem.

POSTAVENÍ ROSSOVY OPERACE V CHIRURGII AORTÁLNÍ CHLOPNĚ U DOSPĚLÝCH NEMOCNÝCH – PRVNÍ ZKUŠENOSTI

VOJÁČEK J[1], ŠPATENKA J[2], DOMINIK J[1], MOKRÁČEK A[3], HARRER J[1]

[1] Kardiochirurgická klinika, Kardiocentrum, FN Hradec Králové a LF UK,
[2] Transplantační centrum, FN Motol, Praha, [3] Kardiocentrum,
Nemocnice České Budějovice, a. s.

Úvod: Volba optimální chlopenní náhrady aortální chlopně u mladých pacientů a pacientů středního věku je opakovaně diskutována a přes publikované doporučené postupy se názory jednotlivých pracovišť a jednotlivých odborníků liší. U velké většiny mladých pacientů je implantována mechanická chlopeň a jen u části pacientů s aortální regurgitací lze aortální chlopeň zachovat.

Jednou z nejkontroverznějších alternativ v kardiochirurgii zůstává Rossova operace (RO), tj. náhrada aortální chlopně pulmonálním autograftem. Je známa již přes 40 let. Přesto se nikdy výrazněji nerozšířila; důvodem je komplexnost a náročnost výkonu, „převedení" onemocnění jedné chlopně (aortální) na potenciální onemocnění dvou chlopní a z toho vyplývající riziko reoperace pro selhání pulmonálního autograftu v aortální pozici anebo pulmonálního alograftu v pozici pulmonální.

Názory na RO se mezi kardiology a kardiochirurgy liší – od rutinní indikace v určitých skupinách nemocných až po absolutní zamítání principu. Mezi těmi, kdo operaci zařadili do svého rutinního repertoáru, je shoda pouze v tom, že jde o technicky velmi náročný výkon, u kterého drobné technické detaily mají rozhodující význam pro dlouhodobou funkci pulmonálního autograftu.

Kardiocentrum FN Hradec Králové patří k pracovištím s rozsáhlými zkušenosti s řešením chlopenních vad u dospělých a v posledních letech začalo provádět i záchovné operace aortální chlopně.

Z literatury a z osobních kontaktů s předními světovými průkopníky Rossovy operace jsme dospěli k názoru, že tato operace může být alternativním řešením pro selektovanou skupinu mladých pacientů a pacientů středního věku. Proto jsme se rozhodli RO zavést i na našem pracovišti.

Sestava nemocných: V období 11/2009–6/2010 jsme RO indikovali u 7 pacientů. Průměrný věk nemocných byl 35 let (27–48), ve všech případech šlo o primooperaci (3× unikuspidální aortální chlopeň, 4 × bikuspidální aortální chlopeň). Morfologický nález na chlopni neumožňoval provedení záchovné operace.
Výsledky: Všichni námi operovaní pacienti žijí. Doba mimotělního oběhu byla 190 ± 22 min, doba srdeční zástavy 169 ± 21 min. Průměrná doba sledování je 7 měsíců (8–4). Všichni pacienti mají dobrou funkci aortálního autograftu i pulmonálního homograftu a jsou pravidelně sledováni v naší ambulanci.
Závěr: Rossova operace je dle našeho názoru indikována pro úzkou skupinu mladých nemocných, kteří si tuto operaci přejí a zároveň jsou objektivně seznámeni s možnými riziky operace. Jde zejména o jedince s aktivním životním stylem nebo ženy ve fertilním věku. Podmínkou zavedení výkonu je vysoká obecná úroveň pracoviště, individuální příprava operatéra i indikujících kardiologů a spolupráce s těmi, kdo mají rozsáhlé pozitivní zkušenosti s RO.

STŘEDNĚDOBÉ VÝSLEDKY ZÁCHOVNÝCH OPERACÍ AORTÁLNÍ CHLOPNĚ NA KARDIOCHIRURGICKÉ KLINICE LF V HRADCI KRÁLOVÉ

VOJÁČEK J[1], HARRER J[1], TUNA M[1], VANĚKOVÁ S[1], ŽÁČEK P[1], HLUBOCKÝ J[2], DOMINIK J[1]

[1] Kardiochirurgická klinika, Kardiocentrum, FN Hradec Králové a LF UK,
[2] II. chirurgická klinika –kardiovaskulární chirurgie, VFN a 1. LF UK, Praha

Úvod: V posledním desetiletí je v kardiochirurgii stále patrnější tendence k záchovným výkonům aortální chlopně u regurgitačních vad, a to i v případě bikuspidální aortální chlopně. Výhody zachování vlastní aortální chlopně spočívají v eliminaci rizik, která jsou dána nahrazením nativní chlopně chlopní umělou.
Materiál a metodika: Od listopadu 2007 do srpna 2010 jsme na naší klinice provedli celkem 47 záchovných operací aortální chlopně. Průměrný věk pacientů byl 54 ± 14 let, z toho 33 mužů (70 %) a 14 žen (30 %). Průměrný stupeň aortální regurgitace (AR) před operací byl 3,5 ± 0,8, ejekční frakce (EF) 54 % ± 10, end-diastolický rozměr levé komory (EDD) 60 mm ± 10. Bikuspidální aortální chlopeň mělo 21 pacientů (45 %). Dilataci kořene aorty anebo vzestupné aorty mělo 27 pacientů (57 %). Průměrný rozměr kořene aorty a vzestupné aorty byl u těchto nemocných 47 ± 7 mm a 52 ± 13 mm.
Operační technika: U 11 pacientů (23 %) byla provedena reimplantace aortální chlopně dle Davida, 5× (10 %) remodelace aortálního kořene dle Yacouba. U zbytku nemocných byl proveden rekonstrukční výkon na cípech aortální chlopně, jehož součástí byla u 14 pacientů (30 %) suprakoronární náhrada vzestupné aorty. Přidružené výkony byly: 4× aortokoronární bypass, 2× náhrada oblouku aorty, 3× MAZE, 3× plastika mitrální chlopně, 2× plastika trikuspidální chlopně, 1× uzávěr defektu septa komor.
Výsledky: Průměrná délka mimotělního oběhu a kardioplegické srdeční zástavy byla 110 minut ± 55 a 90 minut ± 47. Třicetidenní mortalita byla 0 %.
Časné hospitalizační výsledky echokardiografického vyšetření: Funkce aortální chlopně se zlepšila, průměrná předoperační hodnota aortální regurgitace 3,5 ± 0,8 se snížila na 0,6 ± 0,5. Průměrný pooperační vrcholový (PG_{max}) a střední gradient (PG_{mean}) na aortální chlopni byl 17 ± 10 mm Hg a 9 ± 6 mm Hg.
U všech pacientů bylo dosaženo dostatečné nebo uspokojivé hloubky koaptace nad úrovní nebo v úrovni aortálního anulu. Střední doba sledování je 15 měsíců, ve sledování jsou všichni pacienti a přežívání je 100 %. AR > 2 má 5 pacientů (10 %). Jeden z těchto 5 pacientů již podstoupil reoperaci a byla mu implantována mechanická aortální chlopeň, další 2 nemocní se podrobí reoperaci během tohoto roku.
U všech těchto pěti pacientů byla pooperačně funkce aortální chlopně dobrá a ke zhoršení funkce chlopně došlo až po několika měsících. Rizikovým faktorem selhání plastiky je bikuspidální chlopeň s inkompletním srůstem cípů. Průměrná hodnota EFLK se zvýšila z 54 ± 10 % na 57 ± 6 % ($p = 0,1$), EDD LK se snížil z 60 ± 10 mm na 53 ± 8 mm ($p = 0,001$).
Závěr: K záchovným operacím aortální chlopně je nutné přistupovat s tím, že v budoucnosti není možné vyloučit reoperaci. I přes riziko reoperace považujeme záchovné operace aortální chlopně za preferovanou metodu, zejména u pacientů mladých a ve středním věku. Mladší pacienti s aktivním životním stylem často dají přednost možnému riziku reoperace v budoucnosti, aby se vyhnuli dlouhodobému užívání warfarinu a dalším komplikacím, které implantace umělé chlopně přináší. To samé platí i o ženách ve fertilním věku, které plánují těhotenství.
Záchovné operace bikuspidální aortální chlopně jsou slibnou metodou a při správných indikacích je lze považovat za metodu volby. Má-li operující chirurg dosahovat standardních výsledků, je nezbytné, aby ovládal jak techniku záchovných operací kořene aorty, tak i techniku výkonů na cípech aortální chlopně.

STŘEDNĚDOBÉ SLEDOVÁNÍ NOVOROZENCŮ OPEROVANÝCH PRO KOMPLEXNÍ VROZENOU SRDEČNÍ VADU S ANOMÁLIÍ ASCENDENTNÍ AORTY A AORTÁLNÍHO OBLOUKU S OHLEDEM NA VEDENÍ MIMOTĚLNÍ PERFUZE

VOJTOVIČ P, TLÁSKAL T, ŠKOVRÁNEK J, REICH O, MATĚJKA T, GEBAUER R, KUČERA V, ČERNÁ I

Dětské kardiocentrum, FN Motol, Praha

Korektivní operací komplexní vrozené srdeční vady již v novorozeneckém věku se snažíme eliminovat dlouhodobě nepříznivý vliv patologické hemodynamiky či hypoxemie na další vývoj dítěte. Zvyšuje se tak náročnost nejen samotného chirurgického výkonu a perioperační péče, ale i techniky a metodiky vedení mimotělního oběhu.
Cílem naší retrospektivní studie bylo zhodnocení zkušeností s operacemi na ascendentní aortě a aortálním oblouku u novorozenců se zaměřením na incidenci vrozených vad v této skupině pacientů, použitou techniku mimotělního oběhu, mortalitu souboru a neurologické nálezy po dobu sledování od 5,9 měsíce do 10,7 roku (medián 5,3 roku).
Soubor: V letech 1999–2009 jsme v Dětském kardiocentru Fakultní nemocnice v Motole operovali 93 novorozenců ve věku 1–27 dní (medián 6) a při hmotnosti 1,9–4,7 kg (medián 3,1) pro vrozenou srdeční vadu s nutností rekonstrukce ascendentní aorty a aortálního oblouku. U 35 (38 %) novorozenců byla použita technika mimotělní perfuze s přechodnou zástavou cirkulace v hluboké hypotermii (skupina G1) a u 58 (62 %) novorozenců jsme při mimotělní perfuzi použili techniku low-flow (1/3–1/5 kalkulovaného průtoku) se zachovalou perfuzí mozku přes brachiocefalický trunkus (skupina G2). Zastoupení vrozených srdečních vad v celém souboru bylo: syndrom hypoplastického levého srdce (HLHS) 39 (42 %), interrupce aortálního oblouku (IAA) 23 (25 %), funkčně společná komora s hypoplazií ascendentní aorty (SV/F) 16 (17 %), interrupce aortálního oblouku a společný arteriální trunkus (IAA, PTA) 7 (7,5 %), transpozice velkých arterií s defektem komorového septa a koarktací aorty (TGA, VSD, COA) 4 (4,3 %) a defekt komorového septa s koarktací aorty (VSD, COA) u 4 (4,3 %) novorozenců. Ve skupině G1 dominovaly vrozené srdeční vady typu HLHS (19/35 = 54,3 %) a SV/F (8/35 = 22,9 %), ve skupině G2 převažovaly HLHS (20/58 = 34,5 %) a IAA (17/58 = 29,3 %).
Výsledky: Celková mortalita souboru (chirurgická + pozdní) byla 20/93 (21,5 %) pacientů, přičemž rozdíl v celkové mortalitě souboru pacientů operovaných v zástavě oběhu oproti souboru pacientů s peroperačně zachovalou perfuzí mozku nebyl statisticky významný [G1 – 8/35 (23 %) proti G2 – 12/58 (20,6 %); $p = 0,853$]. Z celého souboru 73 žijících odoperovaných pacientů je 19 (26 %) dispenzarizováno v neurologických ambulancích. Ve skupině G1 jsou neurologicky sledování 4 pacienti z 27 operovaných (14,8 %), oproti 16 ze 46 operovaných (34,7 %) ve skupině G2, avšak tento rozdíl je na hranici statistické významnosti ($p = 0,053$). Navíc, zatímco ve skupině G1 nebyl žádný z neurologicky sledovaných pacientů s DiGeorgeho syndromem, ze skupiny G2 bylo postiženo tímto syndromem 8/16 (43,7 %) neurologicky sledovaných pacientů.
Závěr: Operace komplexních vrozených srdečních vad u novorozenců s anomálií ascendentní aorty a aortálního oblouku jsou zatíženy vyšší mortalitou, která není ovlivněna použitou technikou mimotělního oběhu. Naše výsledky neprokázaly očekávaný příznivý vliv peroperačně zachovalé perfuze mozku na četnost neurologických abnormalit v našem souboru pacientů.

Práce byla podpořena výzkumným záměrem MZOFNM2005.

VZDÁLENÉ ISCHEMICKÉ PŘEDTRÉNOVÁNÍ (PRECONDITIONING) SNIŽUJE MYOKARDIÁLNÍ POŠKOZENÍ PO CABG

WAGNER R, PILER P, BEDÁŇOVÁ H, ADÁMEK P, GRODECKÁ L, FREIBERGER T

CKTCH, Brno

Cílem této studie bylo zjistit, zdali vzdálené ischemické předtrénování (L-RIPC – late remote ischemic preconditioning) zlepšuje ochranu myokardu u CABG. Zároveň byl zkoumán jeden z hypotetických mechanismů ischemického předtrénování.
Metody: 60 pacientů indikovaných k CABG bylo náhodně rozděleno na skupinu kontrolní a skupinu testovanou. Předtrénování se skládalo ze tří 5minutových cyklů ischemie a reperfuze horní končetiny pomocí tlakové manžety, 18 hodin před operací.
Poškození myokardu bylo měřeno vzestupem sérové koncentrace troponinu I 8, 16, a 24 h po operaci. Pro detekci inducibilní a endoteliální syntázy oxidu dusnatého (iNOS, eNOS) pomocí real-time PCR byly odebrány vzorky tkáně z pravé síně před mimotělním oběhem a po něm.
Výsledky: L-RIPC snížil pooperační troponin I (μg/l) ve všech intervalech, ale signifikantně jen po 8 hodinách (2,54 [1,01–3,89] vs. 2.90 [1,60–6,32], $p = 0,043$).
V kontrolní skupině jsme detekovali pooperačně statisticky významný vzestup exprese iNOS [CT (2-(Ct NOS-Ct GAPDH))]: (0, 27 (0,07 – 1,07) vs. 0,34 (0,11–1,09), $p = 0,033$), zatímco v L-RIPC skupině byla změna nesignifikantní: 0,29 (0,11–0,75) vs. 0,32 (0,10–1,41), $p = 0,212$.

Závěr: Vzdálené ischemické předtrénování snižuje pooperační uvolnění troponinu, a může tak přispět k ochraně myokardu u CABG. Dále jsme zjistili, že srdeční operace v mimotělním oběhu zvyšila expresi iNOS v myokardiální tkáni jako součást defenzivní odpovědi, zatímco L-RIPC tuto změnu neovlivnil. Exprese defenzivních enzymů se zde neukázala jako mediátor L-RIPC. Klinický význam vzdáleného předtrénování u srdečních operací prověří několik právě probíhajících studií.

Práce vznikla za podpory grantu IGA NR/9194-3.

NEUROPSYCHICKÉ KOMPLIKACE V ČASNÉM POOPERAČNÍM OBDOBÍ V ZÁVISLOSTI NA POUŽITÉM TYPU MIMOTĚLNÍHO OBĚHU

ZÁRYBNICKÁ M[1], ŠESTÁKOVÁ B[2], HÁJEK T[1], STAZSKO M[1]
[1] Kardiochirurgické oddělení, [2] Anesteziologicko-resuscitační klinika, FN Plzeň a LF UK

Neuropsychické poruchy jsou relativně častou komplikací doprovázející KCH výkon. V naší práci jsme zkoumali dispozice k neuroticismu u pacientů v časném pooperačním období v závislosti na použitém typu mimotělního oběhu (standardní versus miniinvazivní). Vyšetřili jsme 115 mužů s ICHS nebo s ICHS a chlopenní vadou, kteří podstoupili KCH operaci.

Při první plánované pooperační kontrole (1 měsíc po výkonu) jsme neuropsychický stav objektivizovali pomocí 48položkového Middlesex Hospital Questionnaire (MHQ), sloužícího ke zjištění dispozic k neuroticismu jako celku a také dispozic k jednotlivým kategoriím (úzkosti, fobii, obsesi, somatizaci, depresi a disociačně-konverzní neurotické poruše). Dále jsme hodnotili standardizovaným dotazníkem subjektivní vnímání kvality života před operací a po ní. Jsou porovnávány výsledky v jednotlivých věkových skupinách ve vztahu k použitému mimotělnímu oběhu.

Vedle literárně známých pozitivních vlivů miniinvazivního mimotělního oběhu na pooperační krevní ztráty, spotřebu krevních derivátů a systémovou zánětlivou odpověď je v našem souboru vidět pozitivní vliv i v oblasti neuropsychických komplikací.

RETROSPEKTIVNÍ ANALÝZA VÝKONŮ MAZE ZA OBDOBÍ 2008–2009

ZLOCHA V, HÁJEK T, MIKULENKA V
Kardiochirurgické oddělení, FN Plzeň

Úvod: Chirurgická operace MAZE patří mezi nejúčinnější metody léčby fibrilace síní. Existují různé modifikace tohoto výkonu směřující ke zkrácení doby chirurgického zákroku při zachování srovnatelných výsledků ve snaze dosáhnout sinusový rytmus.

Cíl: Hodnotili jsme výkony MAZE za dvouleté období rutinního používání dvou různých přístrojů využívajících k utvoření ablačních linií energii radiofrekvenční nebo tekutého argonu.

Metoda: Na našem pracovišti jsme za uvedené období provedli 192 operací s výkonem MAZE. Následně byli pacienti sledováni po propuštění 1., 3., 6. a 12. měsíc. 161 pacientů lze hodnotit, 31 pacientů nebylo možné z různých příčin sledovat. Ablační linie byly provedeny epikardiálně nebo endokardiálně. Epikardiální ablace byla převážně prováděna kryoablační sondou, endokardiální převážně radiofrekvenční sondou. Modifikovaná operace MAZE zahrnovala ablační linie v levé síni, většinou bez amputace ouška levé síně.

Výsledky: Jde o hodnocení výrazně nehomogenních skupin pacientů. Kryoablační metoda byla rezervována převážně pro pacienty s méně komplikovaným kardiochirurgickým výkonem. Radiofrekvenční metoda byla většinou použita pro komplexnější výkony a několik pacientů bylo operováno endoskopicky.

Celková úspěšnost dlouhodobého dosažení sinusového rytmu dosáhla 78 %. Kryoablační metoda, hodnocena izolovaně, byla z uvedených důvodů procentuálně úspěšnější – celkem 88 %. Za uvedené období jsme zaznamenali jednu závažnou, ale ne letální komplikaci.

Závěr: Nadále považujeme chirurgickou léčbu MAZE fibrilace síní za účinnou a zároveň bezpečnou součást operace srdce. Dle závažnosti operace má chirurg možnost volby různých zdrojů energie pro provedení ablačních linií se srovnatelně dobrým efektem.

HOKEJKOVÝ ŘEZ – UŽITEČNÝ POMOCNÍK PRO COKOLI V LEVÉ SÍNI...

ŽÁČEK P, HARRER J, DOMINIK J, VOJÁČEK J
Kardiochirurgická klinika, Kardiocentrum, FN Hradec Králové a LF UK

Hokejkový řez je nově vyvinutá modifikace biatriálního přístupu do levé síně. Tato technika nabízí vynikající přehlednost, a je proto užitečná zejména při kombinovaných výkonech na mitrální a trikuspidální chlopni, u nemocných s hlubokým hrudníkem a malými rozměry levé síně. Linie řezu jsou chirurgicky úsporné a rekonstrukce je snadná a rychlá.

Uvádíme naše zkušenosti u 82 nemocných především s komplexními srdečními výkony. Mortalita byla nulová. Nesetkali jsme se s žádnými chirurgickými komplikacemi souvisejícími se suturami. V diskusi bude uvedena analýza pooperačních dysrytmií i prostorová filozofie tohoto přístupu v porovnání s konvenčními řezy.

Sesterská sekce – přednášky

MAGGOT TERAPIE

BERANOVÁ D, NEDOMOVÁ S
II. chirurgická klinika, FN u sv. Anny v Brně a LF MU

Maggot terapie je stále více se prosazující metodou hojení chronických ran a defektů za použití larev bzučivky zelené. Metoda spočívá v tom, že larvy požírají nekrotickou tkáň v ráně a produkují enzymy, které hojení napomáhají. Součástí sdělení jsou dvě kasuistiky, na nichž je vysvětlen princip metody a postup při aplikaci larev. Jde o pacienty s diabetickou gangrénou, jeden po angioplastice, druhý po revaskularizaci pedálním bypassem. V obou případech se pomocí larvální terapie podařilo vyčistit nekrotickou spodinu defektů a připravit je pro následné překrytí kožní plastikou. Při poslední kontrole byli pacienti v pořádku, diabetické defekty u obou zhojeny. Maggot terapie je v indikovaných případech po revaskularizačním výkonu efektivní metodou hojení defektů končetin.

MYXOM

HOLUBOVÁ H, KŘÍŽOVÁ J, LASÁKOVÁ H, PTÁČKOVÁ L, BOHATÁ H
CKVCH, Brno

Nejčastější nezhoubný nádor srdce je myxom. Může se projevit odloučením svých částí a jejich embolizací do mozku. Většinou se vyskytuje u žen, léčba spočívá v jeho odstranění.

Zaujaly nás dvě pacientky svou výjimečností. První, 32letá maminka tříměsíčního dítěte, s embolizací do CNS. Transezofageální echokardiografické vyšetření prokázalo myxom levé síně. Pacientka po výkonu a cílené rehabilitaci byla 21. den po operaci v dobrém stavu propuštěna do domácí péče. Druhá, 23letá žena, byla ve 24. týdnu gravidity. Po konzultaci s gynekology bylo doporučeno vedení šetrné anestezie a monitorování plodu během operace. Výkon proběhl v celkové normotermii. Pacientka byla 9. den po operaci ve velmi dobrém zdravotním stavu propuštěna. Ve 38. týdnu těhotenství porodila císařským řezem zdravého chlapečka.

Operace myxomů jsou relativně jednoduché, s velmi dobrými výsledky. Důležité je onemocnění včas a správně diagnostikovat.

CÉVNÍ ROBOTICKÉ OPERACE – PŘÍPRAVA K ROBOTICKY ASISTOVANÉ OPERACI

KLÁPŠŤOVÁ P, HUBKOVÁ J
Oddělení cévní chirurgie, Nemocnice Na Homolce, Praha

Robotická chirurgie vznikla v roce 1995 a jejím nejnovějším robotem je model Da Vinci. U nás v Nemocnici Na Homolce jsou k dispozici dva robotické přístroje. Jeden je určen pro kardiochirurgii a druhý slouží obecné chirurgii, neurochirurgii, urologii, gynekologii a naší cévní chirurgii. Roboticky asistovaná chirurgie (RACH) se tedy využívá v mnoha oborech a je i součástí onkologické péče. Cévní RACH se provádí od listopadu 2005. Roboticky se operují nejčastěji aortofemorální bypassy, ileofemorální bypass, sympatektomie a aneurysmata abdominální aorty. Operace se provádí v poloze na mírném boku. Průměrný čas operace je 235 min a průměrná doba hospitalizace je 5 dní (dle zdravotního stavu klienta).

Předoperační příprava: Je to plánovaná operace, proto příprava pacienta začíná zpravidla už přijetím klienta na standardní oddělení cévní chirurgie. Prochází (jako u každé jiné operace)

centrálním příjmem, ambulancí a u nás je uložen většinou na jednolůžkový pokoj. Při příjmu je podroben ošetřovatelské a lékařské anamnéze. Provádějí se nezbytná předoperační vyšetření: kompletní LAB (včetně panelů žloutenek, BWR, HIV, KS + vyšetření moče), výtěr z nosu a krku (K + C), EKG, RTG S + P, clearance kreatininu (sběr moče za 12,24 h), echokardiografie, spirometrie, dechová rehabilitace. Další vyšetření si určují (dle základních výsledků) internista s anesteziologem. Důležitou součástí předoperační přípravy je strava, kdy by měl pacient 4 dny před operací dodržovat tzv. bezezbytkovou dietu.

Bezprostřední předoperační příprava:

Den před operací: strava – oběd bujon, od 24 h nepije, nekouří. Střevní příprava – vypití 3–4 litrů Fortrans, večerní premedikace dle anesteziologa (Diazepam, Hypnogen, Neurol...)

V den operace: kontrola fyziologických funkcí (TK, P, TT): holení operačního pole dle druhu operace + čištění pupků, hygiena – Prosavon, balení věcí, premedikace dle anesteziologa (Dormicum, Diazepam...), prevence dekubitů – Mepilex (1 ks 450 Kč), transport na robotický sál.

Po operaci je klient odvezen na cévní CHIP, kde za jeho stav, průběh a následnou péči přebírá zodpovědnost anesteziolog s JIP sestrou.

Kasuistika – u jednotlivých robotických operací s porovnáním s klasickou operací.

Muž (1969) byl hospitalizován na našem oddělení s dg. stenóza a. abdominalis partis distalis, další jeho dg. obliterace a. iliaca (stav po PTA a. iliaca com. + stent v r. 2005). Kuřák. Při přijetí udával tři čtvrtě roku stehenní a lýtkové klaudikace, v poslední době progrese obtíží s intervalem 100–200 m, bez klidových bolestí. Indikován k plánované operaci (roboticky asistovaný aortobifemorální bypass). Provedena nezbytná základní předoperační vyšetření, ale jelikož klient udával bolest zubu, byla mu ještě ten den provedena extrakce zubu a byl propuštěn na propustku do domácího léčení. Po zhojení zubního lůžka se klient po třech dnech vrátil. Bylo mu provedeno kontrolní laboratorní vyšetření, zubní a anesteziologické konsilium s vyjádřením o operabilitě. Operační výkon v kombinované anestezii, krevní ztráta 100 ml, bez závažných komplikací a na UPV byl přivezen ve 13.20 h na CHIP, kde byl v 17 h extubován. 1. den pomalá vertikalizace stavu. 2. den po operaci překlad na JIMP, 4. den po operaci na standardní oddělení, 5. den sonografická kontrola tepen DK, 6. den po operaci byl propuštěn do domácího léčení.

Pooperační komplikace: Ledvinná kolika na podkladě bilaterální hydronefrózy, se kterou byl pacient přijat 14 dní po cévní operaci na všeobecnou chirurgii, kde mu byla provedena stentáž ureterů a následně přeložen k nám k dovyšetření a vyloučení souvislosti cévní rekonstrukce s dilatací uretry. Dle CT byl prokázán průběh ureterů pod raménky cévní protézy. Indikován k operačnímu výkonu (deliberace a repozice ureteru + reanastomóza aortofemorálního bypassu). Po 6 dnech byl propuštěn domů.

Muž (1951) byl přijat s dg. aneurysma abdominální aorty. Udával delší dobu bolesti v levém mesogastriu jdoucí do páteře. Indikován k operaci (resekce a substituce aortoaortálního aneurysmatu roboticky asistovanou operací). Delší výkon v kombinované anestezii, krevní ztráty 7 300 ml, příjezd ze sálu na CHIP v 17 h na UPV. 1. den po operaci odpoledne extubován, 5. den překlad na JIMP, 8. den překlad na standardní oddělení, 9. den po operaci propuštěn do domácího léčení.

Muž (1938) po CMP s levostrannou hemiparézou, chodící o holi udával pravostranné lýtkové a stehenní klaudikace s intervalem 15 m. Byl indikován k aortobifemorálnímu bypassu roboticky asistovaným výkonem. V CA s krevní ztrátou 1 000 ml. Pooper. průběh klidný, ale vzhledem k pomalé RHB a nesoběstačnosti pacienta byl 7. den po operaci přeložen do spádové nemocnice.

Muž (1941) s diagnózou resekce a substituce aortoilického aneurysmatu,v kombinované anestezii. Extubace 1. den po operaci. Průběh komplikován: zhoršení renálních funkcí, nutná katecholaminová podpora, bludy, zhoršení oxygenace, infekce v břišní dutině. 13. den po operaci propuštěn do domácího léčení.

Muž (1944) s diagnózou obliterace a. iliaca. Udával hýžďové, stehenní, lýtkové klaudikace po 50–70 m pomalé chůze, bez klidových bolestí. Indikován k aortofemorálnímu bypassu roboticky asistovanou operací. V kombinované anestezii se ztrátou 1 000 ml, oběhově stabilní, jen s minimálním množstvím katecholaminů. Přeložen na CHIP intubovaný v analgosedaci, hemodynamicky stabilní. Téhož dne byl extubován a další pooperační průběh klidný, bez komplikací. 5. den přeložen na JIMP a 6. den dimise. Pooperační komplikace žádné.

Muž (1928) s diagnózou aneurysma aorta abdominalis a a. iliaca. Indikován k resectio et substitutio aneurysmatis aortoiliaca. V kombinované anestezii, bez pozoruhodností. Celková ztráta 3 300 ml, pacient stabilní na nízké dávce noradrenalinu. Bezprostředně pooperační masivní krvácení z levého nosního průchodu, zavedena balonková nosní tamponáda.

1. den po operaci vzbuzen, zatím na UPV s podporou dávkami noradrenalinu. 3. den po operaci rozvoj tachykardie, laboratorně potvrzená mírná anemie, malá dávka noradrenalinu, 4. den po operaci plicní městnání. 5. den po operaci stabilní s malou inotropní podporou. 6. den afebrilní, ale vzestup zánětlivých parametrů, aplikován Augmentin i.v. 7. den zhoršená dušnost, desaturace (dle CT plicnice nalezeny emboly v periferním řečišti + emfyzém a drobné fluidothoraxy). 8.–9. den stabilní, klesají zánětlivé markery. 10. den překlad na JIMP. 13. den ukončena terapie ATB. 14. den překlad na standardní jednotku. 20. den dimise.

Výhody robotických výkonů:

- klienti v produktivním věku spíše preferují robotický výkon:
- kratší doba hospitalizace,
- kratší doba rekonvalescence,
- menší bolestivost operační rány,
- kosmetický efekt (malé operační ranky),
- přesnost a preciznost operačních zákroků (eliminace třesu rukou, únavy operatéra),
- snižují se náklady na pooperační léčbu,
- umožňují pohyb o 360° (tím je přístup do míst, kam se běžně operatér nedostane),
- šetrnější přístup.

Nevýhody robotických výkonů:

- delší operační čas;
- vyšší finanční náklady: pořizovací cena přístroje (50 000 000 Kč), platba za operační výkon (200 000 Kč);
- jednotlivé robotické výkony jsou schváleny revizním lékařem a jsou proplaceny zdravotní pojišťovnou;
- s VZP jsou výkony nasmlouvány půlroku dopředu;
- s ostatními pojišťovnami jdou nasmlouvány jednotlivě.

ČASNÁ REHABILITACE PO KARDIOCHIRURGICKÝCH OPERACÍCH V ODBORNÉM LÉČEBNÉM ÚSTAVU PRO KARDIOREHABILITACI TEPLICE NAD BEČVOU

KUBEŠOVÁ L

Odborný léčebný ústav pro kardiorehabilitaci, Teplice nad Bečvou

Úvod: Odborný léčebný ústav v Teplicích nad Bečvou je prvním kardiorehabilitačním zařízením v České republice, které provádí časnou následnou rehabilitační péči kardiochirurgických pacientů na jiné bázi, než je klasická lázeňská léčba. V prostorách sanatoria Bečva jsme 1. 5. 2009 zahájili časnou kardiorehabilitaci v OLÚ u klientů po operacích srdce. Jde zejména o pacienty po bypassech, náhradách srdečních chlopní a operacích aorty.

Cíl sdělení: Seznámit odbornou veřejnost s prováděním časné rehabilitace po kardiochirurgickém výkonu v OLÚ pro kardiorehabilitaci Teplice nad Bečvou.

Odborný léčebný ústav je určen pro všechny operované nemocné. Velký zájem projevují zejména klienti, kteří bydlí sami, mají různé zdravotní handicapy, jsou po komplikovaném pooperačním průběhu s delší rekonvalescencí nebo s obtížně nastavitelným INR a glykemií. Vhodný je také u lidí v pracovním procesu, kde se v důsledku časné péče zkracuje doba rekonvalescence. Dochází ke zlepšení fyzické a psychické kondice. Spolupracujeme s Centrem kardiovaskulární a transplantační chirurgie Brno, Kardiochirurgickou kliniku FN Olomouc, Kardiochirurgickým oddělením Nemocnice Na Homolce Praha, s Kardiocentrem Nemocnice Podlesí, a. s., Třinec, Kardiochirurgickým centrem FN Ostrava-Poruba a Kardiochirurgickou klinikou FN Hradec Králové.

Nemocní k nám přijíždějí z kardiochirurgií nejdříve 5.–7. den po operaci, u komplikovaných případů a po reoperacích až do 1 měsíce po zákroku. Mohou být propuštěni do domácího léčení a na časnou rehabilitaci nastoupit do 1 měsíce od operace. Klienti jsou informováni staničními sestrami na kardiochirurgiích o možnosti využití časné rehabilitace již před operací. Tyto sestry jsou v telefonním kontaktu s vrchní sestrou OLÚ a upřesňují termíny nástupu klientů. Zájem o tento typ léčení vzrůstá, čemuž odpovídá i tato statistika:

V roce 2009 (od května) – 394 pacientů v OLÚ.

V roce 2010 (do srpna) – 550 pacientů v OLÚ.

Klienti k nám přijíždějí sanitkou, pokud to vyžaduje zdravotní stav, jsou první dny ubytováni v bezprostřední blízkosti ošetřovny na dvoulůžkových pokojích zvýšené péče. Tyto pokoje jsou vybaveny signalizací, centrálním rozvodem kyslíku, bedside monitory, v současné době máme možnost monitorace srdečního rytmu pomocí telemetrie, pomůckami usnadňujícími pohyb na lůžku a mají své sociální zařízení. Soběstační klienti, kteří k nám přijíždějí vlastní dopravou z domova, jsou ubytováni ve standardních pokojích OLÚ, k dispozici jsou i nadstandardně vybavená VIP lůžka s klimatizací, masážními sprchami atd. V současné době Odborný léčebný ústav pro kardiorehabilitaci Teplice nad Bečvou disponuje kapacitou 75 lůžek.

Klienti mají jednou denně vizitu lékařem, sledují se fyziologické funkce a laboratorní hodnoty. Denně ošetřujeme pooperační jizvy.

Během pobytu klienti čerpají léčebné procedury, které předepisují ošetřující lékaři.

Pro nemocné je po celou dobu pobytu vyčleněn fyzioterapeut, který úzce spolupracuje s ošetřujícím lékařem. Klienty s nízkocholesterolovou či diabetickou dietou v kombinaci s nutností vyrovnaného příjmu stravy s vitaminem K (užívají-li warfarin) navštěvuje nutriční terapeut, který s nemocným podrobně probere jeho jídelníček a určí potraviny, které mají vliv na změny účinné dávky antikoagulancií. Vytvoří vhodný vzorový jídelníček, kterým se může řídit i v domácích podmínkách. Nutriční terapeut edukuje klienty i jejich příbuzné.

SESTERSKÉ ZKUŠENOSTI S IMPLANTACÍ LEVOSTRANNÉ SRDEČNÍ PODPORY HEARTMATE II

MAZOCHOVÁ L, POLOVÁ Š, ZEJDOVÁ K, ONDRÁŠEK J
CKTCH, Brno

HeartMate II je srdeční podpora pro dlouhodobou implantaci. Maximální průtok pumpou je až 10 l/min. Odvádí krev z oslabeného levého srdce a pohání ji dopředu. Přístroj HeartMate II je kontraindikován u pacientů s plochou povrchu těla menší než 1,2 m^2. Levostranné ventrikulární pomocné zařízení (LVAD) HeartMatell je rotační pumpa s axiálním průtokem, připojovaná paralelně k přirozenému oběhu. Přítoková kanyla pumpy je připevněna k hrotu levé komory a odtokový implantát je připojen k vzestupné aortě. Sestava rotoru uvnitř pumpy obsahuje magnet a otáčí se elektromagnetickou silou vytvářenou motorem. Vnitřní povrchy pumpy (rotor, tenkostěnná krevní trubice, stator vtoku a stator výtoku) mají hladký leštěný titanový povrch. Ovládaní a pohon LVAD se zprostředkuje perkutánním kabelem z externího ovladače systému a zdroje napájení.
HeartMate se skládá z pumpy, ovladače systému, kabelu PBU, monitoru systému, základní napájecí jednotky PBU, napájecího kabelu.

Kasuistika:
Muž, 37 let, přijat s respirační infekcí (VII/2009). Po dalším došetření byla zjištěna dilatační kardiomyopatie s dysfunkcí levé komory. Ejekční frakce levé komory (EFLK) byla 5–10 %. Zjištěna středně těžká mitrální a trikuspidální regurgitace. Zavedena terapie srdečního selhání a po přechodném zlepšení propuštěn do ambulantní péče. Pro kardiální dekompenzaci byl nemocný rehospitalizován v nemocnici (VIII/2009). Zahájena intenzivní terapie srdečního selhání a po došetření zařazen na urgentní listinu čekatelů k transplantaci srdce (OTS).
Implantace mechanické srdeční podpory HeartMate II byla provedena v mimotělním oběhu (IX/2009). Operace proběhla bez komplikací. Funkce pravé komory byla po implantaci HeartMate snížena. Ejekční frakce pravé komory (EFPK) 28–30 %. Odpojení z mimotělního oběhu na LVAD se střední dávkou Dobutrexu a Corotropu. Při postupné redukci inotropní podpory byly hemodynamické parametry uspokojivé. Pooperační průběh bez komplikací. Extubace za 14 hodin, stabilní hodnoty středního arteriálního tlaku (kolem 70–80 mm Hg), CVP, PAP (25–30 mm Hg), CI (2,7–3,1 l/min/m^2) + flow (5 l). Antikoagulace byla vedena dle protokolu. Rány zhojeny *per primam*. Nebyly zaznamenány krvácivé, infekční, trombotické a embolické komplikace. Po rehabilitaci byl propuštěn 45. pooperační den do domácí péče. První 3 měsíce po implantaci HeartMate II byl pacient dočasně vyřazen z listiny čekatelů na OTS. Transplantace srdce v urgentním pořadí byla provedena za 7 měsíců po implantaci podpůrného systému. Operační i pooperační průběh bez komplikací, časná extubace po 9 hodinách. Echokardiografický nález byl příznivý. Do domácí péče byl propuštěn 27. pooperační den. Po TS jsou prováděny pravidelné bioptické kontroly a sledována imunosupresivní terapie. Levostranný podpůrný systém HeartMate II se osvědčil jako dlouhodobá srdeční podpora u pacientů, kteří čekají na transplantaci srdce.

VYUŽITÍ LÉČEBNÉ METODY ECMO U PACIENTŮ PO KARDIOCHIRURGICKÝCH OPERACÍCH Z POZICE OŠETŘOVATELSKÉ PÉČE

SENTENSKÁ P
Kardiochirurgická klinika, Kardiovaskulární centrum, FN Motol, Praha

Obsahem přednášky bude seznámení se základními principy manipulace s Extracorporal Membrane Oxygenation a ošetřovatelské péče o pacienta s léčebným použitím této metody. ECMO (mimotělní membránová oxygenace) je mimotělní technika poskytující jak mechanickou (srdeční), tak oxygenační (plicní) podporu pro pacienty, jejichž plíce a srdce jsou natolik vážně poškozené, že nejsou schopny plnit své základní funkce. ECMO jako oxygenační podpora se používá u nemocných při těžkém respiračním selhání, kdy krev není dostatečně okysličena a hodnoty krevních plynů nelze ani pomocí agresivní řízené umělé plicní ventilace udržet v hodnotách zabezpečujících dostatečnou dodávku kyslíku organismu. V případě srdečního selhání se používá jako krátkodobá oboustranná mechanická srdeční podpora.
Cílem přednášky bude seznámení se specifickými aspekty ošetřovatelské péče, specializované péče, s monitoringem vitálních funkcí a vnitřního prostředí, oběhovou podporou a manipulací s pacientem.

AO OSTEOSYNTÉZA HRUDNÍ STĚNY – NOVÁ METODA LÉČBY STERILNÍ MECHANICKÉ DEHISCENCE STERNA

SLAMĚNÍKOVÁ Z, KALÁB M, BRUK V, LONSKÝ V
Kardiochirurgická klinika, FN Olomouc a LF UP

Úvod: Riziko poruch hojení sternotomie se v kardiochirurgii pohybuje od 0,5 do 5 %. Zvláštní postavení má sterilní mechanická dehiscence sterna s výskytem do 1 %. Ranné komplikace snižují účinek operace, zhoršují kvalitu života, prodlužují hospitalizaci a prodražují léčbu. Možností řešení mechanické nestability sterna je buď recerkláž drátěnými kličkami, nebo nová metoda AO dlahové osteosyntézy
Metodika: Srovnali jsme průběh, délku a finanční náklady hospitalizace u 3 pacientů se sterilní dehiscencí sterna. V jednom případě byla použita AO dlahová osteosyntéza, ve dvou metoda drátěné cerkláže. Vstupní podmínky všech pacientů byly stejné.
Výsledky: Délka hospitalizace a celkové finanční náklady na léčbu pacienta léčeného AO osteosyntézou byly jednoznačně nižší než u zbylých dvou. Rovněž byl zaznamenán nižší výskyt pooperačních komplikací.
Závěr: Drátěná cerkláž je levná, nezaručuje však vždy stabilitu sterna bez dalších komplikací. Také míra peroperačního iatrogenního poškození je výrazně vyšší. Limitem aplikace AO dlah je vyšší cena instrumentária. Naše zkušenosti však podporují časné použití této metody. Při snížení rizika iatrogenního poranění se zkrátí doba hospitalizace a sníží se i celkové finanční náklady.

THORAKOABDOMINÁLNÍ VÝDUTĚ AORTY – JEJICH CHIRURGICKÁ LÉČBA Z POHLEDU PERIOPERAČNÍ SESTRY

STRÁNSKÁ M, GROHMANNOVÁ H
Oddělení cévní chirurgie, Nemocnice Na Homolce, Praha

Výduť thorakoabdominální aorty (TAAA) představuje jednu z nejzávažnějších forem onemocnění aorty. Thorakoabdominální aneurysma postihuje aortu v oblasti hrudní nebo břišní. Chirurgie této části aorty patří k nejrozsáhlejším výkonům v cévní chirurgii. Výdutě vzestupné aorty řeší kardiochirurgie. Největším rizikem TAAA je ruptura, která je vždy fatální.
Aorta (srdečnice) vychází z levé komory jako vzestupná aorta, v oblouku přechází v sestupnou část a v úrovni bránice se mění v břišní aortu zakončenou větvením společných pánevních tepen. Z břišní části odstupují i tepny, které zásobují játra, střeva, ledviny.
Rozdělení TAAA podle lokalizace popsal Crawford:
- typ I – je výduť sestupné hrudní aorty distálně od arteria subclavia a končící nad odstupem viscerálních tepen;
- typ II – jsou výdutě začínající od podklíčkové tepny až k distální břišní aortě;
- typ III – jsou výdutě začínající uprostřed sestupné aorty a končící v úrovni distální břišní aorty;
- typ IV – jsou výdutě distálně od bránice zasahující do distální břišní aorty.

Příčiny vzniku TAAA neznáme. Mohou se na něm podílet např. degenerativní poruchy pojivové tkáně, ateroskleróza, hypertenze.
K diagnóze TAAA je nejvhodnější CT angiografie vyšetření nebo MR (magnetická rezonance). TAAA se nemusí projevovat žádným konkrétním příznakem. Nemocní mohou být zcela bez potíží. Onemocnění se může objevit náhodně při jiném vyšetření (např. RTG). Prvním a fatálním příznakem může být až ruptura.
Léčba je chirurgická (rekonstrukce postiženého úseku) nebo endovaskulární (stent). Výkony na hrudní a břišní aortě patří mezi náročné operační výkony, které vyžadují zkušený anesteziologický a chirurgický tým s náležitým specifickým vybavením. Náročná je nejen vlastní operace, ale i následná pooperační péče. Principem operace je náhrada postiženého segmentu aorty se zachováním krevního zásobení orgánů.

Strategie operačního výkonu je:
- zajištění peroperační orgánové perfuze (atriofemorální levostranný zkrat – biopumpa) a ochrany míchy,
- resekce + náhrada TAAA cévní protézou.

Morbidita i mortalita po operaci TAAA je vysoká. V pooperační péči je zjevná snaha předcházet pooperačním komplikacím. Po chirurgickém výkonu je obvyklý dlouhodobý pobyt na JIP spojený s vysokými náklady na léčbu. Po propuštění následuje dlouhodobé a pravidelné sledování operovaných.

REHABILITACE PACIENTŮ PO OPERACI SRDCE NA II. CHIRURGICKÉ KLINICE VFN PRAHA A SPOLUPRÁCE FYZIOTERAPEUTA A SESTER

ŠRÁMKOVÁ A, BĚHAVKOVÁ J, KOLÁČKOVÁ M
II. chirurgická klinika – kardiovaskulární chirurgie, VFN a 1. LF UK, Praha

Přednáška je zaměřena na specifickou část rehabilitace pacientů před operací srdce a po ní. Seznámím vás s organizací práce na naší klinice s rehabilitačními postupy a se spolupracím fyzioterapeuta se sestrami. Fyzioterapie je nedílnou součástí komplexní péče o pacienta po operaci srdce. Dobře vedená respirační a pohybová fyzioterapie ovlivňuje délku hospitali-

zace a výsledky pracoviště. Komplexní péče o pacienta zahrnuje vzájemnou spolupráci fyzioterapeuta se zdravotnickým personálem.

KARDIOREHABILITACE U PACIENTKY-DIABETIČKY S KOMPLIKOVANÝM HOJENÍM RAN DOLNÍCH KONČETIN PO OBOUSTRANNÉ SAFENEKTOMII PO KOMBINOVANÉM KARDIOCHIRURFGICKÉM VÝKONU (CABG + AVR) – KASUISTIKA

TOLÁŠOVÁ K
Odborný léčebný ústav pro kardiorehabilitaci, Teplice nad Bečvou

Úvod: Kardiorehabilitační léčebný režim v OLÚ má svá daná pravidla a specifika, která je ale vždy nutné přizpůsobit jednotlivému klientovi s ohledem na jeho zdravotní stav, psychické rozpoložení a průběh pooperačního hojení.
Cíl: Prezentace případu 82leté klientky, která se k nám dostala 17. pooperační den po CABG a náhradě chlopně. Klientka byla kardiálně kompenzována, v nepříliš dobrém fyzickém stavu a neměla dohojeny pooperační jizvy na obou dolních končetinách.
Během prvních dnů pobytu se klientčin zdravotní stav zhoršil natolik, že si vyžádal přeložení na lůžko PIP s nepřetržitým dohledem zdravotnického personálu. Klientce byl speciálně upraven kardiorehabilitační režim a ošetřovatelská péče s ohledem na špatné hojení ran (diabetická noha) a její špatný fyzický i psychický stav.
Komplikované hojení si vyžádalo každodenní převazy přizpůsobované stavu jizev a průsaku krytí ran a zároveň spolupráci s chirurgickou ambulancí Nemocnice Hranice, kam klientka dojížděla sanitou v doprovodu sestry 2× týdně na specializované ošetření a odstranění nekrotické tkáně.
S přihlédnutím ke komplikacím byl klientce prodloužen pobyt v OLÚ o 14 dní.
Závěr: Po dokončení rehabilitačních a léčebných postupů v OLÚ byla klientka schopna návratu do domácího prostředí s doporučením absolvování pravidelných ošetření na chirurgické ambulanci Nemocnice Hranice do úplného zhojení ran.

OŠETŘOVATELSKÁ PÉČE O PACIENTA PO OPERACI PEDÁLNÍHO BYPASSU

TULISOVÁ E, STROMECKÁ L
II. chirurgická klinika, FN u sv. Anny v Brně a LF MU

Principem pedálního bypassu je přemostění uzavřeného bércového tepenného řečiště pomocí pacientovy povrchové žíly. Postižení bércových tepen je typické pro diabetiky. Distální anastomóza bypassu se zakládá na některou z pedálních tepen: arteria dorsalis pedis nebo arteria plantaris communis. Zpravidla jde o pokus o záchranu končetiny ohrožené amputací. Přednáška je věnována ošetřovatelské péči o pacienta před již zmíněnou operací i po ní a zaměřuje se na některá specifika z pohledu sestry. Součástí sdělení je fotodokumentace ozřejmující princip operace a kasuistika pacienta s pedálním bypassem.

VOLBA OPTIMÁLNÍ SRDEČNÍ CHLOPNĚ K NÁHRADĚ

VLÁŠKOVÁ D, DOMINIK J, VOJÁČEK J
Kardiochirurgická klinika, Kardiocentrum, FN Hradec Králové a LF UK

Operace pro chlopenní srdeční vady jsou po operacích pro ischemickou chorobu srdeční druhým nejčastějším kardiochirurgickým výkonem. Vadu na srdeční chlopni můžeme řešit záchovnou operací nebo chlopenní náhradou. V případě chlopenní náhrady je nejdůležitější zvolit optimální typ chlopně k náhradě. Zásadní je rozhodnutí, zda bude použita chlopeň mechanická nebo biologická. Mezi kritéria volby optimální srdeční chlopně patří především věk pacienta, vztah nemocného k antikoagulační léčbě, místo implantace chlopně, pohlaví nemocného. Správný výběr optimální chlopně k náhradě přispívá ke zlepšení kvality života operovaných, ke snížení výskytu komplikací, k prodloužení přežití po operaci. Je jedním z aspektů, jak zlepšit dlouhodobé výsledky po náhradách srdečních chlopní.

MECHANICKÁ SRDEČNÍ PODPORA HEARTMATE II Z POHLEDU INSTRUMENTÁŘKY

ZABLOUDILOVÁ L, ČERNÁ L
Klinika kardiovaskulární chirurgie, IKEM, Praha

Přednáška je zaměřena na specifickou část léčby terminálního selhání srdce. Chirurgická léčba tohoto onemocnění patří mezi jednu z nejvíce se rozvíjejících oblastí kardiochirurgie.
Implantace HeartMate II má za úkol zlepšit hemodynamické parametry pro dostatečnou orgánovou perfuzi. Je to levostranná podpora, která se implantuje do levé komory a aorty (LVAD). Doba přežívání s touto podporou se počítá na roky a umožňuje pacientům dožít se transplantace srdce a prodlužuje jim život.
Cílem prezentace je přiblížení problematiky implantace HeartMate II z pohledu instrumentářky na operačním sále kardiochirurgie.

FYZIOTERAPIE U PACIENTŮ PO KOMPLIKOVANÉM KARDIOCHIRURGICKÉM VÝKONU

ZELENÁ A, TOMSOVÁ J, KALÁB M
Kardiochirurgická klinika, FN Olomouc a LF UP

Úvod: Rehabilitace pacientů po kardiochirurgickém výkonu začíná ve většině případů již první pooperační den. Jedním z cílů časné rehabilitační fáze je u pacienta se střední podélnou sternotomií správně vedená respirační fyzioterapie a expektorace. Právě neefektivní a usilovný kašel je jedním z faktorů možných komplikací. Během něj je vyvíjen zvýšený tlak na sternum, což v některých případech vede k uvolnění primární sutury. Právě pacienti se střední podélnou sternotomií mají vyšší riziko vzniku sterilní mechanické dehiscence sterna, což vede k tzv. nestabilnímu hrudníku, a tím i k omezení dechových funkcí. Pro obnovení stability hrudního koše je potřeba sekundární sutura sterna. Rehabilitace se u těchto pacientů nejen prodlužuje, ale je zapotřebí ji upravit vzhledem k použité technice resutury. Vzhledem k tomu, že používaná technika osteosyntézy hrudní stěny je mladou a stále se rozvíjející metodou, i samotná rehabilitace těchto pacientů je stále ještě ve vývoji.
Metodika: Do prezentace je zahrnuta kasuistika pacienta po kardiochirurgickém výkonu s následnou resuturou sterna srovnaná s klasickým rehabilitačním postupem u pacienta bez komplikací.
Závěr: Cílem této práce je informovat ošetřovatelský personál o možnostech manipulace s pacienty po sekundární sutuře sterna a o možnostech ovlivnění hojení špatně volenými polohami.

VLIV KONTINUÁLNÍ NÁHRADY FUNKCE LEDVIN NA HEMOSTATICKÝ PROFIL KARDIOCHIRURGICKÝCH PACIENTŮ MONITOROVANÝ POMOCÍ TROMBOELASTOGRAFIE

ZUŠČICH O, HÁJEK R, CHROMČÁKOVÁ Š, DROBILIČOVÁ A, LONSKÝ V
Kardiochirurgická klinika, FN Olomouc a LF UP

Cíl: Cílem projektu je zhodnocení systémové hemokoagulace v průběhu kontinuální náhrady funkce ledvin v závislosti na délce eliminace a konkrétní metodě antikoagulace u kardiochirurgických pacientů. Vliv interakce mezi nativní krví a dlouhodobým kontaktem s umělým materiálem mimotělního okruhu není prozatím v případě kontinuální náhrady funkce ledvin publikován.
Metody: Do pilotního projektu bylo zařazeno 9 pacientů po kardiochirurgické operaci vyžadující kontinuální eliminaci (CRRT) z renální indikace. Pacienty budeme zařazovat do studie dle indikace kontinuální náhrady funkce ledvin. Předpokládaný počet vyšetřených pacientů je 80. Pacienty budeme dělit do dvou skupin, dle zvoleného způsobu antikoagulace. Všichni pacienti budou eliminováni v režimu kontinuální venovenózní hemodiafiltrace. V průběhu CRRT bude probíhat monitorace hemostázy pomocí tromboelastografie (TEG Haemoscope 5000, kaolin activated). Tromboelastografické vyšetření bude prováděno před napojením pacienta na CRRT (TEG heparináza + funkční fibrinogen), dále po třech hodinách probíhající kontinuální eliminace (TEG heparináza + funkční fibrinogen). Dalším krokem je monitorace TEG parametrů každých 12 hodin a funkčního fibrinogenu v intervalu každých 24 hodin eliminace. Vyšetření jsou prováděny v heparinázové variantě vzhledem k minimalizaci změn v obraze způsobených heparinem. Tyto dva soubory vyšetření jsou také provedeny po ukončení eliminace. Současně monitorujeme krevní obraz a koagulaci standardní laboratorní technikou. Celý projekt probíhá dle standardního protokolu.
Výsledky: V pilotním projektu je zařazeno 9 pacientů. V prvních 24 hodinách průběhu CRRT nedochází k signifikantním změnám v TEG obraze ani funkčního fibrinogenu. Maximum změn vzniká v 24. hodině (R 11,65 × 7,83, $p = 0,02$, K 2,76 × 1,68, $p = 0,04$, CI −4,12 × −0,15, $p = 0,02$). Dochází k aktivaci fibrinolýzy (LY60 4,0 × 10,11, $p = 0,01$), která přetrvává i po ukončení CRRT (LY60 4,0 × 9,8, $p = 0,01$). Průměrná životnost hemofiltru byla 59,6 hodiny.
Závěr: V průběhu kontinuální náhrady funkce ledvin dochází k signifikantním změnám koagulačních parametrů v TEG obraze, které se ovšem objevují s určitou latencí. Tyto změny jsou prokoagulačního charakteru s následnou aktivací fibrinolýzy, která přetrvává i po ukončení procedury.

Lékařská sekce – postery

PSEUDOANEURYSMA V DĚTSKÉM VĚKU – NAŠE ZKUŠENOSTI

FIALA R[1], ŠPATENKA J[2], BURKERT J[1], MRÁZKOVÁ L[3], NOVOTNÝ K[1], ŠETINA M[1]

[1] Kardiochirurgická klinika, Kardiovaskulární centrum, [2] Transplantační centrum, [3] Klinika zobrazovacích metod, FN Motol, Praha

Pseudoaneurysma (PSA, aneurysma falsum, nepravá výduť) je pulsující periarteriální hematom s organizovanou jizevnatou stěnou nebo stěnou tvořenou jen adventicií a fibrózně zesílenými naléhajícími okolními tkáněmi. Etiologicky jde nejčastěji o iatrogenní postižení při katetrizaci, punkci či ortopedickém výkonu. Typickou lokalizací je stehenní nebo pažní tepna. V terapii PSA se uplatňuje cílená komprese bez ultrazvukové kontroly nebo s ní, trombotizace perkutánní aplikací trombinu nebo chirurgická terapie.

K méně často využívaným, ale technicky možným řešením patří endovaskulární přístup (coiling, stentgraft).

Materiál a metodika: V období od roku 1979 do 7/2010 bylo ve FN Motol léčeno 11 dětských pacientů s PSA neřešitelným kompresí. Soubor tvoří 9 (82 %) chlapců a 2 (18 %) dívky ve věkovém rozmezí 3 měsíce – 16 let (medián věku 5,3). V 5 (45,5 %) případech byla postiženou tepnou a. femoralis communis, ve 3 (27 %) případech a. brachialis. Převažují traumatické výdutě (10), z nichž 8 (80 %) vzniklo iatrogenně, v 1 případě šlo o poranění exostózou femuru a v 1 případě bylo příčinou tupé poranění. Netraumatické PSA se vyskytlo u 1 pacienta následkem infekce po katetrizaci stehenní tepny.

Výsledky: U všech pacientů lze konstatovat úspěšné vyřešení PSA a zamezení vzniku komplikací. V 7 (63,6 %) případech bylo PSA vyřešeno chirurgicky, ve 2 (18,2 %) perkutánní aplikací trombinu, v 1 endovaskulárně a v 1 došlo ke spontánnímu uzávěru. Ve 2 (18,2 %) případech byla provedena ligatura postižené tepny. Ve zbývajících 9 (81,8 %) řešených chirurgicky plastikou (4) nebo přímou suturou (1), perkutánní aplikací trombinu (2) a katetrizačně (1) je dlouhodobě zachována dobrá průchodnost intervenované tepny, což dokládají pravidelné sonografické kontroly. Pacienti jsou dlouhodobě v dispenzarizaci dětské cévní ambulance. Follow-up se pohybuje v rozmezí 1 měsíce–31 let.

Závěr: Nepravé výdutě jsou v dětském věku extrémně vzácnou komplikací, většina je iatrogenního původu. Z našich zkušeností vyplývají výborné dlouhodobé výsledky chirurgické, perkutánní i endovaskulární léčby případů neřešitelných cílenou kompresí.

REVASKULARIZACE CHRONICKÉHO UZÁVĚRU FEMOROPOPLITEÁLNÍ OBLASTI: PRVNÍ VÝSLEDKY SROVNÁNÍ CHIRURGICKÉHO BYPASSU A SUBINTIMÁLNÍ REKANALIZACE

FIALOVÁ J[1], KOZÁK J[2], UTÍKAL P[1], KÖCHER M[2], INDRÁKOVÁ J[1], MATHMAKANTHI S[2], VOMÁČKOVÁ K[3], HRDINA L[2]

[1] II. chirurgická klinika, [2] Radiologická klinika, [3] I. chirurgická klinika, FN Olomouc a LF UP

Úvod: Ischemická choroba dolních končetin je ve více než ve 30 % zapříčiněna uzávěrovým postižením femoropopliteální (FP) oblasti na podkladě ateroskleróz (80 %). Revaskularizaci v této oblasti lze provést klasicky chirurgicky metodou bypassu nebo intervenčně radiologicky metodou subintimální rekanalizace (SIR).

Cíl: Retrospektivní analýza zhodnocení střednědobých výsledků revaskularizace pomocí FP bypassu nebo SIR. Zodpovědět na otázku, zda a v kterých indikacích může SIR plně nahradit FP bypass.

Metodika: V období od ledna 2005 do dubna 2010 bylo provedeno 275 revaskularizací – 152 FP bypassů a 123 SIR. Klinickou indikací k výkonu byly klaudikace u 206 pacientů, kritická končetinová ischemie u 69 pacientů. Sledovali jsme bezprostřední pooperační průběh, technickou a klinickou úspěšnost.

Výsledky: Technická úspěšnost v souboru SIR dosáhla 86,4 %, resp. 100 % u FP. Průchodnost FP byla 81,5 %, 72,1 % a 70,2 % po 1, 2, 3, letech. Průchodnost SIR byla 58,4 %, 10,4 % a 41,9 % po 1, 2 a 3 letech.

Ve srovnání mezi jednotlivými metodami je tříletá průchodnost FP 70,2 % v porovnání s 41 % u SIR. Nezaznamenali jsme závažné komplikace celkové ani místní v souvislosti s provedenými výkony, které by ovlivnily celkový výsledek a průchodnost revaskularizace.

Závěr: SIR je jednoduchá a bezpečná metoda léčby chronických uzávěrů FP oblasti s vysokou technickou úspěšností, uspokojivou primární průchodností. Je alternativou chirurgické léčby u polymorbidních nemocných. Vzhledem k lepším dlouhodobým výsledkům je FP výhodnější pro pacienty s delším předpokladem přežití.

Práce byla zpracována s přispěním grantu UP LF_2010_019.

MAJÍ ANTIBAKTERIÁLNÍ VLÁKNA VLIV NA SNÍŽENÍ INCIDENCE RANNÝCH INFEKCÍ PO KARDIOCHIRURGICKÝCH REVASKULARIZACÍCH MYOKARDU? PROSPEKTIVNÍ RANDOMIZOVANÁ STUDIE

FILA P, NĚMEC P

CKTCH, Brno

Úvod: Ranné infekce v kardiochirurgii jsou závažnou, život ohrožující, morbiditu zvyšující a léčbu prodražující komplikací po kardiochirurgických výkonech. Předoperační morbidita stejně jako věk pacientů neustále narůstají, čímž dochází k nárůstu rizikových faktorů ranných infekcí. Proto se neustále hledají způsoby, jak infekce v ráně snížit na minimum, či lépe je úplně eliminovat. Antibakteriální šicí vlákna jsou možností, jak incidenci infekcí v ráně snížit. Tato prospektivní randomizovaná studie má za cíl porovnat prevalenci ranných infekcí po sternotomii uzavíraných šicími vlákny s antibakteriální úpravou (Coated Vicrylâ Plus) a bez antibakteriální úpravy (Coated Vicrylâ Plus a Polysorb).

Metodika: Od ledna 2009 do července 2010 bylo do studie zařazeno 128 pacientů operovaných na našem pracovišti pro ischemickou chorobu srdeční, konsekutivně jedním chirurgem operovaných nebo sternotomii uzavírající. U všech byla provedena standardně cerkláž sterna příčnými drátěnými kličkami (jedna drátěná klička na 10 kg tělesné hmotnosti). Tito pacienti byli randomizováni do tří skupin podle sutury měkkých tkání sternotomie. Skupina A: sutura fascie jednotlivými stehy Coated Vicrylâ č. 0, sutura podkoží a kůže pokračujícím stehy Coated Vicrylâ č. 2–0. Skupina B: sutura fascie jednotlivými stehy Coated Vicrylâ Plus č. 0, sutura podkoží a kůže pokračujícími stehy Coated Vicrylâ Plus č. 2–0. Skupina C: sutura fascie jednotlivými nevstřebatelnými pletenými stehy z polyamidových vláken Orsilon EP 5, sutura podkoží a kůže vstřebatelnými vlákny Polysorb č. 2–0.

Výsledky: Dva pacienti měli povrchovou sternální infekci (skupina B a C), žádný pacient neměl hlubokou sternální infekci (podle klasifikace El Oakley). Nikdo z pacientů zařazených do studie nezemřel.

Závěr: Tato studie neprokázala významný rozdíl v prevalenci ranných infekci po sternotomii ve vztahu k použití či nepoužití k šití vláken s antibakteriální úpravou. Jsme si však vědomi nízkého počtu infekcí a menšího souboru pacientů. Proto budeme ve studii pokračovat a k definitivnímu zhodnocení bude potřeba většího souboru pacientů.

ANGIOSARKOM PRAVÉ SÍNĚ

HANDL L[1], HROMÁDKA M[2], HÁJEK T[1], BULKA J[3], MUKENŠNÁBL P[4], FILIPOVSKÝJ[5]

[1] Kardiochirurgické oddělení, [2] I. interní klinika, [3] Radiodiagnostické oddělení, [4] Šiklův patologicko-anatomický ústav, [5] II. interní klinika, FN Plzeň a LF UK

Nádory srdce tvoří relativně vzácnou, nicméně závažnou skupinu kardiovaskulárních chorob, manifestujících se pozdním nástupem příznaků a širokou škálou symptomů, jejichž správná a včasná diagnostika je stále nelehkým úkolem. Zhoubné nádory jsou zpravidla lokalizovány v pravostranných srdečních oddílech, jejich výskyt je však velmi vzácný. V popisovaném případě šlo o pacienta s angiosarkomem pravé síně, který se u pacienta bez předchozí kardiální symptomatologie prvotně projevil dušností a synkopou při srdeční tamponádě. Po emergentním operačním řešení s následným příznivým průběhem podstoupil pacient adjuvantní chemoterapii. V průběhu dalšího sledování byl nemocný 8 měsíců klinicky stabilní a bez obtíží, poté ale došlo k recidivě základního onemocnění a k metastatickému postižení pravé plíce, jater, perikardu a lymfatických uzlin a následně k úmrtí. Jde o popis kompletního průběhu vzácného nádorového onemocnění s kardiální symptomatologií, která je zajímavá zejména pro diferenciálně diagnostickou rozvahu u dušnosti a synkopy.

BIKUSPIDALIZACE UNIKUSPIDÁLNÍ AORTÁLNÍ CHLOPNĚ JAKO ALTERNATIVA JEJÍ NÁHRADY

HLUBOCKÝ J[1], SCHÄFERS HJ[2], ŽÁČEK P[4], VOJÁČEK J[4], PALEČEK T[3], JIRÁTOVÁ K[3], HORNIG A[1], LINDNER J[1]

[1] II. chirurgická klinika – kardiovaskulární chirurgie, VFN a 1. LF UK, Praha, [2] Klinik für Thorax- und Herz-Gefäßchirurgie, Universitätsklinikum des Saarlandes, Německo, [3] II. interní klinika kardiologie a angiologie, VFN a 1. LF UK, Praha, [4] Kardiochirurgická klinika, Kardiocentrum, FN Hradec Králové a LF UK

Autoři prezentují dvě kasuistiky pacientů, u kterých byl proveden rekonstrukční výkon na unikuspidální aortální chlopni za použití glutaraldehydem fixovaného autotologního perikardu. První pacientkou byla 34letá žena s unikuspidální aortální chlopní s významnou stenózou a středně významnou regurgitací. Po provedené plastice aortální chlopně byla echokardio-

graficky zjištěna stopová regurgitace s plochou aortálního ústí 2,5 cm^2. 6 měsíců po operaci je rekonstrukce echokardiograficky stabilní.
Druhým pacientem byl 29letý muž s unikuspidální aortální chlopní a výdutí vzestupné aorty. Po provedené plastice aortální chlopně a náhradě vzestupné aorty a oblouku byla pooperačně zjištěna stopová centrální regurgitace. Během prvního měsíce po operaci dochází k rozvoji masivní aortální regurgitace. Při reoperaci nacházíme dehiscenci sutury nativního cípu a perikardu. Tento defekt uzavíráme perikardiální záplatou. Po provedené plastice aortální chlopně byla echokardiograficky zjištěna regurgitace 1.–2. stupně s plochou aortálního ústí 4 cm^2. 3 měsíce po reoperaci je rekonstrukce echokardiograficky stabilní.
Unikuspidální aortální chlopeň je diagnostikována vzácně. Její výskyt ve větších echokardiografických souborech dospělé populace činí 0,02 %. Její přítomnost je velmi často spojena s dilatací ascendentní aorty (48 %). Unikuspidální aortální chlopeň bývá nejčastěji intervenována do 40 let věku, přičemž rekonstrukční výkon, pokud je technicky možný, je preferován vůči implantaci chlopenní náhrady. Technika bikuspidalizace unikuspidální chlopně je však využívána teprve od roku 2003 a její dlouhodobá trvanlivost představuje dosud nezodpovězenou otázku.

„ELEPHANT TRUNK" – HYBRIDNÍ PŘÍSTUP K LÉČBĚ ROZSÁHLÉHO ANEURYSMATU HRUDNÍ AORTY

HOLUBEC T[1], RAUPACH J[2], VOJÁČEK J[1], LOJÍK M[2], DOMINIK J[1], HARRER J[1]
[1] Kardiochirurgická klinika, Kardiocentrum, [2] Radiologická klinika, FN Hradec Králové a LF UK

Léčba onemocnění hrudní aorty se v poslední době stále více provádí interdisciplinárně. Technika „elephant trunk" spojuje endovaskulární a konvenční chirurgickou léčbu, přičemž je předpoklad, že dochází k výrazné redukci mortality a morbidity.
Prezentujeme kasuistiku 44letého muže s defektem komorového i síňového septa, významnou aortální a trikuspidální insuficiencí s EFLK cca 40 %, který byl léčen v naší nemocnici. Dalším nálezem bylo obrovské aneurysma celé hrudní aorty. Nejprve byla nahrazena aortální chlopeň a vzestupná aorta dle Bentalla s náhradou oblouku aorty výše zmíněnou technikou. Zároveň byla provedena anuloplastika trikuspidální chlopně a uzávěr defektu komorového septa. Operační a pooperační období bylo kromě nutnosti chirurgické evakuace recidivujícího perikardiálního výpotku bez komplikací. Následně byl endovaskulárně do sestupné aorty implantován stentgraft s ukotvením do distálního konce protézy („elephant trunk") a současně bylo provedeno uzavření levé arteria subclavia vaskulárním okluderem. Pro endoleak byla následně provedena distální extenze stentgraftu. Pacient je 14 měsíců po operaci asymptomatický, echokardiografické a CT vyšetření ukázaly optimální účinek operace a dvou zavedených stengraftů, včetně vylepšení EFLK na 60 %. Výše zmíněná technika se v současné době jeví jako optimální pro léčbu komplexních patologií aorty. Stále častěji, dovolí-li to zázemí, je doporučováno provést výkon najednou na hybridním operačním sále – „frozen elephant trunk".

VÝDUŤ PODKOLENNÍ ŽÍLY

JIŠKA S, DOBEŠ D, MALÝ R
Chirurgická klinika, FN Hradec Králové a LF UK

Na základě osobních zkušeností připomínají autoři problematiku výdutí popliteální žíly od diagnostiky přes chirurgickou léčbu a následné sledování.

AO OSTEOSYNTÉZA HRUDNÍ STĚNY TRANSVERZÁLNÍMI TITANOVÝMI DLAHAMI S NÁHRADOU DEFEKTU STERNA SPONGIOPLASTIKOU

KALÁB M, MOLITOR V, LONSKÝ V, NOVOTNÝ J
Kardiochirurgická klinika, FN Olomouc a LF UP

Úvod: Výskyt poruch v hojení sternotomie se v kardiochirurgii pohybuje od 0,5–5 %. Sterilní mechanická dehiscence sterna má výskyt do 1 %. Zhoršuje se kvalita života, prodlužuje hospitalizace a zvyšuje mortalita.
Kasuistika: Žena, 66 let, po ablaci levého prsu pro karcinom s chemo- a radioterapií, podstoupila tepennou revaskularizaci (LIMA-RIA + RD seq., free RITA-RPLD + RIVP). Pooperačně se rozvinul hluboký sternální infekt s dehiscencí. Po 3 pokusech o uzávěr předrátováním a plastikou měkkých tkání došlo k progresi nestability hrudníku. Subjektivní obtíže byly dušnost, bolestivé exkurze hrudní stěny, omezená hybnost horních končetin, objektivně těžká nestabilita sterna s paradoxním pohybem a vtahováním levé poloviny hrudního koše, zaniklé sternum v dolní polovině rány.
Metodika: Byla indikována AO osteosyntéza titanovými dlahami. Kostní defekt byl řešen spongioplastikou z hřebene kosti kyčelní. Doba hospitalizace byla 12 dnů, kontroly za 2, 6 a 18 měsíců neprokázaly komplikace.
Závěr: AO osteosyntéza je další krok při řešení komplikací hojení sternotomie. U nemocných je dosaženo vysoké stability hrudní stěny a okamžitého zlepšení kvality života.

EMBOLIE DO ARTERIA MESENTERICA SUPERIOR U PACIENTA PO TRANSPLANTACI SRDCE

KLEIN D
Klinika transplantační chirurgie, IKEM, Praha

Embolie do arteria mesenterica superior je poměrně vzácnou komplikací zatíženou vysokou úmrtností. Předmětem sdělení autorů je kasuistika pacienta po transplantaci srdce, u kterého byl diagnostikován echokardiograficky trombus v levé síni po zašití foramen ovale patens dárcovského srdce, který za 3 a půl hodiny embolizoval do arteria mesenterica superior. Součástí prezentace je ukázka použitých vyšetřovacích metod vedoucích k včasné diagnóze a operačního řešení s úspěšnou embolektomií z arteria mesenterica superior a netradičním řešením implantací laparoskopického portu při primooperaci pro second look s definitivním uzávěrem břišní stěny.

PAPILÁRNÍ FIBROELASTOM SRDCE – MÉNĚ ZNÁMÁ PŘÍČINA EMBOLIZACE DO SYSTÉMOVÉHO OBĚHU?

KOLEK M
Kardiochirurgické centrum, FN Ostrava

Embolizace ze srdce a aorty jsou příčinou 15–30 % ischemických cévních mozkových příhod. Mezi možné zdroje systémové embolie patří primární nitrosrdeční nádory, jejichž incidence při pitevním nálezu je 0,001–0,3 %.
Papilární fibroelastom je třetí nejčastější srdeční nádor (7 %). Jeho velikost obvykle nedosahuje 1 cm. Tumor je nejčastěji lokalizován na povrchu chlopní, většinou je postižena aortální chlopeň (83 %). Nepůsobí poruchu funkce chlopně, ohrožuje však nemocného závažnými systémovými embolizacemi (do mozkových, koronárních tepen atd.). Nezávislým prediktorem úmrtí a nefatální embolizace je mobilita tumoru. Díky širokému rozšíření echokardiografie je nádor diagnostikován stále častěji. Vysokou senzitivitu má jícnová echokardiografie, uplatňuje se však také 3D echokardiografie, výpočetní tomografie a magnetická rezonance. Indikací k operačnímu řešení (obvykle záchovná operace chlopně) je výskyt symptomů. Excize má být provedena také u nemocných podstupujících srdeční operaci primárně z jiného důvodu a u nemocných s vysoce mobilním a velkým asymptomatickým tumorem. U symptomatických nemocných, kteří nejsou operováni, je nezbytná dlouhodobá antikoagulační terapie.
Na závěr sdělení jsou prezentovány 2 případy papilárního fibroelastomu aortální chlopně, které se manifestovaly embolizační ischemickou cévní mozkovou příhodou, resp. recidivující transitorní ischemickou atakou. U obou nemocných byla provedena excize tumoru se zachováním aortální chlopně – jako izolovaný kardiochirurgický výkon.

NÁHRADA AORTÁLNÍ CHLOPNĚ U NEMOCNÉ V 27. TÝDNU GRAVIDITY

LONSKÝ V[1], STERIOVSKÝ A[1], PŘIKRYLOVÁ K[1], FÁBIKOVÁ K[1], MARCIÁN P[1], PROCHÁZKA M[2]
[1] Kardiochirurgická klinika, [2] Porodnicko-gynekologická klinika, FN Olomouc a LF UP

Úvod: Operace těhotných žen v mimotělním oběhu jsou indikovány pouze v případech, kdy jde o srdeční onemocnění, které buď během těhotenství akutně vzniklo, nebo se manifestovalo a bezprostředně ohrožuje ženu na životě tak, že není možné vyčkat s operací až do porodu. Určitou formou srdečního onemocnění trpí ve fertilním věku 2–4 % žen. Akutní aortální insuficience se vyskytuje s četností 1 : 8 000 těhotenství, infarkt myokardu 1 : 10 000 těhotenství. Riziko úmrtí je pro ženu dáno rizikovostí operace při základním onemocnění, riziko úmrtí plodu je až 33 %. Současná doporučení pro vedení mimotělního oběhu jsou následující: standardní monitorace ženy, monitorace ozev plodu, heparinizace bez omezení (heparin neprostupuje placentou), nomotermie, průtok kalkulovat 3 l/min/m^2, hematokrit > 30 %, perfuzní tlak > 70 mm Hg, kardioplegii odsávat mimo operační pole, co nejkratší mimotělní oběh. Literární zdroje zcela minimální, omezeny pouze na jednotlivé kasuistiky.
Kasuistika: 34letá žena s akutní aortální insuficiencí pro endokarditidu. Ve 27. týdnu pro srdeční selhání indik. k akutní operaci. Použit oxygenátor Medos Hilite 7000 hep-ctd, hemokoncentrátor, ∅ průtok 6,6 l/min, ∅ tlak 95 mm Hg, $SvO_2 \geq 74$ %, teplota ≥ 35,3 °C, htk 0,19–0,26 (po hemokoncentraci), svorka 44 min, oběh 77 min, ACT 380 s, dávka heparinu 4,7 mg/kg, nejnižší TF plodu 80 min. Provedena AVR SJM 19, sutura PFO. Pooper. průběh nekomplikovaný. V řádném termínu porod zdravé holčičky císařským řezem.

Závěr: Ve výjimečných případech je operace s použitím mimotělního oběhu v těhotenství se známými riziky pro plod proveditelná. Psychické zatížení celého operačního týmu je nepopsatelné.

KORONAROSUBKLAVIÁLNÍ STEAL SYNDROM PO CHIRURGICKÉ REVASKULARIZACI MYOKARDU JAKO PŘÍČINA AKUTNÍHO INFARKTU MYOKARDU

MANĎÁK J[1], LOJÍK M[2], HARRER J[1], VOJÁČEK J[1], POJAR M[1]

[1] Kardiochirurgická klinika, Kardiocentrum, [2] Radiodiagnostická klinika, FN Hradec Králové a LF UK

Autoři prezentují případ 68letého nemocného s ischemickou chorobou srdeční po chirurgické revaskularizaci myokardu mamarokoronárním bypassem na RIVA a aortokoronárními žilními bypassy na ACD a RPLS v roce 2004. Na podzim 2009 (5 let po operaci) byl nemocný v terénu resuscitován záchrannou lékařskou službou pro fibrilaci komor s následnou srdeční zástavou. Během hospitalizace na oddělení intenzivní péče opakovaně recidiva komorové fibrilace. Podkladem tohoto stavu byl akutní infarkt myokardu přední stěny levé komory.
Při rekoronarografii byl zjištěn průchodný bypass LIMA-RIVA, funkční štěp VSM na RPLS a uzavřený štěp na ACD, s dobrou kolateralizací zleva. Příčinou obtíží byl tzv. steal fenomén mamarokoronárního bypassu LIMA-RIVA při uzávěru levostranné podklíčkové tepny, s obrácením krevního toku v mamární tepně.
Stav byl vyřešen úspěšnou perkutánní intervencí, implantací 2 stentů do a. subclavia sin., s obnovením antegrádního toku v mamarokoronárním bypassu. Autoři dále diskutují příčiny steal syndromu a možnosti jeho léčby.

URGENTNÍ EMBOLEKTOMIE TUMORÓZNÍCH MAS RENÁLNÍHO KARCINOMU EMBOLIZUJÍCÍCH DO ARTERIA PULMONALIS PŘI RADIKÁLNÍ NEFREKTOMII

MARCIÁN P, GWOZDIEWICZ M, LONSKÝ V, FLUGER I, MIKISKOVÁ Z, HUBENÁ L

Kardiochirurgická klinika, FN Olomouc a LF UP

Úvod: Embolizace tumorózních mas renálního karcinomu je zřídka diagnostikována před operací a pouze ve zcela ojedinělých případech během operace (radikální nefrektomie). Cílem sdělení je upozornit na tuto raritní komplikaci urologické operace, zdůraznit klíčovou roli transezofageálního echokardiografického (TEE) vyšetření při diagnostice a popsat řešení vzniklé komplikace kardiochirurgickým týmem.
Průběh: Pacientka (56 let) byla indikována urology pro tumor renis l. dx. k radikální nefrektomii, během operace zjištěn objemný tumor zasahující do dolní duté žíly (DDŽ), při uvolnění renální žíly a odstranění tumoru z DDŽ dochází k poklesu krevního tlaku a saturace. Kardiochirurg po domluvě s kardiologem indikuje TEE s průkazem dilatace pravostranných oddílů, hypokinezí pravé komory (PK), v oblasti bifurkace plicnice zjištěn embolus, který sahá do pravé větve plicnice, kterou kompletně obturuje.
Výsledky: Indikována urgentní operace navazující na ukončenou urologickou operaci, provedena embolektomie tumorózních mas (3×4×6 cm), čas výkonu 55 min. Po embolektomii dochází k rychlému zlepšení hemodynamiky, ústupu dilatace PK a zlepšení její kinetiky. Pooperační průběh bez dalších komplikací, pacientka rehabilitující s dobře se hojícími ránami propuštěna 7. den po operaci do domácí péče.
Závěr: Přestože je intraoperační embolizace tumorózních mas renálního karcinomu raritní záležitostí s udávanou incidencí 1,49 %, je její mortalita až 75 %. Klíčové postavení při podezření na tuto diagnózu má TEE vyšetření, které dokáže přímo vizualizovat tumorózní emboly, popsat echokardiografické známky embolizace do plicnice a přispět zásadně k managementu časného provedení kardiochirurgické embolektomie, která umožní rychlou normalizaci hemodynamiky oběhu, a výrazně tím zvýší šanci nemocného na přežití.

SEDMNÁCTILETÁ PRŮCHODNOST NEO-KMENE ACS PROSTŘEDNICTVÍM A. ILIACA INTERNA PO CHIRURGICKÉ KOREKCI ANOMÁLNÍHO ODSTUPU Z A. PULMONALIS

MARTINČA T, PIRK J, PEREGRIN J

Klinika kardiovaskulární chirurgie, IKEM, Praha

Cíl: Provést dlouhodobou kontrolu průchodnosti neo-kmene ACS po chirurgické korekci vrozené vady anomálního odstupu levé koronární tepny z a. pulmonalis se zaměřením na klinický stav pacientky.
Metodika: V roce 1992 jsme na našem pracovišti jako první provedli anatomickou korekci této vady prostřednictvím arteria iliaca interna. Po 17 letech od operace byla pacientka pozvána ke kontrolnímu vyšetření. Bylo provedeno transthorakální echokardiografické vyšetření, zátěžová ergometrie a kontrastní angio-CT koronárních tepen pro průkaz průchodnosti.
Výsledky: Z klinického hlediska je pacientka bez obtíží. Po celou dobu nebyla hospitalizována z kardiálních příčiny. TTE ukázalo dobrou funkci LK, bez poruchy kontraktility, s nevýznamnou mitrální regurgitací. Během zátěžové ergometrie nedošlo k výskytu ischemických změn a angio-CT vyšetření prokázalo plnou průchodnost nově vytvořeného kmene ACS.
Závěr: Zvolený způsob byl aplikován na další tři pacientky, které jsou také klinicky v pořádku. Na podkladě těchto zkušeností a s ohledem na důkaz o dlouhodobé průchodnosti můžeme doporučit tento způsob korekce anomálního odstupu ACS.

VASOVIEW – ENDOSCOPIC VESSEL HARVESTING SYSTEM

MATOUŠ P, DVOŘÁČEK L

Oddělení cévní chirurgie, Nemocnice Na Homolce, Praha

Prvotní zkušenosti s endoskopickým odběrem velké safény metodou VasoView pro potřebu autovenózní tepenné rekonstrukce dolních končetin. Soubor 10 pacientů, 100% průchodnost rekonstrukcí, ve 100 % hojení p. p. i., 0 % hematomů, v 1 případě varikózní, nepoužitelná saféna. Jde o miniinvazivní metodu zkracující dobu hojení a zmenšující pooperační obtíže při šetrném přístupu k vlastnímu žilnímu štěpu.

PREDIKCE ROZVOJE KOMPARTMENTOVÉHO SYNDROMU PO REPERFUZI ISCHEMICKÉ KONČETINY NA ZÁKLADĚ BIOCHEMICKÉHO MONITORINGU

MITÁŠ P, HRUBÝ J, ŠPAČEK M, SEMRÁD M, KLIKA T, LINDNER J

II. chirurgická klinika – kardiovaskulární chirurgie, VFN a 1. LF UK, Praha

Studie zkoumá hodnoty biochemických reperfuzně-ischemických metabolitů žilní krve postižené končetiny, hodnoty transkutánní tenze kyslíku a intrafasciálního tlaku postižené končetiny u nemocných s akutní končetinovou ischemií po chirurgické léčbě. Od roku 2009 jsme do studie zařadili 52 pacientů, z toho 48 po chirurgickém výkonu a 4 po trombolýze. U 32 pacientů byla provedena tromboembolektomie a. femoralis superficialis se zprůchodněním celého řečiště dolní končetiny, u 8 pacientů trombektomie a plastika a. profunda femoris u 8 pacientů byl našit bypass z toho 3krát na proximální a. poplitea a 5krát na distální a. poplitea.
Všem pacientům byly odebrány před operací – totální antioxidační kapacita (TAS) (v souvislosti s TAS stanovení glukózy, albuminu, kys. močové, bilirubinu), koncentrace fibrinogenu, myoglobinu, laktátu, časných a pozdních markerů zánětu. Krevní vzorky byly odebrány po zprůchodnění tepenného uzávěru ze žíly postižené končetiny nebo při ukončení revaskularizace (0. hodina), dále 1. a 12. hodinu po reperfuzi končetiny. Dále se postupovalo dle protokolu. Na základě klinického vývoje končetiny a růstu intrafasciálních tlaků byla nutná fasciotomie u 12 pacientů. U 10 pacientů šlo o časný kompartmentový syndrom, u 2 pacientů se zprůchodněnou a. profunda femoris šlo o pozdní kompartmentový syndrom.
Z předběžných závěrů vyplývá, že koncentrace laktátu měřená před reperfuzí a po reperfuzi je prvním vodítkem k určení potřeby následné fasciotomie. Měření tenze kyslíku podle předběžných výsledků neodpovídá predikci rozvoje kompartmentového syndromu. Intrafasciální tlaky jsou důležité společně s klinickým stavem končetiny k posouzení nutnosti fasciotomie, nicméně nejsou určujícím faktorem. U jednoho pacienta byly opakované tlaky v kompartment prostoru 45 mm Hg, bez klinické odezvy. Koncentrace myoglobinu má malou výpovědní hodnotu ohledně potřeby fasciotomie, jistě je důležitým vodítkem k predikci ledvinného selhání. U pacientů, kde byla intervenována a. profunda femoris, došlo ke vzniku kompartmentového syndromu ve dvou případech, a to 24 hodin po reperfuzi, zde se ukazuje jako důležitý marker sledování – totální antioxidační kapacita.

S podporou grantu IGA MZ ČR NS 9787-3.

THORAKOSKOPICKÁ IMPLANTACE EPIMYOKARDIÁLNÍ ELEKTRODY K BIVENTRIKULÁRNÍ SRDEČNÍ STIMULACI

POJAR M[1], VOJÁČEK J[1], TAUCHMAN M[2], PAŘÍZEK P[2], HAVLÍČEK A[3], BĚLOHLÁVEK J[3]

[1] Kardiochirurgická klinika, Kardiocentrum, [2] I. interní klinika, FN Hradec Králové a LF UK, [3] Invazivní arytmologie, Artur KOBLITZ, s. r. o., Pardubice, Kardiocentrum, FN Hradec Králové

Úvod: Srdeční resynchronizační léčba pomocí biventrikulární stimulace se v posledních letech stala léčebnou metodou u některých nemocných s chronickým srdečním

selháním. Novou metodu implantace levokomorové epimyokardiální elektrody na levou srdeční komoru tam, kde nelze dosáhnout optimální polohy elektrody cestou koronárního sinu, představuje miniinvazivní thorakoskopická implantace levokomorové srdeční elektrody. Miniinvazivní přístup je spojen s kratší hospitalizací, rychlejší rehabilitací a dobrým kosmetickým efektem.

Metoda: V období 8/2008–6/2010 bylo na kardiochirurgické klinice v Hradci Králové indikováno k implantaci thorakoskopickým přístupem 13 nemocných (průměrný věk 68,6 ± 12,3 roku) s funkční třídou NYHA 2,9 ± 0,3 a systolickou dysfunkcí levé komory, s ejekční frakcí 26,2 ± 5,4 %. V selektivní plicní intubaci byla videoasistovaným přístupem implantována šroubovací epimyokardiální elektroda MyoDex 1084T (St. Jude Medical, Minneapolis, USA) s obsahem kortikoidu na laterální povrch levé srdeční komory.

Výsledky: V souboru operovaných nedošlo k žádnému úmrtí. Průměrná délka operace byla 121,5 ± 34,5 minuty a průměrná délka pooperační hospitalizace byla 8,0 ± 2,5 dne. Hodnota akutního stimulačního prahu na konci operace byla v průměru 0,74 ± 0,56 V/0,5 ms. Hodnota stimulačního prahu při propuštění byla 0,77 ± 0,33 V/0,5 ms. Průměrná šířka intervalu QRS klesla z předoperačních 169,2 ± 15,0 ms na 143,6 ± 14,4 ms po operaci. U jednoho nemocného jsme provedli konverzi na minithorakotomii pro krvácení.

Závěr: Miniinvazivní thorakoskopická implantace levokomorové srdeční elektrody u nemocných indikovaných k resynchronizační léčbě představuje relativně bezpečnou metodu s velmi dobrým akutním stimulačním prahem. Představuje metodu volby při selhání katetrizační metody.

ÚSPĚŠNÁ OTEVŘENÁ EMBOLEKTOMIE ARTERIA PULMONALIS PŘI KONTRAINDIKACI TROMBOLYTICKÉ TERAPIE – KASUISTIKA

PRSKAVEC T[1], LINDNER J[1], MLEJNSKÝ F[1], KUNSTÝŘ J[2], TOŠOVSKÝ J[1]

[1] II. chirurgická klinika – kardiovaskulární chirurgie, [2] Klinika anesteziologie, resuscitace a intenzivní medicíny, VFN a 1. LF UK, Praha

Úvod: Akutní masivní plicní embolie je onemocnění spojené s vysokou mortalitou. Základní metodou v léčbě akutní plicní embolie je systémová nebo lokální trombolýza. U pacientů s kontraindikací trombolytické terapie je otevřená chirurgická embolektomie metodou volby. V následujícím sdělení autoři popisují případ úspěšné chirurgické embolektomie u pacientky s akutní masivní plicní embolizací.

Kazuistika: Na naše oddělení byla přijata 60letá pacientka s recentní anamnézou bezvědomí po pádu se subdurálním hematomem a nutností jeho chirurgické evakuace na neurochirurgickém pracovišti.

Při opakovaném kolapsu s krátkodobým bezvědomím s odstupem jednoho týdne byla CT angiograficky diagnostikována masivní oboustranná plicní embolie. Vzhledem k přítomnosti kontraindikujícího onemocnění pro podání trombolýzy byla pacientka indikována k chirurgickému řešení. V mírné hypotermii na mimotělním oběhu byla provedena selektivní embolektomie z kmene a obou větví plicnice. Dále byla použita technika retrográdní perfuze plicního řečiště. Na pooperačním oddělení byla časně ukončena katecholaminová podpora a první pooperační den byla pacientka extubována. Sonografické vyšetření prokázalo ileofemoropopliteální žilní trombózu, na jeho základě byl následně zaveden kavální filtr a zahájena antikoagulace. V dobrém hemodynamickém stavu byla pacientka šestý pooperační den přeložena zpět na indikující pracoviště.

Závěr: Včasná diagnóza a vhodně zvolená léčebná metoda akutní plicní embolie jsou život zachraňujícími kroky, výrazně zlepšujícími prognózu pacientů s tímto závažným onemocněním. Chirurgická embolektomie je v indikovaných případech metodou přinášející dobré krátko- i dlouhodobé výsledky. Pro masivní centrální i periferní embolizaci jsme zvolili taktiku selektivního přístupu do obou větví plicnice a techniku retrográdní perfuze, která výrazně zlepšuje výsledky chirurgického metody.

DLAHOVÁ OSTEOSYNTÉZA V KARDIOCHIRURGII – TŘÍLETÉ ZKUŠENOSTI A VÝSLEDKY

REZLER M, ČOČEK D, FORST M, KURFIRST V, ČANÁDYOVÁ J, MOKRÁČEK A

Kardiocentrum, Nemocnice České Budějovice, a. s.

Autoři popisují své tříleté zkušenosti a výsledky s použitím dlahové osteosyntézy při uzávěru sternotomických ran. Pacienti s komplikovanými ránami s dehiscencí kosti při selhání drátěné cerkláže tvořili většinu ze souboru, ve třech případech byly dlahy použity primárně jako doplněk drátěné cerkláže. Stručně je zmíněn popis dvou systémů pro rekonstrukci a stabilní vnitřní fixaci hrudní kosti používané na našem pracovišti a technika jejich implantace. Diskuse popisuje výhody a nevýhody této relativně nové metody stabilizace sterna, která se stále více prosazuje do kardiochirurgické praxe.

LEVITRONIX JAKO PERIOPERAČNÍ LEVOSTRANNÁ MECHANICKÁ PODPORA U PACIENTA S KRITICKOU AORTÁLNÍ STENÓZOU, SIGNIFIKANTNÍ MITRÁLNÍ REGURGITACÍ A ORGÁNOVÝM SELHÁNÍM

SKALSKÝ I[1], KETTNER J[2], NETUKA I[1], MALÝ J[1], SZÁRSZOI O[1], LEVČÍK M[2], PIRK J[1]

[1] Klinika kardiovaskulární chirurgie, [2] Klinika kardiologie, IKEM, Praha

Těžká aortální stenóza spojená s dysfuncí LK a srdečním selháním je prognosticky závažnou vadou. Popisujeme použití perioperační LVAD Levitronix jako mechanické podpory oběhu u pacienta s aortální stenózou, signifikantní mitrální insuficiencí a nízkou EFLK s pokročilým orgánovým selháním. U pacienta jsme zaznamenali tyto vstupní hodnoty – plocha aortálního ústí 0,36 cm^2/m^2, EFLK < 20 %, střední tlak v plicnici 55 mm Hg, transpulmonální gradient 20 mm Hg, srdeční index 1,4 l/m^2.

Pacient byl operován při logistickém EuroSCORE 64,75 %. Výkon – náhrada aortální a mitrální chlopně mechanickými protézami a zároveň peroperačně byla zavedena dočasná levostranná mechanická podpora pro levou komoru srdeční – Levitronix Centrimag. Naše úvaha nás vedla k použití krátkodobé podpory jako tzv. bridge to decision. Inflow kanylu jsme nezavádělo do LS, ale přes hrotovou kanylu HeartMate II. Outflow kanylu jsme napojili přes protézu do asc. aorty. Tento postup jsme zvolili, abychom v případě nutnosti mohli pacienta převést na dlouhodobou mechanickou srdeční podporu.

Pooperační průběh byl komplikován pravostranným srdečním selháním s nutností inotropní podpory a zároveň selháním ledvin s nutností CVVH. Po 3 týdnech došlo k postupnému zlepšování funkce obou komor a mohli jsme přistoupit 26. pooperační den k odstranění mechanické podpory se srdečním indexem přes 3 $l/min/m^2$ s ejekční frakcí LK 35–40 % a s mírnou dysfunkcí PK a plicní hypertenzí. Kontrolní echokardiografické vyšetření za 2 a 6 měsíců po operaci ukázalo EFLK 40 % a normální funkci obou protéz.

Perioperační užití tohoto typu mechanické srdeční podpory není všeobecně užívaná metoda u pacientů s vysokým perioperačním rizikem při nízké EFLK a obvykle se používá jako back-up pooperačního selhání srdce. V našem případě šlo o cílené použití u pacienta s těžko předvídatelným pooperačním průběhem s možností budoucího napojení na trvalou mechanickou podporu jako bridge k transplantaci srdce, kterou jsme ovšem nemuseli využít.

MINIINVAZIVNÍ CHIRURGICKÁ EPIKARDIÁLNÍ KRYOABLACE ARYTMOGENNÍHO LOŽISKA LOKALIZOVANÉ V BIFURKACI RIA-RD U 29LETÉHO PACIENTA S IDIOPATICKOU KT

SKALSKÝ I[1], MARTINČA T[1], PEICHL P[2], KAUTZNER J[2], ČIHÁK R[2], WICHTERLE D[2], PIRK J[1]

[1] Klinika kardiovaskulární chirurgie, [2] Klinika kardiologie, IKEM, Praha

Předkládáme kasuistiku 29letého pacienta s idiopatickou KT. Šlo o mladého muže bez organického postižení srdce, který byl po RF ablaci posterosptálně uložené dráhy a AVNR v roce 2004, resp. 2005. V únoru roku 2008 byl u něj nově zachycen běh KT o frekvenci 160/min. V březnu 2008 byla vyvolána inducibilní typická AVNRT, provedena reRFA – úspěšná, kromě toho jsme snadno vyvolali KT z LVOT. S odstupem bylo provedeno opět epikardiální mapování v lednu 2009, kdy se při programované stimulaci komor podařilo velmi snadno vyvolat KT. Ověřili jsme původ arytmie z epikardu v oblasti výtokového traktu LK. Při SKG jsme zjistili, že ložisko leží v místě bifurkace RIA a RD. Při této anatomické lokalizaci nelze epikardiálně použít RF energii. První chirurgická ablace byla provedena v lednu 2009 pomocí kryosondy(Surgifrost) 3× 1 min. Efekt výkonu jsme ověřili pomocí burst stimulace s infuzí isoprenalinu, kdy se nám nepodařilo na operačním sále vyvolat KT. Před dimisí byla na kontrolní ergometrii vyvolaná KT dobře tolerována a pacient byl na antiarytmické medikaci propuštěn domů. Při kontrole s měsíčním odstupem byla při vysazené medikaci velmi snadno vyvolána klinická KT. Indikovali jsme opakování výkonu. Druhou chirurgickou kryoablaci jsme provedli v březnu 2009. Pro přístup k epikardu jsme nyní zvolili minithorakotomii v 3. mezižebří v délce 5 cm, pro možné srůsty a perioperační mapování. Po preparaci místa původní ablace a přiložení sondy jsme zjistili časné signály v oblasti bifurkace RIA a RD proximálně. Kryosondou jsme provedli ablaci v terénu bifurkace RIA a RD v místě časné aktivace. Postupně 3× (4 min). Po každé ablaci provedeno testování pomocí stimulace – již se nepodařilo KT rozběhnout ani po infuzi isoprenalinem. Před dimisí provedena zátěžová ergometrie bez záchytu KT a taktéž i ambulantní vyšetření + holterovské vyšetření s měsíčním odstupem je negativní i bez antiarytmické medikace. Při ambulantní kontrole trval příznivý vliv výkonu.

VYSOCE RIZIKOVÁ REOPERACE GIGANTICKÉHO PULSUJÍCÍHO PSEUDOANEURYSMATU U PACIENTKY PO OPERACI SEC. BENTALL

SMETANA M, KAČER P, BEŠÍK J JONÁK M, SZÁRSZOI O, PIRK J
Klinika kardiovaskulární chirurgie, IKEM, Praha

Reoperace v kardiochirurgii je obecně zatížena zvýšenou mortalitou i morbiditou, jejíž úspěch či neúspěch často závisí na zkušenostech operačního týmu. Představujeme pacientku, která byla v srpnu loňského roku operována na jiném pracovišti pro akutní disekci aorty typu A (Bentallova operace + elephant trunk + plastika mitrální chlopně). Pooperační průběh byl komplikován mediastinitidou a následně abscedující osteomyelitidou. Pravděpodobně na základě infekčních komplikací došlo k rozvoji obrovského nepravého aneurysmatu mediastina s propagací mezižeberními prostory až do podkoží, kde vytvořilo pulsující útvar velikosti 16×8×6 cm. Dle CT hrudníku nalezen suspektní leak v oblasti reimplantované levé koronární tepny. Opětovné chirurgické řešení bylo pro obrovské riziko zhodnoceno jako nemožné, proto kontaktováno naše pracoviště. Pacientka byla indikována k urgentní reoperaci z vitální indikace. Modifikovaný operační výkon – operace sec. Bentall (mechanická chlopenní náhrada) s resuturou patche tepen oblouku byla provedena v hluboké hypotermii s cirkulační zástavou, proběhl úspěšně a pacientka byla ve stabilizovaném stavu převezena na JIP. V době psaní abstraktu pacientka 15. pooperační den extubována.

KOMPLIKACE PEDÁLNÍCH BYPASSŮ – KRVÁCENÍ Z ANASTOMÓZY JAKO NÁSLEDEK INFEKCE OPERAČNÍ RÁNY

ŠLAIS M, KOŘISTKOVÁ Z, VITÁSEK P, ŠTÁDLER P
Oddělení cévní chirurgie, Nemocnice Na Homolce, Praha

Revaskularizace končetiny pedálním bypassem představuje hranici možností cévní chirurgie. Ranné komplikace mohou negativně ovlivnit příznivý výsledek, ve větších souborech se vyskytují až v 10 %. Pokud dojde k obnažení žilních štěpů či anastomóz, existuje značné riziko vzniku krvácení a v těchto případech je přímo ohroženo zachování bypassu i končetiny. V našem souboru 18 pacientů s provedeným pedálním bypassem se tato komplikace vyskytla u dvou z nich. Již po dimisi s akutním krvácením komplikujícím dehiscenci operačních ran byli transportováni RZ na spádovou chirurgii, bypassy komprimovány nebo zcela ligovány. Poté byli odesláni k léčení na naše pracoviště.
V první fázi jsme ponechali výkon provedený k akutní zástavě krvácení, tj. kompresi a podvazu bypassu, a zahájili agresivní antibiotickou terapii. Po několika dnech jsme provedli částečnou resekci zasažených míst a nahradili je štěpy novými. Oba pacienti po hospitalizaci na našem pracovišti byli propuštěni domů, se zachovalou končetinou a průchodným bypassem. I při tak závažné komplikaci pedálních bypassů, jako je akutní krvácení následkem infekce operační rány, je možné zachovat funkční štěp.

FDG-PET/CT V DIAGNOSTICE A POOPERAČNÍ SLEDOVÁNÍ NEMOCNÝCH S INFEKČNÍ VÝDUTÍ AORTY

ŠPAČEK M[1], VOTRUBOVÁ J[4], ŠPUNDA R[1], BĚLOHLÁVEK O[3], ŠTÁDLER P[2], ŠEBESTA P[2], MITÁŠ P[1], ŠEDIVÝ P[2], SEMRÁD M[1], LINDNER J[1]
[1] II. chirurgická klinika – kardiovaskulární chirurgie, VFN a 1. LF UK, Praha,
[2] Oddělení cévní chirurgie, [3]Oddělení nukleární medicíny, PET centrum,
[4] Radiodiagnostické oddělení, Nemocnice Na Homolce, Praha

Úvod: Bakteriální infekce aorty (aneurysmatu, event. implantovaného stentgraftu) je život ohrožující onemocnění vyžadující včasnou diagnózu a odpovídající léčbu. Autoři prezentují skupinu 8 nemocných, kteří byli vyšetřováni pomocí nové diagnostické hybridní modality – FDG-PET/CT v této indikaci.
Materiál/metodika: V souboru jsou 4 pacienti s postižením břišní aorty, 3 s postižením hrudní aorty a 1 pacient s mykotickou výdutí podklíčkové tepny. Diagnóza byla stanovena na základě výsledků klinických, mikrobiologických a zobrazovacích metod (FDG-PET/CT).
Na podkladě nálezu byli nemocní indikováni k endovaskulárnímu nebo klasickému chirurgickému výkonu/náhradě postižené tepny a následné dlouhodobé antibiotické léčbě. Diagnostická kritéria pro vyhodnocení PET/CT obrazu byla založena na naší předcházející zkušenosti u nemocných s infekcí cévní protézy, kde PET/CT dosahuje diagnostické přesnosti více než 95 % u 75 % vyšetřených.
Výsledky: Ve skupině nemocných s infekční výdutí aorty jsme zaznamenali 1 úmrtí během hospitalizace. Ostatní nemocní jsou dlouhodobě sledováni a vliv léčby je monitorován nejen klinicky, ale i pomocí PET/CT. Během sledování došlo k relapsu onemocnění u 1 nemocného léčeného endovaskulárně.
Závěr: Příspěvek u vybrané skupiny nemocných demonstruje výhody užití nové diagnostické hybridní modality PET/CT jak v oblasti primární diagnostiky, tak i v dlouhodobém horizontu sledování pacientů s takto závažným onemocněním. Výhodou metody je především zobrazení anatomické (kompetence implantovaného stentgraftu, změna rozměru aneurysmatu, posouzení endoleaku) i funkční (aktivita zánětlivého procesu) v rámci jednoho vyšetření.

Práce byla podpořena grantem IGA MZ ČR No. NS 10587-3 „Význam 18-FDG PET/CT v diagnostice infekce cévní protézy".

CHIRURGICKÁ REVASKULARIZACE MYOKARDU U OSMDESÁTNÍKŮ – HOSPITALIZAČNÍ A STŘEDNĚDOBÉ VÝSLEDKY V ZÁVISLOSTI NA INVAZIVITĚ VÝKONU

ŠPUNDA R, URBAN T, SALMAY M, SEMRÁD M, ŠPAČEK M, PRSKAVEC T, LINDNER J
II. chirurgická klinika – kardiovaskulární chirurgie, VFN a 1. LF UK, Praha

U rizikové skupiny starších nemocných je invazivita přímé revaskularizace myokardu základním prediktorem přežití. Cílem práce je zhodnocení střednědobé mortality a morbidity v závislosti na invazivitě výkonu.
Od ledna 2003 do prosince 2008 byla provedena chirurgická revaskularizace u 271 pacientů s průměrným věkem 81 let (78–93 let). „No-touch" aorta technika byla použita u 96 pacientů (skupina A), revaskularizace s použitím mimotělního oběhu byla použita u 129 pacientů (skupina B) a revaskularizace bez použití mimotělního oběhu s manipulací s ascendentní aortou (použití žilních štěpů) byla provedena u 46 pacientů (skupina C). Ve výsledcích hodnotíme závažné pooperační komplikace, hospitalizační a tříletou mortalitu. Hospitalizační mortalita byla významně nižší ve skupině „no-touch" aorta ve srovnání se skupinami, kde s ascendentní aortou bylo manipulováno (5 [5,2 %] ve skupině A versus 19 [10,8 %] ve skupinách B a C, $p < 0,05$). Významný rozdíl byl ve výskytu neuropsychických komplikací (15 [15,6 %] skupina A versus 62 [35,4 %] skupiny B + C, $p < 0,01$), ve vzniku perioperačního infarktu myokardu (0 [0 %] skupina A versus 12 [6,9 %] skupiny B + C, $p < 0,05$) a ve výskytu ranných komplikací (11 [11,5 %] skupina A versus 38 [21,7 %] skupiny B + C, $p < 0,05$). 3 roky po revaskularizaci přežívá 86,3 % pacientů ze skupiny A a 73,5 % pacientů ze skupin B + C ($p < 0,05$). Z výsledků je patrná významně nižší morbidita i mortalita pacientů operovaných „no-touch" aorta technikou ve srovnání s pacienty, u kterých bylo manipulováno s ascendentní aortou. Pacienti, kteří byli operováni bez mimotělního oběhu, ale bylo u nich manipulováno s ascendentní aortou (centrální anastomózy žilních štěpů), mají srovnatelné výsledky s pacienty operovanými s použitím mimotělního oběhu.

ÚSPĚŠNÁ OPERACE SEDMNÁCTILETÉHO CHLAPCE S INFEKČNÍ ENDOKARDITIDOU NA DVOU CHLOPNÍCH PŘI PŘÍTOMNOSTI PURULENTNÍ MEDIASTINITIDY

TLÁSKAL T, GEBAUER R, BUKOVSKÝ P, VOJTOVIČ P, TOMEK V
Dětské kardiocentrum, FN Motol, Praha

Úvod: Aktivní protetická endokarditida představuje mimořádně závažný problém zejména, když jsou postiženy dvě chlopně a když je přítomna mediastinitida.
Kasuistika: Jedenáctiletý chlapec po několika předchozích operačních zákrocích pro valvární a subvalvární stenózou aortální a pulmonální chlopně byl definitivně chirurgicky řešen modifikovanou aortoventrikuloplastikou podle Konna s použitím dvoulístkové mechanické chlopně k náhradě aortální chlopně, rozšířením výtokového traktu levé komory dacronovou záplatou a s použitím Hancockova konduitu k náhradě plicnice. Po 6 letech byla u chlapce prokázána podle klinického obrazu, laboratorních známek, echokardiografického vyšetření a CT mediastinitida. Podle echokardiografického vyšetření bylo vyjádřeno podezření na infekční endokarditidu na umělé chlopni (s paravalvárním abscesem) a na chlopni konduitu v pulmonální pozici. *Staphylococcus aureus* byl prokázán ve dvou hemokulturách. Chirurgické řešení bylo provedeno ve dvou etapách. Nejdříve byl široce otevřen hrudník a byl vypuštěn hnis a odstraněny infikované tkáně z mediastina. V mediastinu byla ponechána proplachová drenáž Betadinem. Po dvou dnech byla provedena operace pro infekční endokarditidu za použití mimotělního oběhu. Tuhé srůsty kolem celého srdce byly rozpreparovány, byl explantován infikovaný konduit a byla otevřena ascendentní aorta. Infikovaná umělá chlopeň, dacronová záplata, teflonové podložky a všechny stehy byly odstraněny. Byla provedena resekce destruované tkáně anulu aortální chlopně a výtokového traktu levé komory. Ze všech struktur byly odebrány vzorky na mikrobiologické vyšetření. Všechny suspektně infikované plochy byly opakovaně potřeny Betadinem. Kořen aorty byl nahrazen aortálním homograftem s využitím předního cípu mitrální chlopně k plastice zúženého výtokového traktu levé komory. Do homograftu byly implantovány koronární arterie. Konduit v pulmonální pozici byl nahrazen druhým aortálním homograftem. V peroperačně odebraných vzorcích byl prokázán zlatý stafylokok. Po operaci byla ponechána proplachová drenáž Betadinem. Antistafylokoková antibiotika byla podávána 2 měsíce intravenózně a 6 měsíců bude brát antibiotika perorálně. Pacient měl komplikovaný pooperační průběh, dobře se však zotavil a byl propuštěn do domácího ošetření 70 dní po operaci. V současné době je 6 měsíců po výkonu v dobrém klinickém stavu, bez známek infekce a s příznivým echokardiografickým nálezem.

Závěr: Protézová endokarditida může být úspěšně chirurgicky řešena i při postižení dvou chlopní a za přítomnosti mediastinitidy. Nejdůležitější je dlouhodobá účinná antibiotická léčba a radikální chirurgické odstranění cizího materiálu i všech infikovaných tkání ze srdce i z mediastina a hrudní kosti.

Práce byla podpořena výzkumným záměrem MZOFNM2005.

NOVÝ TYP CÉVNÍ PROTÉZY S DISTÁLNÍ BIFURKACÍ (LAMBDA GRAFT) – EXPERIMENTÁLNÍ STUDIE NA PRASEČÍM MODELU

VLACHOVSKÝ R[1], STAFFA R[1], DVOŘÁK M[1], VLAŠÍN M[2], HERMANOVÁ M[3], MCGLOUGHLIN TM[4]

[1] II. chirurgická klinika, FN u sv. Anny v Brně a LF MU, [2] Klinika chorob psů a koček, Veterinární a farmaceutická univerzita, Brno, [3] Patologicko-anatomický ústav, FN u sv. Anny v Brně a LF MU, [4] Centre for Applied Biomedical Engineering Research, Department of Mechanical and Aeronautical Engineering and Materials and Surface Science Institute, University of Limerick, Limerick, Irsko

Úvod: Dlouhodobá průchodnost syntetických femoropopliteálních bypassů je poměrně nízká. Obecně se za jeden z důvodů považuje abnormální hemodynamika distální anastomózy. Předchozí počítačové a experimentální studie vedly k návrhu nového typu distálního úseku cévní protézy, který se skládá z běžně užívaného přímého úseku s nově připojenou distální bifurkací. Klasická end-to-side anastomóza je tak nahrazena dvěma end-to-end anastomózami. Cílem studie bylo představit tento nový typ protézy, demonstrovat její chirurgický přínos a srovnat ji s tradičním bypassem s jednou distální end-to-end anastomózou.

Metodika: Bypass byl implantován dvanácti prasatům, u šesti z nich šlo o nový typ bypassu se dvěma distálními end-to-end anastomózami (experimentální skupina), zatímco šest z nich obdrželo klasický přímý bypass (kontrolní skupina). Proximální anastomóza byla implantována na aortu, distální úsek bypassu na ilické tepny. Za účelem simulace okluze byla tepna pod proximální anastomózou ligována. Dvacet týdnů po implantaci byla prasata utracena a protéza byla společně s úseky nativních tepen podrobena histologické analýze.

Výsledky: Rozdíly v průchodnosti adekvátních úseků protéz v experimentální i kontrolní skupině byly testovány pomocí mediánového testu (hladina významnosti $p < 0,05$). Statisticky významné rozdíly v průchodnosti zjištěny nebyly.

Závěr: Výsledky naší studie neprokazují, že navrhovaný nový typ designu protézy má jednoznačné hemodynamické výhody a že má *in vivo* aplikaci. Studie potvrdila, že bypass lze bez technických obtíží implantovat a má (pravděpodobně po kratší dobu) zachovanou průchodnost. S ohledem na limity naší studie lze do budoucna doporučit krátkodobější studii s větším počtem experimentálních zvířat k tomu, abychom definitivně stanovili použitelnost tohoto nového typu bypassu.

Saint Côme®
CHIRURGIE

DJUMBODIS®
DISSECTION
SYSTEM

CE
0434

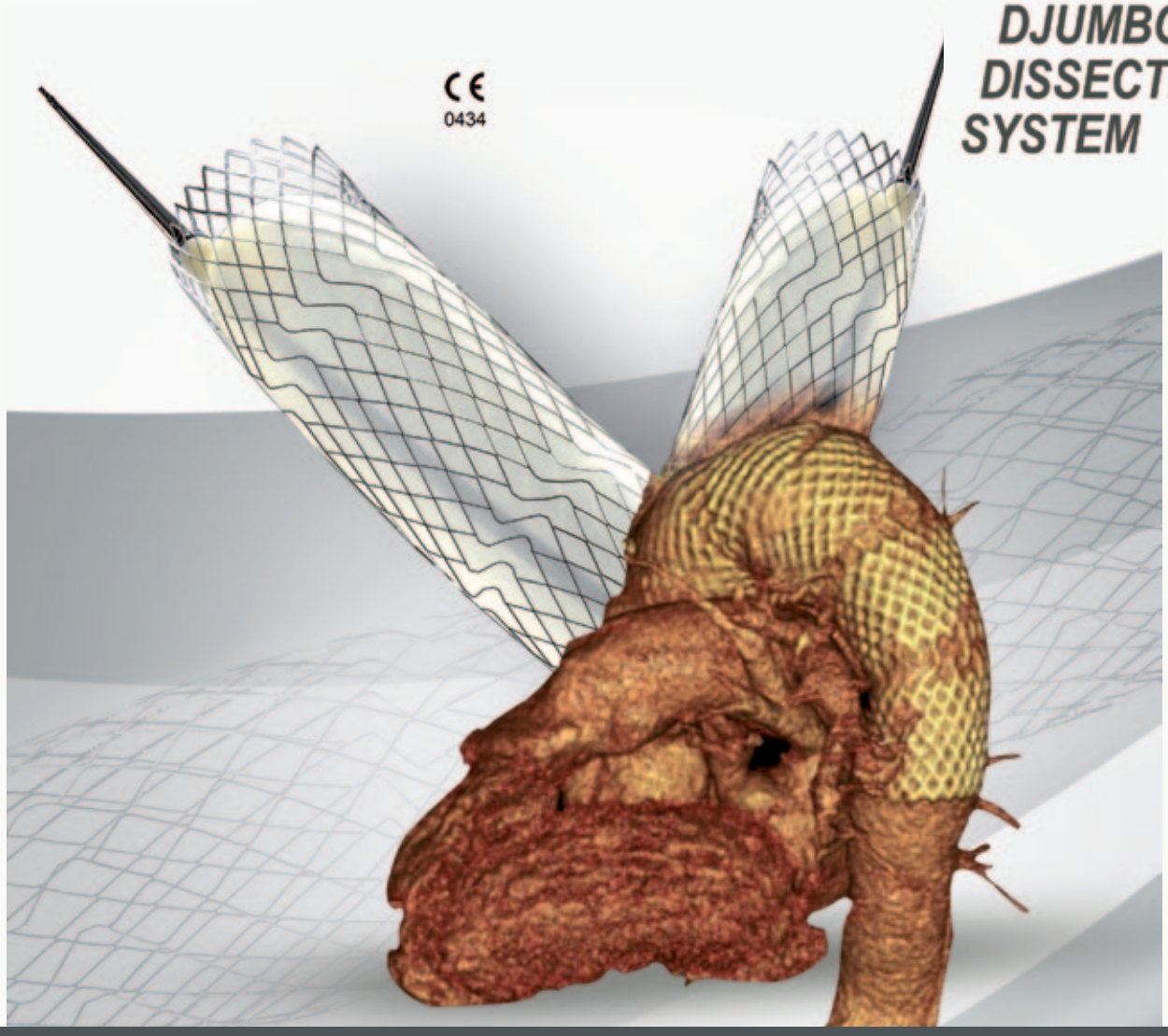

MORPHOMETRIC BARE STENT ENDOPROTHESIS FOR THE TREATMENT OF AORTIC DISSECTIONS

Meditrade

VÝHRADNÍ DISTRIBUTOR
DJUMBODIS

MEDITRADE spol. s r.o. | Příbramská 1337 | 710 00 Ostrava —Slezská Ostrava | Česká Republika
Tel.: +420 596 412 340 | Fax: +420 596 416 739
E-mail: mvesela@meditrade.sk | eshop@medicalshop.cz | www.medicalshop.cz

ETHICON
a Johnson & Johnson company

SUTURES
CV

VŠE, ČEMU MŮŽETE VĚŘIT
CELÝM SVÝM SRDCEM

PRONOVA*
Poly
(Hexafluoropropylene-VDF)
Suture

PROLENE*
Polypropylene Suture
Blue Monofilament

ETHIBOND*
EXCEL
White Braided/
Green Braided
Polyester Suture

MultiPass* NEEDLES

BV Needles
Consistency, Pass after Pass

CC Needles

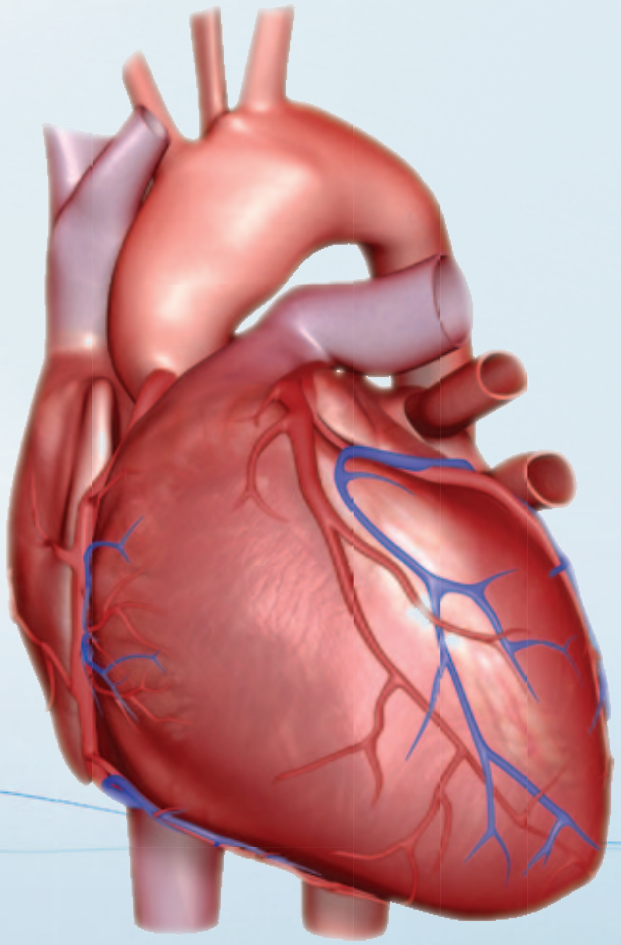

Od okamžiku Vašeho
prvního pohledu
na bijící srdce...

... k Vašemu prvnímu
dni v roli přednosty
kardiochirurgie

Šicímu materiálu ETHICON můžete důvěřovat celým svým srdcem, protože ETHICON je s vámi od počátku vaší kariéry až do jejího konce. Chirurgické šicí materiály ETHICON jsou zlatým standardem péče o pacienta v kardiovaskulární chirurgii.